АРТЕРИОВЕНОЗНЫЕ КОНФЛИКТЫ И ВАРИКОЦЕЛЕ У ПОДРОСТКОВ

Р.В. Гарбузов – к.м.н., врач отд.
Ю.А. Поляев – д.м.н., проф., зав. отд.
А.В. Петрушин – к.м.н., врач отд.

Отделение рентгенохирургических методов диагностики и лечения ГУ Российской детской клинической больницы Росздрава

В статье обсуждается роль артериовенозных конфликтов в возникновении варикоцеле у детей. Учитывая большую распространенность заболевания, представляется актуальным изучение причин, вызывающих нарушения регионарной гемодинамики в ренотестикулярном (РТКБ) и илиотестикулярном (ИТКБ) бассейнах при варикоцеле. В Российской детской клинической больнице Москвы проведено 1600 эндоваскулярных операций по поводу варикоцеле как у первичных пациентов, так и у больных с его рецидивами после различных видов операций.
Несмотря на то, что патогенез этого заболевания до сих пор не до конца ясен, регионарные нарушения гемодинамики РТКБ и ИТКБ были детально изучены. Стали понятны причины и виды нарушения оттока крови из гроздевидного сплетения. Компрессия левой почечной вены между верхней брыжеечной веной и аортой приводят к флебореногипертензии в 24% случаев. В остальных наблюдениях имела место первичная клапанная недостаточность в бассейне левой внутренней тестикулярной вены.
Илиофеморальное варикоцеле возникает в единичных случаях в результате нарушения оттока из левой общей подвздошной вены и имеет вторичный характер. Проведение операций по поводу этого заболевания без исследования гемодинамики в тестикулярном венозном бассейне необоснованны и не должны проводиться у детей.

Ключевые слова: *тестикулярная вена, варикоцеле, эндоваскулярная хирургия, артериовенозные конфликты.*

Введение

К сегодняшнему дню накоплено достаточно материала, свидетельствующего о важной роли артериовенозных конфликтов в возникновении различных форм венозной патологии. В результате компрессии вены, проходящей рядом с артерией, происходит сужение просвета венозного сосуда и возникает затруднение оттока крови из органов или целых регионов с соответствующими клиническими проявлениями.
Но не только артериальная компрессия вызывает сужение венозного сосуда. Пульсовая волна прилежащей артерии постоянно его раздражает, вызывая гиперплазию интимы вены, вплоть до формирования эндотелиальных валиков или синехий в ее просвете, еще более нарушая отток крови [1].
Существует несколько областей, имеющих анатомические предпосылки для таких конфликтов. Это компрессия левой общей подвздошной вены (ОПодВ) либо плечеголовной вены справа, либо левой почечной (ЛПВ).
Цель данной работы – обсуждение роли артериовенозных конфликтов в возникновении такого заболевания, как варикоцеле. У большинства специалистов сложилось устойчивое мнение, что это заболевание развивается в результате нарушения оттока крови и повыше-

Статья поступила в редакцию в марте 2010 года

ния давления в ЛПВ, обусловленного ее компрессией между верхней брыжеечной артерией и аортой либо между аортой и позвоночником. Впервые об этом феномене было сообщено в 1950 г.

В 1972 г. De Schepper описал случай макрогематурии, связанный с аортомезентериальной компрессией, и назвал его Nutcracker синдромом [2]. Патология проявляется разнообразными симптомокомплексами, и от преобладания какого-либо из них зависит особенность клинического течения. Это может быть левосторонняя микро- и макрогематурия, боль в левом отделе живота, варикоцеле у мужчин и варикоз вен малого таза у женщин [2, 4].

В нашей стране этот вопрос изучали Н.А. Лопаткин [5], С.Н. Страхов [6]. По данным зарубежных авторов ренокавальный градиент давления крови в норме составляет не более 3 мм Hg [7], а по данным отечественных источников – до 5 мм Hg [6, 8]. Но на сегодняшний день остается спорным вопрос об основной причине нарушения гемодинамики в РТКБ при варикоцеле и о роли в этом процессе флебореногипертензии (ФРГТ).

В литературе остается неясным также вопрос о патогенезе илиофеморального варикоцеле по классификации Coolsaet [8]. Не определено влияние нарушения оттока из бассейна левой ОПодВ на формирование этого типа варикоцеле, не разработаны критерии диагностики и заболеваемости им детей.

Учитывая большую распространенность варикоцеле (в 14–15 лет оно выявляется с частотой 12,4–25,8% [9]), представляется актуальным изучение причин, вызывающих нарушения регионарной гемодинамики в РТКБ и ИТКБ при этой патологии, то есть определение роли артериовенозных конфликтов в возникновении варикоцеле.

Материалы и методы

В РДКБ было проведено 1600 эндоваскулярных операций по поводу этого заболевания как у первичных пациентов, так и у больных с рецидивами варикоцеле после различных видов вмешательств. Выраженность клинических проявлений зависела от возраста оперированных (рис. 1).

У пациентов 15–18 лет преобладала 3-я степень варикоцеле, а среди больных 12–14 лет – 2-я степень этого заболевания.

Операция ретроградной эндоваскулярной окклюзии (РЭВО) левой внутренней тестикулярной вены (ЛВТКВ) включала 2 этапа. На первом изучали особенности регионарного кровообращения венозного РТКБ и флеботонометрию (ФТМ). При проведении ренофлебографии (РФГ) оценивали строение ЛПВ, наличие дефектов контрастирования, расширенных притоков и коллатералей (рис. 2).

Затем измеряли градиент давления между ЛПВ и нижней полой веной (НПоВ) по методике Вальдмана. Если он не превышал 10 мм Hg, проводили окклюзию ЛВТКВ. Если он был выше и регистрировался спонтанный ретроградный кровоток, операция заканчивалась на

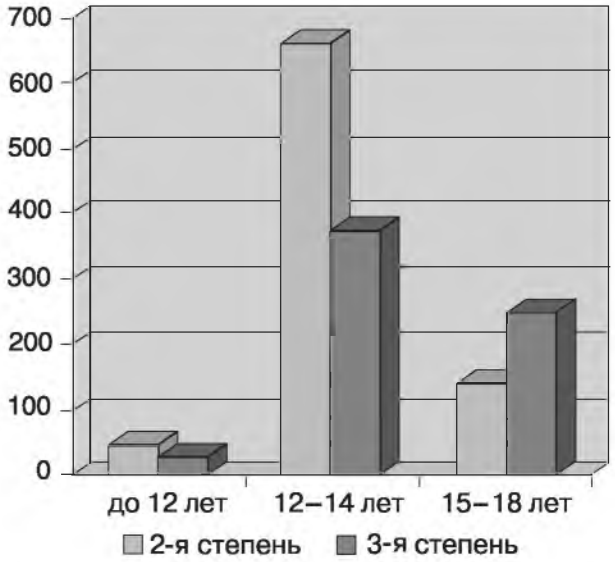

Рис. 1. Зависимость степени варикоцеле от возраста пациентов

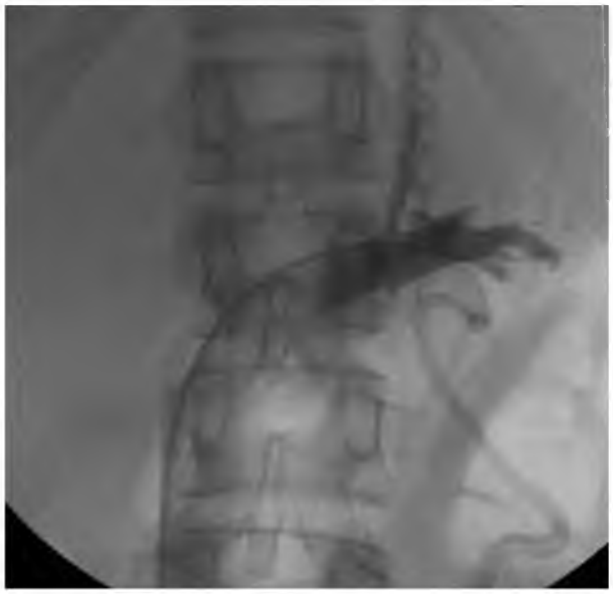

Рис. 2. Ренофлебография при аортомезентериальной компрессии

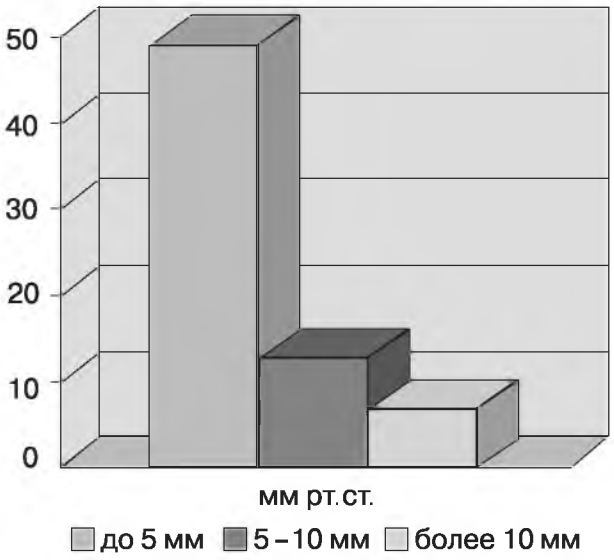

Рис. 3. Показатели градиента давления между ЛПВ и НпоВ в клиностазе

диагностическом этапе. Таким пациентам впоследствии планировалась шунтирующая тестикуло-системная операция.

Измерения абсолютных величин давления не проводилось. Учитывали только разницу давлений, характеризующих нарушение оттока из ЛПВ (рис. 3).

Операцию РЭВО ЛВТКВ проводили под местной анестезией. По методу Сельдингера выполняли катетеризацию правой бедренной вены (ПБВ), затем делали последовательную селективную катетеризацию ЛПВ и НПоВ, затем – ЛВТКВ.

При этом использовали катетеры 6 F с внутренним просветом под проводник 0,038" (Cordis, «COOK»), с циркулярным изгибом (1/2 окружности с радиусом от 5 до 10 см в зависимости от антропометрических показателей больного – чем «больше» пациент, тем больше радиус дистального фрагмента.

Катетер обязательно должен быть изготовлен из эластичного материала, так как манипулирование жестким инструментом может вызвать спазм сосуда или повреждение венозной стенки вплоть до ее перфорации.

При сложном анатомическом строении приустьевого сегмента тестикулярной вены и дистальном продвижении катетера для установки окклюзионных спиралей применяли коаксиальную технику с использованием микрокатетеров (SELECT plus или RAPIDTRANSIT neurovascular, 3 F 0,021" «Cordis»).

Осуществляли дифференцированный выбор вида окклюзии в зависимости от особенностей анатомического строения – склерозирование (ее подвид – технику Foam-form по Tessari) и эмболизацию окклюзионными спиралями в сочетании со склерозированием. В качестве склерозанта использовали 3%-ный раствор (Fibro-vein) тетрадецил-сульфата натрия. Наиболее часто применяли спирали 0,035" и 0,038" (Gianturko, «COOK»).

Если дистальное прохождение катетера было затруднено, выбирали спирали 0,021" («Cordis»), доставляемые через коаксиально проведенный микрокатетер. Более подробно дифференцированный выбор вида окклюзии в зависимости от анатомического варианта строения ЛВТКВ описан в других работах [11].

При отсутствии изменений со стороны ЛВТКВ обязательно исследовали бассейн левой ОПодВ на предмет выяснения типа илиосперматического варикоцеле по классификации Coolsaet [8].

При проведении флебографии оценивали наличие компрессии левой ОПодВ между нею и телом V поясничного позвонка (синдром May – Thurner). Эта патология может привести к флебогипертензии (ФГТ) в бассейне внутренней ПодВ с формированием вторичного варикоцеле и рефлюксом по кремастерной вене (рис. 4).

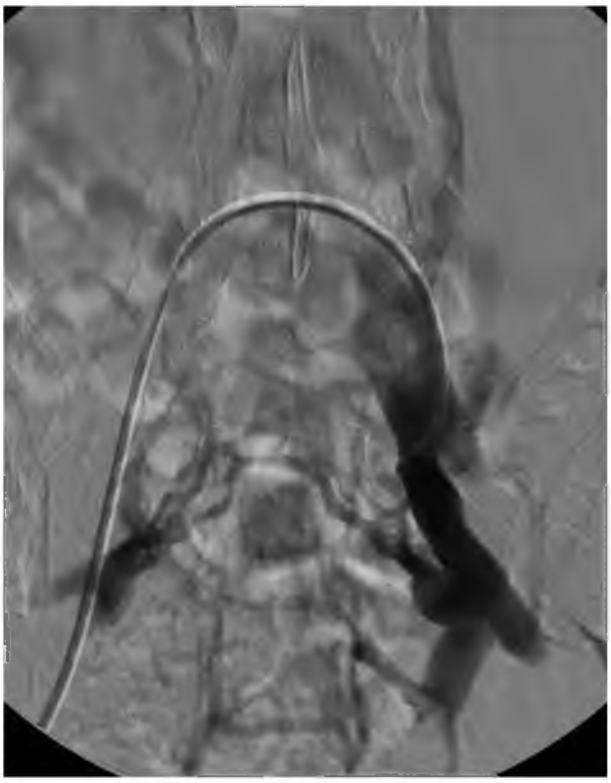

Рис. 4. Синдром May – Turner
Контрастируется кремастерная вена.

При флебографической картине синдрома May – Thurner для подтверждения ФГТ в ИТКБ проводили измерение градиента давления между ОПодВ и НПоВ.

Повышение более чем на 3 мм Hg свидетельствовало об этиологической значимости компрессии ОПодВ в формировании варикоцеле [10].

Выявлено 16 случаев синдрома May – Thurner в сочетании с варикоцеле. В большинстве наблюдений это был 3-й тип по классификации Coolsaet. Сочетание реносперматического и илиосперматического рефлюксов отмечено у 14 (88%) пациентов. Из них у 12 больных давление между ОПодВ и НПоВ не превышало 2 мм Hg. Через 6 месяцев после проведения окклюзии признаков рефлюкса в венах гроздевидного сплетения не отмечено. У 2 пациентов с градиентом давления 3 мм Hg сохранялся рефлюкс в венах гроздевидного сплетения, но клинически констатировано выздоровление. 2 (13%) больным с илиосперматическим типом варикоцеле и градиентом давления более 3 мм Hg оперативного лечения не проводилось.

Обсуждение

Несмотря на то, что патогенез варикоцеле до сих пор остается не до конца ясным, регионарные нарушения гемодинамики РТКБ и ИТКБ уже довольно хорошо изучены. Стали понятны причины и виды нарушения оттока крови из гроздевидного сплетения. Компрессия ЛПВ между верхней брыжеечной веной и аортой (передний Nutcracker синдром) или между аортой и позвоночником (задний Nutcracker синдром) приводит к флеборенегипертензии (ФРГТ), которая проявляется левосторонней гематурией, варикоцеле или овариковарикоцеле, нефропатией.

Данное исследование выявило у 26% пациентов с варикоцеле ФРГТ слева. Выраженная гипертензия (более 10 мм Hg) отмечена у 5% больных. Ангиографические визуальные признаки артериомезентериальной компрессии не являются достоверным критерием этого состояния из-за низкой специфичности.

По нашему мнению, измерение градиента давления между НПВ и ЛПВ – «золотой стандарт» определения ФРГТ. Но хорошим диагностическим потенциалом обладают и ультразвуковые методы диагностики нарушения оттока. Измерение скорости кровотока в аортомезентериальном сегменте и в области ворот ЛПВ, особенно их отношение (более 4,7), дает возможность довольно четко заподозрить ФРГТ и разработать стратегию лечения [7].

Но у 74% пациентов отмечено отсутствие ФРГТ, вероятнее всего – из-за первичной несостоятельности клапанов яичковой вены на фоне недифференцированной дисплазии соединительной ткани. Исследование повышенного уровня экскреции оксипролина и метаболитов гиалуроновой кислоты в сочетании с фенотипическими признаками могут помочь в диагностике этого состояния.

Вопрос о формировании илиофеморального варикоцеле по Coolsaet требует отдельного обсуждения. Наверное, это состояние развивается на фоне нарушения оттока из левой ПодВ. Чаще всего оно обусловлено компрессией ОПодВ между общей подвздошной артерией (ОПодА) и телом L5.

В иностранной литературе это состояние получило название «синдром May – Thurner». Некоторые авторы приводят данные о выявлении до 15% илиофеморального типа варикоцеле среди всех случаев этого заболевания. Правда, данные были получены путем проведения скротальной флебографии и, по нашему мнению, недостоверны, так как кремастерная вена контрастируется в этом случае антеградно, поэтому некорректно говорить о ее несостоятельности.

Выявить илиосперматический рефлюкс лучше всего позволяет РФГ. Ориентироваться по скорости и продолжительности рефлюкса в гроздевидном сплетении (по данным ультразвукового исследования – УЗИ) трудно, так как нет четких критериев дифференциации типа рефлюкса, а проводимые пробы дают сомнительные результаты. Это обстоятельство сохраняет диагностическую значимость флебографии при варикоцеле (рис. 5).

Необходимо отметить, что при проведении рутинного УЗИ в предоперационном периоде не выявлено наличия синдрома May – Thurner. Применение ультразвуковых проб для определения типа сброса по Coolsaet не дало отчетливых результатов.

По нашему мнению, самый надежный способ – флебографическое исследование. Сначала выполняют селективную РФГ, затем измеряют градиент между ЛПВ и НПоВ, далее проводят селективную катетеризацию ЛВТКВ. После ретроградного контрастирования яичковой вены гроздевидного сплетения заполняют

кремастерную вену (естественным антеградным путем через гроздевидное сплетение) и далее ОПодВ.

При визуализации коллатерального кровотока из подвздошных вен выполняют селективную катетеризацию ОПодВ слева и флебографию. Если ангиографическая картина подтверждала наличие синдрома May – Thurner, проводили измерение градиента давления между ОПодВ и НПоВ.

Рис. 5. *Синдром May – Turner*
Выявление через левую внутреннюю тестикулярную вену.

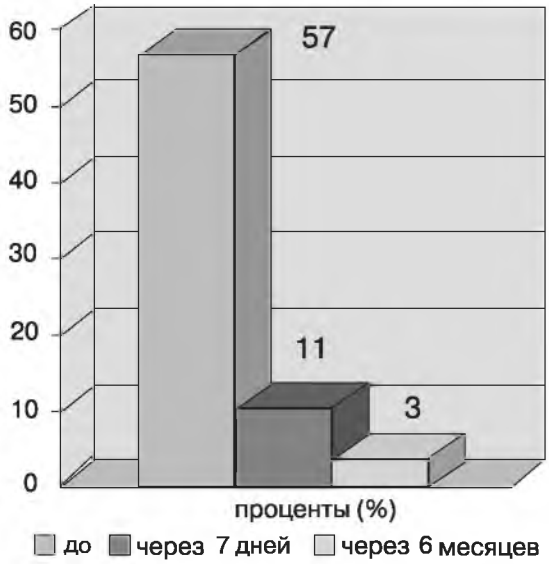

Рис. 6. *Динамика показателей объемного кровотока после баллонной ангиопластики при синдроме May – Turner в сроки наблюдения до 6 месяцев*

Только в одном случае был измерен объемный кровоток в общих бедренных венах у подростка с наличием илиофеморального варикоцеле (1–2-го типа) и варикозной трансформацией вен левой нижней конечности, вызванных нарушением оттока из ОПодВ. Выявлено снижение в 2 раза объемного кровотока слева. Пациенту была проведена баллонная ангиопластика стенозированного сегмента ПодВ.

В послеоперационном периоде отмечен хороший результат – объемный кровоток с пораженной стороны практически соответствовал его показателю на здоровой стороне. Но через 6 месяцев он снизился на 3% (рис. 6).

А через год объемный кровоток у этого больного по сравнению с противоположной стороной снизился до прежнего значения. Скорее всего проведение баллонной ангиопластики при синдроме May – Turner не приводит к длительному эффекту. Этой точки зрения придерживаются и другие авторы [10]. Степень варикоцеле не менялась.

Остается открытым вопрос об оперативном лечении варикоцеле при нарушении оттока из ЛПВ или ОПоВ. Совершенно ясно, что для адекватного воздействия необходимо устранить причину возникновения варикоцеле – ФГТ. Наложение тестикуло-системных веновенозных анастомозов – патогенетически оправданное вмешательство при выраженной почечной ФГТ. Но наложение гонадосистемных анастомозов не всегда адекватно разгружает бассейн почечной вены. Аутотрансплантация и наружное стентирование ЛПВ травматичны, поэтому имеют ограниченное применение у детей. Стентирование ЛПВ – малоинвазивный и эффективный способ устранения ФГТ в ЛПВ [7].

Но на данный момент эта методика только разрабатывается, накоплено недостаточно данных по выполнению такого вмешательства детям и подросткам, нет результатов длительного наблюдения. Таким образом, в оперативном лечении детей с варикоцеле и артериовенозными конфликтами остается много нерешенных вопросов.

Выводы

1. ФРГТ – причина развития варикоцеле у подростков в 26% случаев. Остальные связаны с первичной недостаточностью клапанной системы ЛВТКВ.

2. Смешанный или илиофеморальный тип по классификации Coolsaet (то же рефлюкс по скротальной вене) – проявление ФГТ в ИТКБ.
3. Частая причина нарушения оттока из левой ОПодВ – компрессия между ОПодА и телом L5 (то же синдром May – Turner).
4. Основной метод его диагностики – флебография с измерением градиента давления в пре- и постстенотическом отделах вены. ■

Список литературы

1. May R., Thurner J. The cause of the predominately sinistral occurrence of thrombosis of the pelvic veins. *Angiology*. 1957; 8: 419–427.
2. De Schepper A. Nutcracker phenomenon of the renal vein causing left renal vein pathology. *J. Belg. Rad.* 1972; 55: 507–511.
3. Trambert J.J. et al. Pericaliceal varices due to the nutcracker phenomenon. *AJR*. 1990; 154: 305–306.
4. Scholbach T. From the nutcracker-phenomenon of the left renal vein to the midline congestion syndrome as a cause of migraine, headache, back and abdominal pain and functional disorders of pelvic organs. *Medical. Hypotheses*. 2007; 68: 1318–1327.
5. Лопаткин Н.А., Морозов А.В., Житникова Л.Н. Стеноз почечной вены. М.: Медицина. 1984.
6. Страхов С.Н. Варикозное расширение вен гроздевидного сплетения и семенного канатика (варикоцеле). М. 2001.
7. Kim et al. Hemodynamic Investigation of the Left Renal Vein in Pediatric Varicocele. Doppler US, Venography and Pressure Measurements. *Radiology*. 2006; 241.
8. Coolsaet I.E. The varicocele syndrome: Venography determining tin' optimal level for surgical management. *J. Urol.* 1980; 124: 833–839.
9. Ерохин А.П. Варикоцеле у детей (клинико-эксперементальное исследование). Дис. д-ра мед. наук. М. 1979.
10. Neglén A. et al. Stenting of the venous outflow in chronic venous disease. Long-term stent-related outcome, clinical and hemodynamic result. *J. Vasc. Surg.* 2007; 46: 979–990.
11. Гарбузов Р.В. Ретроградная эндоваскулярная окклюзия при варикоцеле у детей и подростков. Дис. канд. мед. наук. М. 2007.

ARTERIO-VENOUS CONFLICT AND VARICOCELE IN TEENAGER

R.V. Garbuzov, Yu.A. Polyaev, A.V. Petrushin

This article deals with the role of arterio-venous conflicts in case of varicocele development in children. As varicocele is a widespread disease, it is important to investigate the etiology of hemodynamic disturbances in renotesticular (RTT) and ileotesticular (ITT) fields in patients with varicocele. The number of procedures registered in Russian State Pediatric Hospital (Moscow) is more than 1600 including primary and recurrent cases. Pathophisiology of the disease is not quite clear, but hemodynamic changes in RTT and ITT were thoroughly investigated. Left renal vein compression between upper mesenterial vein and aorta causes renal venous hypertension in 24% of cases. In most cases etiology of varicocele was primary valve insufficiency. Ileofemoral vericocele is rare and occurs as a result of common iliac vein flow disturbance. Endovascular procedures should be performed only after diagnostic hemodynamic study, and should not be used in pediatric practice.

Key words: *testicular vein, varicocele, endovascular procedures, arteriovenous conflicts.*

Адрес для корреспонденции:
Гарбузов Роман Вячеславович
e-mail: 9369025@mail.ru