___radiolog_#3 (2011).qxp 02.09.2011 10:43 Page 23

ДИАГНОСТИКА ПОРАЖЕНИЙ ВНУТРЕННИХ СОННЫХ АРТЕРИЙ В ЦЕЛЯХ ХИРУРГИЧЕСКОЙ ПРОФИЛАКТИКИ ИШЕМИЧЕСКОГО ИНСУЛЬТА

И.Ю. Насникова – д.м.н., проф., зам. главного врача
С.П. Морозов – д.м.н., доцент, зав. отд.
В.И. Шмырев – д.м.н., проф., гл. специалист по неврологии
А.Г. Евдокимов – к.м.н., врач

ФГУ «Центральная клиническая больница с поликлиникой»
Управления делами президента РФ
Москва

Современная лучевая диагностика поражений сонных артерий (СА) имеет важнейшее значение для определения тактики лечения пациентов с этим заболеванием. Показания к реконструктивным операциям на внутренних СА базируются на 3 основных факторах – клинической картине и течении цереброваскулярной недостаточности, специальных методах исследования экстра- и интракраниальных отделов брахиоцефальных артерий, исследованиях головного мозга в плане оценки степени вреда, нанесенного недостаточностью притока крови. Приводятся современные данные об определении показаний к хирургической профилактике ишемического инсульта и необходимых методах обследования пациентов.

Ключевые слова: *ишемический инсульт, мультиспиральная компьютерная томография, диагностика, профилактика.*

Введение

Ишемический инсульт (ИИ) – причина смерти более чем 300 человек из каждых 100 тысяч населения в год в Российской Федерации. Этот показатель, к сожалению, превышает аналогичные данные в США и большинстве стран Европы. Более 50% больных, перенесших ИИ, становятся инвалидами из-за развития стойкого неврологического дефицита, и только 10% пациентов возвращаются к привычным видам трудовой деятельности.

Применение методов лучевой диагностики при заболеваниях магистральных артерий головы и шеи имеет первостепенное значение, чтобы определить показания для оперативного лечения, а также для профилактики осложнений в виде острого инсульта. В последние годы возросла удельная роль компьютерной (КТАГ) и магнитно-резонансной ангиографии (МРАГ) в алгоритмах обследования такой группы пациентов. Это обусловлено повышением доступности неинвазивных методов исследования с доказанной высокой диагностической эффективностью.

Основная причина развития ИИ – заболевания артерий, кровоснабжающих головной мозг, и в первую очередь атеросклероз, приводящий к образованию стенозов внутренних сонных артерий (ВСА).

В настоящее время в практике лечения больных с цереброваскулярными заболеваниями

Статья поступила в редакцию в январе 2011 года.

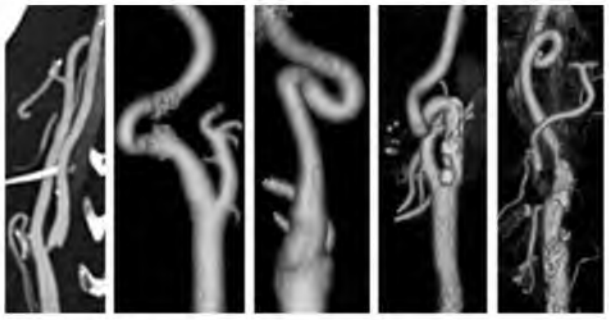

Рис. 1. *Дифференциальная диагностика стеноза, по данным МСКТ-ангиографии (слева направо) – S-образная извитость, петлеобразование, стеноз в сочетании с извитостью и стеноза в сочетании с петлей*

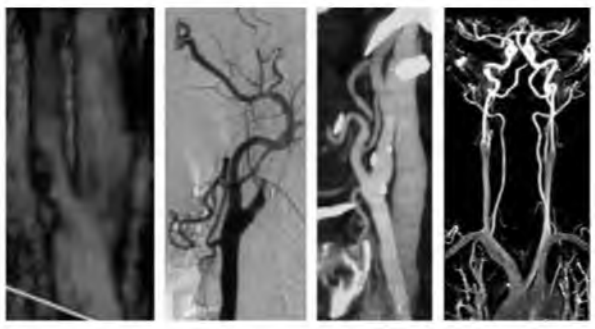

Рис. 2. *Диагностика стеноза ВСА (слева направо) – с помощью ЦДС, ангиографии, МСКТ и МРТ*

прочно заняли свое место операции на ВСА при их резком (равном или > 70%) стенотическом поражении атеросклеротической бляшкой.

Обоснованные показания к операции эндартерэктомии (ЭТЭ) позволяют свести к минимуму опасность развития осложнений операции, включая ИИ. При целенаправленном диагностическом поиске с применением ультразвуковых и рентгеноконтрастных методов помимо стенозов атеросклеротического генеза в ВСА чаще стали выявлять патологические процессы в виде извитостей, перегибов и петлеобразований (рис. 1).

Причиной формирования извитостей служит, как правило, атеросклеротический процесс на фоне длительно текущей артериальной гипертензии, особенно у пожилых. Образование петель, а также резких одинарных или двойных перегибов ВСА – как правило, следствие врожденной патологии стенок артерий в виде фиброзно-мышечной дисплазии (ФМД). Формирование перегибов и петель ВСА при ФМД происходит в период роста и клинически проявляется к 40–50 годам, особенно при наличии синдрома артериальной гипертензии.

Достаточно долго в широком понимании клиническое значение петель и перегибов ВСА в развитии ишемии мозга не принималось. К сожалению, и в настоящее время многие неврологи отрицают важность этой патологии. Между тем специальное обследование пациентов с клинической картиной вертебробазилярной или каротидной недостаточности, а также больных, перенесших транзиторные ишемические атаки и нередко ИИ, позволяет обнаружить петлеобразование или перегиб ВСА, в равной степени встречающиеся среди мужчин и женщин. Выявляют их к 35 годам и позже. Результаты хирургического лечения пациентов с петлеобразованием или перегибами ВСА свидетельствуют об улучшении мозгового кровообращения в виде ликвидации неврологической симптоматики и минимизации риска развития ИИ.

Методы диагностики поражений ВСА

На современном этапе развития медицины важнейшие из основных звеньев получения информации о состоянии сонных артерий (СА) – ультразвуковая диагностика (цветовое дуплексное сканирование – ЦДС) и методы лучевой диагностики (магнитно-резонансная – МРТ и мультиспиральная компьютерная томография – МСКТ, перфузионная компьютерная томография – ПКТ) (рис. 2).

1. Цветовое дуплексное сканирование

Результаты ультразвукового метода исследования позволяют объективно оценить состояние стенок общей, внутренней и наружной СА, определить толщину комплекса «интима – медиа». При этом его утолщение более чем на 1 мм свидетельствует о наличии атеросклеротического (нестенозирующего) поражения.

Данные этого метода лежат в основе диагностики стенозирующего процесса. При этом возможно четко дифференцировать степень стеноза, протяженность поражения и структуру атеросклеротической бляшки (гипо-, гиперэхогенная, смешанная), а также изучить состояние внутренней «покрышки» атеросклеротической бляшки в виде изъязвлений и пристеночного тромбоза. Это один из важнейших факторов определения показаний к операции.

Извитость и петлеобразование сосуда с большой вероятностью можно выявить, проведя исследование на всем доступном протяжении

radiolog_#3 (2011).qxp 02.09.2011 10:43 Page 25

ВСА, а измерив скоростные показатели, еще и определить гемодинамическую значимость патологии.

2. МСКТ-ангиография

Этот метод исследования уже давно перешел из «новых» в область рутинного клинического применения. Несмотря на успешное многолетнее использование ЦДС и рентгеновской ангиографии существует потребность в применении диагностического метода, позволяющего неинвазивно и с высокой точностью оценить сосудистые структуры на большом протяжении.

МСКТ-ангиография предоставляет также возможность одновременной визуализации калибра и диаметра сосуда и получения изображения под различными углами при единственном сборе данных в трудно доступных для обычной ангиографии областях. Это метод выбора при острых, угрожающих жизни сосудистых заболеваниях – аневризме, разрыве, расслоении аорты, тромбоэмболии легочной артерии, мезентериальном тромбозе.

Кроме того, такая методика в настоящее время используется как основной способ предоперационного исследования в хирургии аорты и периферических сосудов. С появлением МСКТ все больше неинвазивных диагностических обследований стали выполнять специалисты по лучевой диагностике. Соответственно снизилась потребность в инвазивных диагностических манипуляциях. В целом с развитием томографии акцент в применении диагностических тестов сместился в область ранней (в том числе доклинической) диагностики и планирования лечения с максимальным сохранением качества жизни пациента.

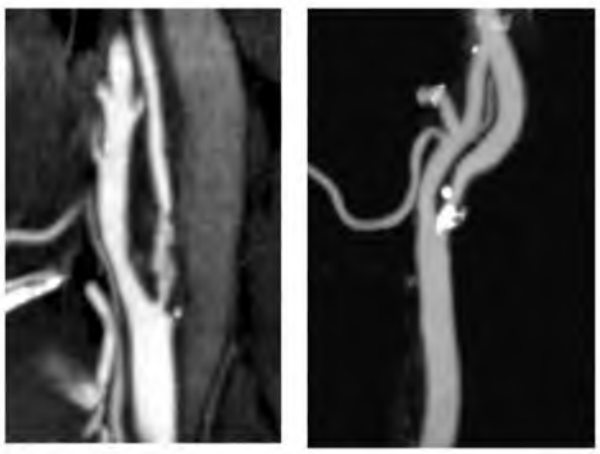

Мягкая бляшка с изъязвлением

Смешанная бляшка с включением кальция

Рис. 3. *Дифференциальная диагностика по данным МСКТ-ангиографии мягкой нестабильной (слева) и кальцинированной стабильной (справа) бляшек*

МСКТ-ангиография позволяет оценить состояние цереброваскулярного кровообращения. Основные преимущества метода состоят в неинвазивности, скорости выполнения, высоком разрешении, доступности и большей чувствительности к широкому спектру сосудистой патологии. Особые преимущества – визуализация не только просвета, но и стенки сосуда и окружающих его тканей. Важна и возможность реформирования изображения в проекциях максимальной интенсивности и построения 3D-реконструкций.

По результатам КТАГ брахиоцефальных артерий можно выявить стеноз, а также установить гемодинамическую значимость, рассчитать его степень и оценить структуру бляшки (рис. 3).

За одно сканирование возможна оценка состояния коллатерального кровообращения, в том числе виллизиевого круга, а также интракраниальных ветвей (передние, средние и задние мозговые артерии). Этот метод неоценим в диагностике извитостей и петлеобразований ВСА и определении их гемодинамической значимости.

Особенности различных поражений ВСА

Клиническая картина цереброваскулярной недостаточности (ЦВН) имеет сравнительно большой диапазон проявлений – от бессимптомного течения до впервые возникшего ИИ с летальным исходом.

Факторы ЦВН

- скорость развития стенозирующего процесса или возникновения гемодинамически значимых изгибов;
- степень стенозирования ВСА и морфологические особенности стеноза;
- наличие и степень сочетанного поражения других брахиоцефальных артерий (подключичных и позвоночных);
- состояние коллатерального кровообращения головного мозга, главное звено которого – виллизиев круг;
- артериальная гипертензия;
- заболевания сердца (ишемическая болезнь сердца – ИБС, инфаркт миокарда – ИМ, сердечная недостаточность, нарушение ритма и проводимости).

1. Бессимптомная форма ЦВН

Высокая степень стенозирования ВСА может быть обнаружена случайно при профилактических осмотрах по данным аускультации или результатам ультразвуковых методов исследования сосудов головного мозга. Бессимптомное течение ЦВН при наличии выраженного стеноза ВСА в первую очередь обусловлена медленным развитием атеросклеротического процесса, замкнутым виллизиевым кругом, наличием стабильной бляшки без интимальных повреждений, а также отсутствием высокой степени артериальной гипертензии и сердечно-легочной недостаточности.

Необходимо подчеркнуть факт обнаружения (по данным компьютерной томографии – КТ) постишемических очагов головного мозга у 15–30% асимптомных больных. Известно также о развитии ИИ почти у 5% таких пациентов в течение одного года.

Современное состояние проблемы профилактики ИИ направлено на активное выявление патологии ВСА. При этом основное внимание следует обращать на оценку факторов риска – возраст старше 50 лет, наличие цереброваскулярных заболеваний у родителей или ближайших родственников, диагностированная артериальная гипертензия, ИБС в различной стадии развития, окклюзионно-стенотические поражения аорты, ее ветвей и магистральных артерий нижних конечностей, гиперхолестеринемия, сахарный диабет (СД). Крайне важно обследование пациентов, которым планируется выполнение хирургических вмешательств на сердце, легких и периферических сосудах, особенно у больных старше 40 лет.

2. Транзиторные ишемические атаки (ТИА)

Они характеризуются возникновением очагового неврологического дефицита (гемипарез, гемианестезия, расстройства речи, координации и т. д.) или ретинальных нарушений (amaurosis fugax) с полным регрессом симптомов в течение 24 часов. Это явный и непосредственный предвестник ИИ. Наиболее часто ТИА проявляются в течение нескольких секунд или минут, что резко затрудняет их диагностику, в которой основным считается тщательный анализ анамнестических данных.

В развитии ТИА основная роль принадлежит двум механизмам – эмболическому и гемодинамическому.

Источниками эмболов служат атеросклеротические бляшки с поврежденной или изъязвленной интимой, локализованные в общей СА, особенно в ее бифуркации, или в ВСА. Мелкие фрагменты тромбов, образовавшиеся в полостях левого отдела сердца, на створках митрального или аортального клапанов при различных аритмогенных заболеваниях сердца, также считаются источниками эмболов в интракраниальные отделы артерий, кровоснабжающих головной мозг.

Гемодинамический механизм преходящих нарушений мозгового кровообращения (ПНМК) обусловлен дисциркуляцией или резким снижением объемной скорости кровотока при выраженном (равном или > 70%) стенозе, остром тромбозе или хронической окклюзии ВСА. Этот механизм ПНМК, как правило, запускается при возникновении экстрацеребральных факторов, главные из которых – резкое снижение артериального давления (АД), угнетение сердечной деятельности, стресс и кровотечение.

Причиной развития ПНМК при выраженных перегибах и петлеобразованиях ВСА может послужить кризовое течение артериальной гипертензии, приводящее, с одной стороны, к резкому изменению гемоциркуляции по патологически измененной артерии, а с другой – к спазму интракраниальных ветвей.

Появление турбулентности кровотока в зоне перегиба или петли нередко приводит к образованию микротромбов с их элиминацией в интракраниальное сосудистое русло и обтурацией ветвей средней или передней мозговых артерий.

Показания к реконструктивной операции

Наличие документированного эпизода ТИА в анамнезе, а также

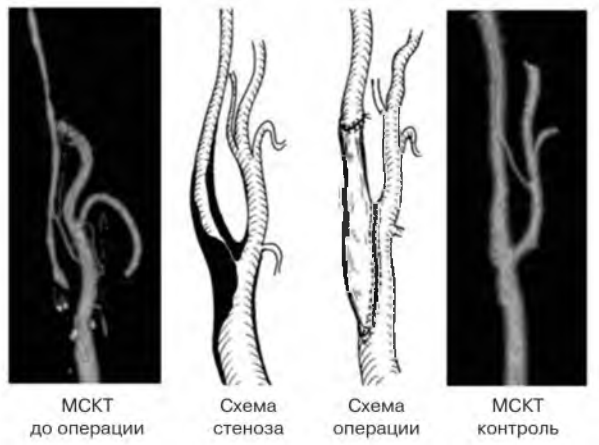

Рис. 4. *МСКТ-ангиография и схема поражения внутренней СА при критическом стенозе (слева направо) – схема операции и МСКТ после нее*

___radiolog_#3 (2011).qxp 02.09.2011 10:43 Page 27

- стеноз ВСА, равный или > 70% (рис. 4);
- стеноз ВСА, равный или > 60%, с нестабильной бляшкой;
- билатеральное поражение со стенозом (равным или > 70%) одной ВСА либо стенозе (равном или > 60%) обеих, особенно при нестабильных бляшках;
- билатеральное поражение артерий с окклюзией одной ВСА и стенозом другой, равном или > 60%;
- сочетанное поражение ВСА (> 60%) и окклюзия первой порции подключичной артерии с развитием синдрома обкрадывания головного мозга;
- выраженный перегиб (до 90°) или петлеобразование ВСА.

2. Многократные (2 и > эпизодов), особенно нарастающие за короткий период времени, ТИА при наличии перечисленных в п. 1 поражений СА. Кроме того, при этой форме быстрого прогрессирования заболевания операция показана при стенозировании ВСА, равном и > 50%, с наличием нестабильной бляшки.

3. Дисциркуляторная энцефалопатия

Атеросклероз характеризуется достаточно медленным течением и, приводя к стенозированию артерий, долгое время остается без клинической манифестации ишемического повреждения того или иного органа.

Атеросклеротическое поражение брахиоцефальных артерий приводит многих больных (преимущественно к 60 годам и старше) к хронической сосудисто-мозговой недостаточности, обусловливающей диффузное поражение различных областей головного мозга, ответственное за появление широкого спектра клинической симптоматики (от головной боли до психопатологических расстройств).

У большинства пациентов обнаруживается общемозговая симптоматика – головная боль, головокружение, приступы кратковременной утраты сознания без появления неврологического дефицита, шум в ушах с понижением слуха, нарушение зрения (ощущение сетки или тумана перед глазами, диплопия, непродолжительная потеря зрения, иногда амавроз).

Достаточно часто при этой стадии дисциркуляторной энцефалопатии наблюдаются признаки вертебробазилярной недостаточности и кохлеовестибулярной симптоматики. Важнейшим показателем хронической ишемии головного мозга служит развитие у больного психопатологических расстройств – от неврастеноподобного и астенодепрессивного до астеноипохондрического синдромов, что приводит к социальной дезадаптации и снижению интеллекта.

При целенаправленном обследовании пациентов выявляют практически все виды стенозоокклюзионного поражения брахиоцефальных артерий. У большинства больных атеросклероз носит генерализованный характер с признаками хронической ишемии многих органов.

Клиническая картина при этой стадии ЦВН выступает доминирующей в определении показаний к операции, даже при выраженном стенозировании ВСА. При возникновении ТИА на фоне хронической сосудистой недостаточности операция показана при стенозировании ВСА, равном или < 60%, с признаками изъязвления атеросклеротической бляшки.

Наличие распространенного атеросклеротического процесса в брахиоцефальных артериях со стенозированием проксимальных отделов общих СА при сочетании со стенозом (любой степени) ВСА служит противопоказанием к операции из-за высокого риска и недоказанного преимущества над консервативными методами лечения.

4. Перенесенный или завершенный ИИ

Острая ишемия головного мозга без регресса неврологической симптоматики через 24 часа и позже считается завершенным ИИ, обусловленным очаговым поражением головного мозга (инфаркт мозга). Выраженность неврологической симптоматики зависит от локализации и величины очага поражения, а также от размеров зоны периинфарктной ишемии мозга. Механизмы и причины развития ИИ те же, что и при начале преходящего нарушения мозгового кровообращения.

Течение ИИ зависит от степени, локализации и распространенности стенозо-окклюзионного поражения артерий, питающих головной мозг, от механизма возникновения острой ишемии (эмболический или гемодинамический), от степени развития коллатерального кровообращения и в первую очередь состояния виллизиева круга, от уровня компенсации экстрацеребральных факторов (АД, сердечной деятельности и т. д.).

Характер клинического течения и степень обратимости неврологической симптоматики положены в основу определения клинических форм завершенного инсульта. Стойкий

регресс неврологического дефицита в сроки от 24 часов до 3 месяцев характеризует малый ИИ. Степень обратимости неврологического дефицита определяет клинические формы завершенного ИИ с легким, умеренным или грубым неврологическим дефицитом.

Основная цель хирургического лечения больных этой группы – минимизация возникновения повторных инфарктов головного мозга с более тяжелыми неврологическими расстройствами, вплоть до летальных исходов.

Наиболее опасное течение болезни, требующее неотложного рассмотрения вопроса об операции, – появление ТИА у пациентов, перенесших ИИ. Безотлагательно их специализированное обследование с определением степени атеросклеротического поражения и сочетанности опасных изменений брахиоцефальных артерий.

Стеноз (равный или > 60%) на стороне инсульта ВСА, особенно обусловленный нестабильной бляшкой, – абсолютное показание к реконструктивной операции. Выявление окклюзии ВСА (на стороне инсульта) и стенозирование (равное или > 60%) артерии на противоположной стороне независимо от морфологии бляшки – также показание к хирургическому вмешательству.

Первичную реконструкцию при стабильных бляшках, обусловливающих равноценный билатеральный стеноз (равный или > 60%), целесообразно выполнить на стороне, противоположной инсульту. При двустороннем стенозировании (равном или > 60%) ВСА на 1-м этапе операцию следует проводить на той, где стеноз обусловлен нестабильной бляшкой.

Методы лечения поражений ВСА

Основным показанием к реконструктивным вмешательствам служит наличие у пациентов выраженного стеноза (равного или > 70%) одной или двух ВСА. Стенозирование (< 70%) ВСА, но при наличии мягкой (нестабильной) бляшки с измененной внутренней «покрышкой» (изъязвление, пристеночный тромб) – также показание к операции, как и диагностирование извитости и петлеобразований ВСА либо позвоночных артерий, но только при доказанных гемодинамически значимых изменениях кровотока в зоне поражения артерий.

В ЦКБ УДП РФ за последние 3 года выполнено более 250 МСКТ-ангиографий экстракраниальных и брахиоцефальных артерий и накоплен опыт хирургического лечения 80 пациентов с поражениями ВСА. Основным критерием определения показаний к операции служил гемодинамически значимый стеноз (равный или > 70%) ВСА, особенно при наличии мягкой изъязвленной бляшки (рис. 5). Второй по значимости критерий – гемодинамически значимая извитость (кинкинг) или петлеобразование (койлинг) ВСА.

В раннем операционном периоде умер один больной 84 лет, причиной смерти которого послужил острый инфаркт миокарда. Осложнения наблюдались у 2 пациентов. В первом случае – в виде развития ОНМК в контралатеральной гемисфере с достаточно благоприятным течением (регресс неврологических симптомов в течение месяца). Во втором наблюдении через 6 часов после операции у больного возникло кровотечение из операционной раны, причина которого – поздняя отмена антикоагулянтов (плавикса). Это потребовало повторного вмешательства. У остальных пациентов после операции состояние оценено как удовлетворительное с положительным эффектом.

В отдаленные сроки наблюдения за оперированными больными (от года до 3 лет) у абсолютного большинства отмечалась положительная динамика заболевания без возникновения инсульта.

В последнее десятилетие во многих ведущих клиниках США и Европы используется метод транлюминальной дилятации и стентирования ВСА при ее атеросклеротических стенозах. В литературных источниках все больше встречаются результаты стентирования в сравнении с данными прямых операций – ЭТЭ.

В ближайшие и отдаленные сроки после вмешательств данные двух вышеперечисленных методов реконструкций ВСА были практически идентичны. Однако большинство исследователей считают предпочтительнее применение

Рис. 5. *МСКТ-ангиография и схема поражения ВСА, а также интраоперационные этапы хирургического вмешательства*

дилятации и стентирования у пациентов с высоким хирургическим риском. Вместе с тем наличие выраженного кальциноза и атеросклероза с изъязвлением в зоне стеноза ВСА резко увеличивает риск осложнений при дилятации и стентировании. Безусловное показание к нему – рестеноз ВСА после выполнения прямой ЭТЭ.

На основании наблюдений за оперированными больными выработан алгоритм обследования пациентов для определения показаний к оперативному лечению. Его основные звенья:

1) оценка клинической картины и течение заболевания;
2) проведение ЦДС экстра- и интракраниальных отделов брахиоцефальных артерий;
3) выполнение МСКТ-ангиографии брахиоцефальных артерий с перфузией головного мозга;
4) проведение ангиографического исследования при показаниях к эндоваскулярным методам лечения.

Выводы

Таким образом, своевременная и точная диагностика поражений экстракраниальных и брахиоцефальных артерий в сочетании с оценкой клинической картины позволяет как определить показания для хирургического вмешательства и выбрать методику лечения (открытая операция или транслюминальная ангиопластика), так и выявить возможные противопоказания. ■

Список литературы

1. Alsheikh-Ali A.A. et al. The vulnerable atherosclerotic plaque. Scope of the literature. *Ann. Intern.* Med. 2010; 153 (6): 387–395.
2. Cohen J.E., Itshayek E. Asymptomatic carotid stenosis. Natural history versus therapy. *Isr. Med. Assoc. J.* 2010; 12 (4): 237–242.
3. Delgado Almandoz J.E. et al. Computed tomography angiography of the carotid and cerebral circulation. *Radiol. Clin. North. Am.* 2010; 48 (2): 265–281.
4. Hebb M.O. et al. Perioperative ischemic complications of the brain after carotid endarterectomy. *Neurosurgery.* 2010; 67 (2): 286–293.
5. Kar S. et al. Safety and efficacy of carotid stenting in individuals with concomitant severe carotid and aortic stenosis. *EuroIntervention.* 2010; 6 (4): 492–497.
6. Naylor A.R. Managing patients with symptomatic coronary and carotid artery disease. Perspect. *Vasc. Surg. Endovasc.Ther.* 2010; 22 (2): 70–76.
7. Pokrovsky A.V., Bogatov Yu.P. Vascular surgery in Russia. Pages of history. *Eur. J. Vasc. Endovasc. Surg.* 1997; 13 (2): 93–95.
8. Rockman C., Riles T. Carotid artery disease: selecting the appropriate asymptomatic patient for intervention. *Perspect. Vasc. Surg. Endovasc. Ther.* 2010; 22 (1): 30–37.
9. Spence J.D. Secondary stroke prevention. *Nat. Rev. Neurol.* 2010; 6 (9): 477–486.
10. Tallarita T., Lanzino G., Rabinstein A.A. Carotid intervention in acute stroke. *Perspect. Vasc. Surg. Endovasc. Ther.* 2010; 22 (1): 49–57.
11. Tholen A.T. et al. Suspected carotid artery stenosis. Cost-effectiveness of CT angiography in work-up of patients with recent TIA or minor ischemic stroke. *Radiology.* 2010; 256 (2): 585–597.
12. Walkup M.H., Faries P.L. Update on surgical management for asymptomatic carotid stenosis. *Curr. Cardiol. Rep.* 2010; 5.

Radiolog_#3 (2011).qxp 02.09.2011 10:45 Page 30

DIAGNOSTICS OF CAROTID ARTERIES DEFEAT: SURGICAL PROPHYLACTICS OF ISCHEMIC BRAIN STROKE

I.Ju. Nasnikova, S.P. Morozov, V.I. Shmirev, A.G. Evdokimov

Modern radiodiagnostics of carotid arteries (CA) defeat has very important value in such patients' treatment tactics. CA reconstruction operations are based on 3 general factors – clinic and arterial blood flow lack in dynamics, special methods of extra- and intracranial brachial arteries diagnostics, risk of arterial blood flow lack. We have pointed indications for surgical prophylactics and necessary patients diagnostic methods.

Key words: *ischemic brain stroke, MSCT, diagnostics, prophylac.*

Адрес для корреспонденции:
Морозов Сергей Павлович
Тел.: +7(495)414-04-24
Факс.: +7(495)415-01-24
E-mail: spmoroz@gmail.com

СЕЛЕКТИВНАЯ САЛЬПИНГОГРАФИЯ И РЕКАНАЛИЗАЦИЯ МАТОЧНЫХ ТРУБ В ДИАГНОСТИКЕ И ЛЕЧЕНИИ ТРУБНОГО БЕСПЛОДИЯ

Таразов П.Г., Овчаренко Д.В., Жаринов Г.М., Румянцева С.Ю.

СПб: ООО «Издательство ФОЛИАНТ». 2009; 112 с.
ISBN 978-5-93929-188-0

Книга предназначена для врачей интервенционных радиологов, рентгенологов, гинекологов, специалистов по лечению бесплодия.
В монографии проанализированы данные литературы и собственные результаты обследования и лечения более 200 пациенток с непроходимостью маточных труб, страдающих бесплодием. Детально описаны методика, рентгенологические и клинические результаты трансцервикальной селективной сальпингографии и реканализации маточных труб под контролем рентгеноскопии. Определена роль чрескатетерных методик в диагностике и лечении трубного бесплодия, их преимущества и недостатки по сравнению с существующими методами коррекции проходимости маточных труб.
Сделано заключение о важной роли малоинвазивных трансцервикальных методов в обследовании и лечении пациенток с бесплодием.