КОНУСНО-ЛУЧЕВАЯ КОМПЬЮТЕРНАЯ ТОМОГРАФИЯ В ДИАГНОСТИКЕ АНОМАЛИЙ ЗУБОВ

Н.С. Серова – д.м.н., профессор[1]
А.Б. Слабковская – д.м.н., профессор[2]
Д.В. Иванова – аспирант[1]

[1]ГБОУ ВПО «Первый МГМУ им. И.М. Сеченова»,
г. Москва, Россия, кафедра лучевой диагностики и терапии
119435, г. Москва, ул. Б. Пироговская, 6/2.

[2]ГБОУ ВПО «Московский государственный
медико-стоматологический университет»,
г. Москва, Россия, кафедра ортодонтии и детского протезирования
127206, г. Москва, ул. Вучетича, 9а

Методы лучевой диагностики являются важной составляющей обследования пациентов с аномалиями зубов. Достоверно установить аномалию возможно лишь при рентгенологическом исследовании. Однако по данным ортопантомографии не всегда удается выявить истинную причину возникновения аномалии, точную локализацию аномального зуба, сохранность периодонтальной щели, что приводит к неправильному планированию лечения и возникновению осложнений, в связи с этим всем нашим пациентам помимо ортопантомографии выполнялась конусно-лучевая компьютерная томография.
Под нашим наблюдением находились 60 пациентов в возрасте от 15 до 30 лет со сложной формой ретенции и дистопии разных групп зубов. У половины пациентов наблюдалась аномалия верхних клыков, у остальных пациентов аномалия верхних премоляров, клыков и премоляров на нижней челюсти. Основная причина возникновения аномалии зубов была обусловлена недостатком места в зубном ряду, реже аномалии были связаны с наличием препятствия на пути прорезывания, с врожденными патологиями челюстно-лицевой области.
Возможности ортодонтических и хирургических вмешательств ограничены и поэтому очень важна точная и достоверная диагностика аномалии. Конусно-лучевая компьютерная томография позволяет получить всю необходимую информацию о положение зуба в кости, его строении, форме, пространственном взаимоотношении с корнями соседних зубов и важными анатомическими структурами, что дает возможность корректно планировать дальнейшую тактику лечения и снизить риск возможных осложнений.

Ключевые слова: *аномалии зубов, методы лучевой диагностики, конусно-лучевая компьютерная томография.*

CONE-BEAM COMPUTED TOMOGRAPHY IN DIAGNOSTICS OF DENTAL ANOMALIES

Serova N.S – MD, PhD, professor [1]
Slabkovskaya A. B – MD, PhD, professor [2]
Ivanova D.V. – researcher[1]

[1]I.M. Sechenov First Moscow State Medical University (MSMU),
Russia, Moscow, Chair of radiology
119435, ul. B. Pirogovskaya on 6/2, Moscow, Russia

[2]Moscow State University of Medicine and Denti, Russia, Moscow
Chair of Orthodontics and Children's Prosthetics.
127206, ul. Vucetic, 9a, Moscow, Russia

Methods of beam diagnostics play an important role in examination of patients with dental anomalies. Reliably establish dental anomaly is possible due to radiological examination. However, according to orthopantomography not always possible to identify the true cause of the anomaly, correct localization of abnormal tooth, preservation of periodontal ligament. All this leads to an incorrect treatment planning and the occurance of complications; in this regard all of our patients underwent addition cone-beam computed tomography.
Under our observation were 60 patients aged 15–30 years with a complex form anomaly of the position and the eruption of teeth. Half of

Статья поступила в редакцию в апреле 2012 года.

patients had an anomaly of upper canines, remaining patients, the anomaly of upper premolars, canines and premolars in the mandible. The main cause of anomalies of teeth was due to lack of space in the dentition, less abnormalities were associated with the presence of obstacles in the way of the eruption, with congenital abnormalities of the maxillofacial region.
Possibilities of orthodontic and surgical interventions are limited and therefore it is very important accurate and reliable diagnosis of abnormalities. Cone-beam computed tomography allows to obtain all necessary information about the position of the tooth in the bone, its structure, shape, spatial relationship with roots of adjacent teeth and important anatomic structures, which makes it possible to properly plan for the further treatment strategy and reduce the risk of possible complications

Key-words: *dental anomalies, methods of beam diagnostics, cone-beam computed tomography.*

Введение

Диагностика и лечение пациентов с аномалиями зубов – актуальная проблема в амбулаторной хирургической стоматологии. Аномалии зубов вызывают серьезные функциональные и эстетические нарушения в челюстно-лицевой области, влияют отрицательно на психику человека, являются во многих случаях причиной развития заболеваний пародонта, височно-нижнечелюстных суставов. Это служит препятствием в социальной жизни больного [1–5].

Ведущим в диагностике этой патологии является клинико-рентгенологическое обследование, которое в большинстве случаев позволяет определить локализацию ретенированного и дистопированного зуба и ее причину. Сложность диагностики и прогноза лечения аномалий зубов обусловлена неблагоприятными морфологическими условиями расположения аномальных зубов, что определяет необходимость поиска новых путей решения данной проблемы [6–12].

В настоящее время ведущей рентгенологической методикой выявления у пациентов аномалий зубов является ортопантомография. Она позволяет получить плоскостное изображение всей зубочелюстной системы. Однако не всегда удается установить точную локализацию аномального зуба, определить его соотношение с важными анатомическими органами и структурами верхней и нижней челюстей. С появлением современной высокотехнологичной лучевой методики исследования – конусно-лучевой компьютерной томографии, которая по диагностической эффективности сопоставима с мультиспиральной компьютерной томографией, стала возможным визуализация в трехмерном изображении и построение мультипланарных реконструкций. Конусно-лучевая компьютерная томография дает возможность провести точную топическую диагностику аномального зуба и определить пространственное взаимоотношение зуба с ближайшими анатомическими структурами, в связи с чем диагностика стала более достоверной и объективной [13–17].

Цель работы: определить значение конусно-лучевой компьютерной томографии в диагностике аномалий зубов.

Материалы и методы

Обследовано 60 пациентов с аномалиями зубов (17 мужчин и 43 женщины) в возрасте от 15 до 30 лет (рис. 1 а, б).

Всем пациентам проводилось клинико-лабораторное и лучевое обследование. При внешнем осмотре изучали форму лица в фас и профиль, пропор-

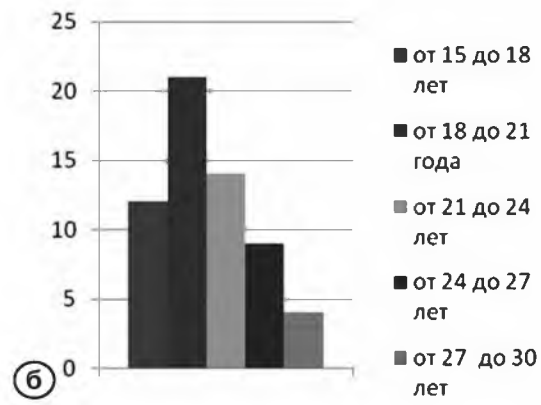

Рис. 1. *а – распределение пациентов по полу;*
б – распределение пациентов по возрасту.

циональность его размеров по вертикали, особенности расположения носогубных и подбородочных складок, состояние височных и собственно жевательных мышц. Ортопантомографию проводили на аппарате Planmeca Proscan. Конусно-лучевую компьютерную томографию выполняли на стоматологическом конусно объемном томографе «I-CAT» по общепринятому протоколу «Full 13cm, 20 sec, 0,3 voxel». При этом визуализировали всю челюстно-лицевую зону начиная с участка над мыщелками и до кортикальной пластинки нижней челюсти.

Результаты исследования

Проведение только клинического обследования пациентов не позволяло получить объективную оценку состояния зубочелюстной системы. По результатам ортопантомографии также было затруднительно определить положение аномальных зубов в альвеолярном гребне, выявить его взаиморасположение по отношению к важным анатомическим структурам (стенкам верхнечелюстных пазух, полости носа, нижнечелюстному каналу), в связи с чем определить тактику лечения пациента не представлялось возможным (рис. 2 а, б). Использование конусно-лучевой компьютерной томография позволило четко визуализировать положение зуба в кости, его строение, форму, пространственное взаимоотношение с корнями соседних зубов и, что особенно важно, с верхнечелюстной пазухой, полостью носа, нижнечелюстным каналом.

Результаты, полученные при этом исследовании, показали, что любая аномалия зуба, всегда сочеталась с ретенцией и/или дистопией зуба. У 37 (61,7%) пациентов ретенция и дистопия зубов была обусловлена недостатком места в зубном ряду. Следует отметить, что дефицит свободного места в зубном ряду чаще всего был вызван преждевременным удалением молочных зубов

Рис. 2. *а – фотография;*
б – ортопантомограмма. Ретенция и дистопия зуба 3.5.

Рис. 3. *Фотография. Ретенция и дистопия зубов 1.3 и 2.3. В зубном ряду присутствует молочный зуб 6.3. Судить о причине задержки смены зуба 6.3 на 2.3 не представляется возможным.*

Рис. 4. *Ортопантомограмма. Состояние после удаления молочного зуба 6.3. В зубном ряду визуализируется ретенированные и дистопированные зубы 1.3 и 2.3. Периодонтальная щель зуба 2.3 плохо прослеживается, однако точно судить о наличии анкилоза не представляется возможным.*

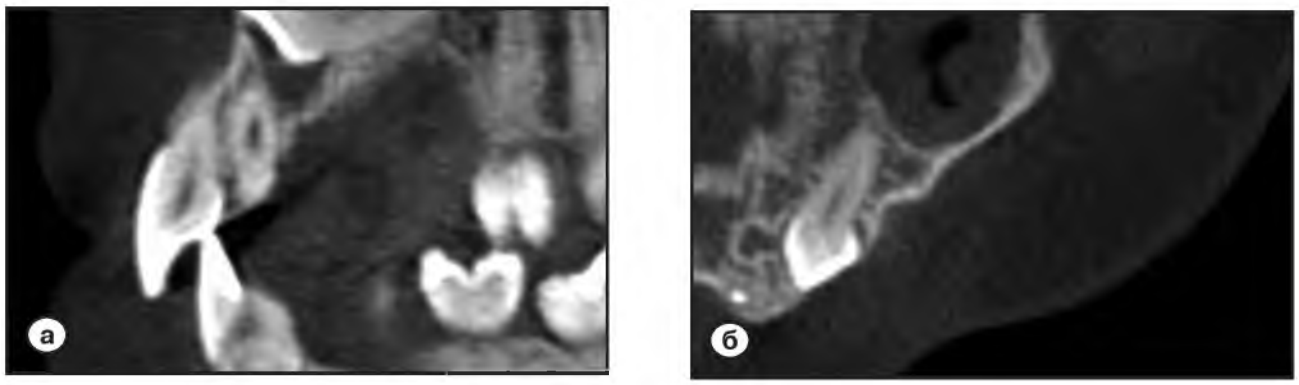

Рис. 5. *а, б – КЛКТ (мультипланарные реконструкции). Периодонтальная щель ретенированного и дистопированного зуба 1.3 и 2.3 прослеживается не на всем протяжении. Достоверно выявляется анкилоз корня зуба с нижней стенкой верхнечелюстной пазухи. Ортодонтическое перемещение в данной клинической ситуации невозможно.*

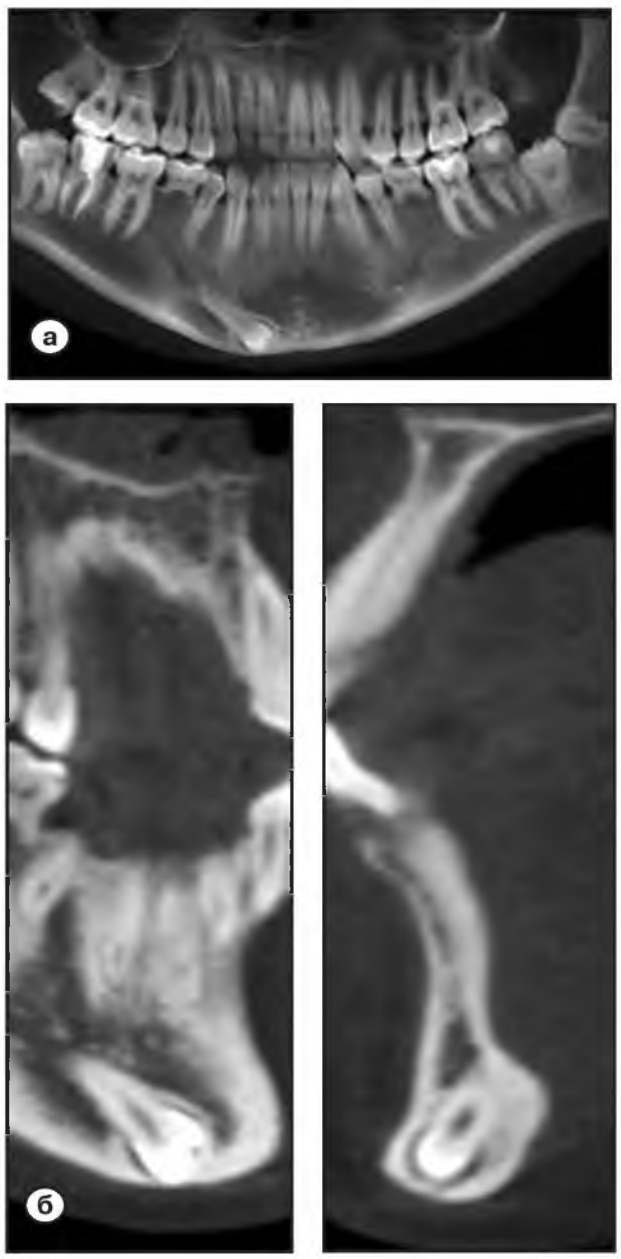

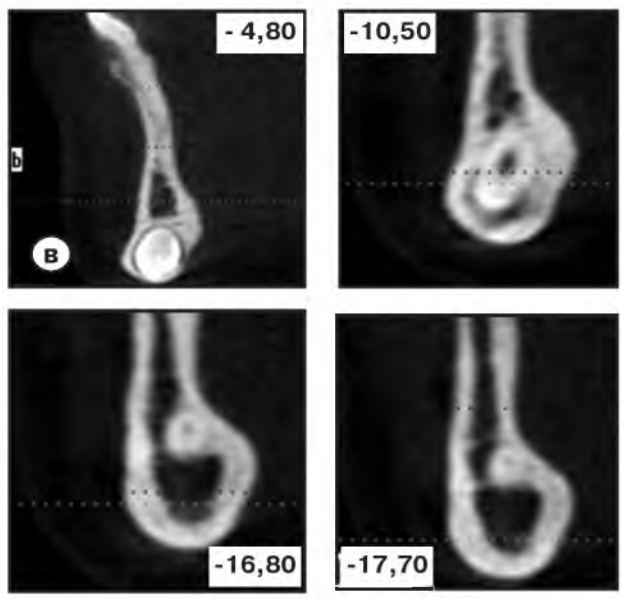

Рис. 6. *КЛКТ.*
а – панорамная реконструкция;
б – мультипланарная реконструкция;
в – кросс-секции. Зуб 4.5 располагается в толще альвеолярной части нижней челюсти и находится на стадии незакрытой верхушки. Зачаток зуба 4.5 имеет горизонтальное положение, коронка направлена к срединной линии нижней челюсти и на 45 0 каудально. Коронка зуба 4.5, в области зуба 4.2 интимно прилежит к кортикальному слою нижнего края нижней челюсти. Атрофия альвеолярной части нижней челюсти, в верхних отделах толщина до 0,2 мм, максимальная толщина в нижних отделах до 3,6 мм (без учета толщины кортикальных пластинок). Неблагоприятные анатомические условия, выявленные при исследовании, не позволяют проводить ортодонтическое лечение.

Рис. 7. *КЛКТ (кроссекции). Ретенция и дистопия зуба 4.5. Зуб 4.5 находится на стадии несформированной верхушки, периодонтальная щель прослеживается не на всем протяжении. Зуб располагается горизонтально в толще альвеолярной части нижней челюсти. Вестибулярная поверхность зуба располагается внизу, язычная поверхность сверху, коронкой зуб направлен вестибулярно и дистально, корнем направлен язычно и фронтально. Верхушка корня зуба 4.5 располагается в толще язычной кортикальной пластинки нижней челюсти, язычная кортикальная пластинка местами не прослеживается (анкилоз). Жевательной поверхностью коронки зуб прорезывается, нарушая целостность вестибулярной кортикальной пластинки (коронка располагается подслизисто). Расстояние до нижнечелюстного канала 4,8 мм, до резорбированных корней зуба – 8.5 – от 3,3 мм до 4,6 мм.*

(n=26; 43,3 %), реже микрогнатией (n=11; 18,4 %). У 16 (26,7%) пациентов ретенция и дистопия зубов были вызваны механическими факторами – наличием сверхкомплектных зубов (n=7; 11,7 %), одонтом (n=5; 8,3 %), фолликулярных кист (n=4; 6,7 %). В 4 (6,7%) случаях причиной ретенции и дистопии явилась аномалия размеров и формы зубов. У 3 (5,0%) пациентов ретенция и дистопия сочеталась с врожденной патологией челюстно-лицевой области, как правило, с расщелинами альвеолярного отростка. Ретенированные зубы располагались в области расщелины и значительно затрудняли ортодонтическое лечение.

Аномалии зубов по локализации чаще диагностировались на верхней челюсти (n=46; 76,7 %), реже – на нижней челюсти (n=14; 23,3 %). Ретенированными и дистопированными чаще всего были клыки на верхней челюсти (n=31; 51,7 %), вторые премоляры на верхней челюсти (n=15; 25,0 %), клыки на нижней челюсти (n=9; 15,0 %) и премоляры на нижней челюсти (n=5; 8,3 %).

Данные, полученные при конусно-лучевой компьютерной томографии, позволили объективно и корректно планировать дальнейшую тактику лечения. Ортодонтическое перемещение было невозможно при наличии препятствий, одонтом, кист, анкилозе зубов, отсутствии достаточного количества костной ткани в области перемещения.

По данным клинического осмотра и ортопантомографии у 4 (6,7 %) пациентов не были выявлены сверхкомплектные зубы, у двух пациентов – одонтомы. В 7 (11,7%) наблюдениях, по данным клинического осмотра (рис. 3) и ортопантомографии (рис. 4), не был выявлен анкилоз зуба, что могло привести к отсутствию результатов ортодонтических перемещений и ответной деформации опорных зон зубных рядов, если бы не была проведена конусно-лучевая компьютерная томография (рис. 5 а,б). Конусно-лучевая компьютерная томография позволила проследить размеры периодонтальной щели на всей ее протяженности и сделать вывод о возможности перемещения зуба в зубном ряду.

В результате исследования атрофия альвеолярного отростка не могла быть оценена по данным ортопантомографии, но прекрасно была видна при выполнении конусно-лучевой компьютерной томографии (рис. 6 а, б, в).

При ортодонтическом лечении с перемещением зубов на большие расстояния выявлялась резорбция верхушки корня, что корректно оценить это состояние по данным клинического осмотра и ортопантомографии невозможно. Однако эти изменения визуализировались при проведении конусно-лучевой компьютерной томографии.

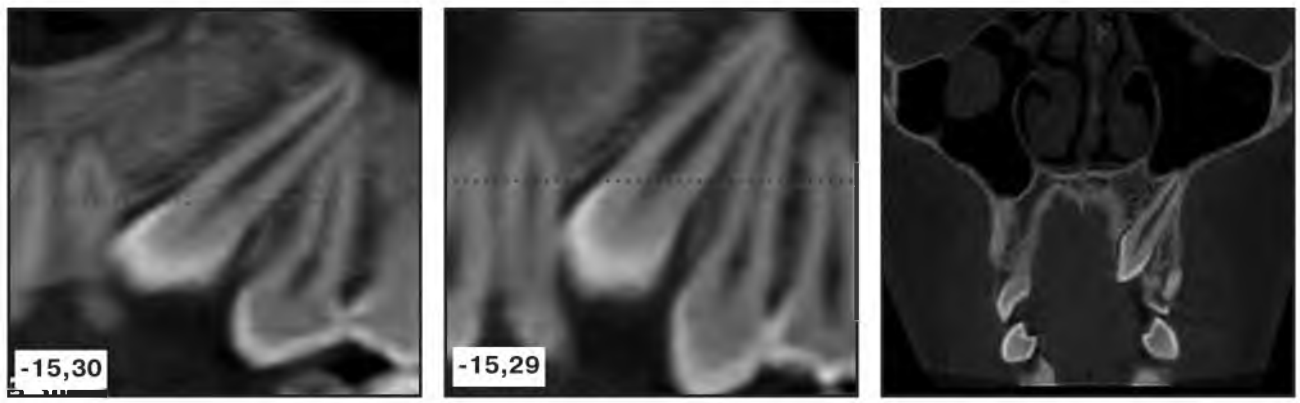

Рис. 8. *КЛКТ (мультипланарные реконструкции). Ретенция и дистопия зуба 2.3. Зуб 2.3 однокорневой, полностью сформирован, располагается в альвеолярном отростке верхней челюсти под углом 45⁰ коронкой проксимально кзади, корнем дистально кпереди. Периодонтальная щель прослеживается не на всем протяжении (анкилоз зуба).*

Формирование аномалий зубов тесно взаимосвязано с состоянием височно-нижнечелюстного сустава, что важно учитывать при прогнозировании успеха ортодонтического лечения. Конусно-лучевая компьютерная томография позволяет значительно расширить возможности диагности-ки заболеваний височно-нижнечелюстных суставов. Различные реконструкции в аксиальных, сагиттальных, коронарных и косых плоскостях, выполненные с различной толщиной, позволяют визуализировать преимущественно костные анатомические структуры суставов, а проведение исследования с открытым и закрытым ртом дают возможность оценить их функциональное состояние.

При планировании хирургического лечения важно точно выбрать путь доступа к зубу и оптимальное место хирургического вмешательства. В нашем исследовании при невозможности ортодонтического перемещения зуба в зубной ряд зуб удаляли, учитывая взаимоотношение с нижнечелюстным каналом, верхнечелюстной пазухой, полостью носа, близкое прилегание его к корням соседних зубов (рис. 7, 8).

Выводы

Применение конусно-лучевой компьютерной томографии позволяет проводить полную топическую диагностику аномальных зубов и, следовательно, выбирать оптимальный алгоритм комплексного лечения (ортодонтического и/или хирургического) пациентов.

Показатели диагностической эффективности – чувствительности (Sn), специфичности (Sp) и точности (Ac) – для клинических методов исследования составили 49,3 %, 54,2 %, 64,3 %, для ортопантомографии – 56,0 %, 62,5 %, 76,0 %, для конусно-лучевой компьютерной томографии – 92,5 %, 94,3 %, 93,5 %, соответственно. ■

Список литературы

1. Персии Л.С. Виды зубочелюстных аномалий и их классифицирование. М.: МГМСУ. 2002: 32.
2. Уильям Р. Профит. Современная ортодонтия. Пер. с англ. яз.: (Под ред. Персина Л.С.) М.: МЕДпресс-информ, 2006; 95–123.
3. Хорошилкина Ф.Я. Ортодонтия. Дефекты зубов, зубных рядов, аномалии прикуса, морфофункциональные нарушения в челюстно-лицевой области и их комплексное лечение. М.: Медицинское информационное агентство. 2006: 544
4. Шук Мазен. Клинико-рентгенологическая диагностика и аппаратурно-хирургическое лечение ретенции клыков: Автореф.

Дис. канд. мед. наук. Тверь. 2004: 102.
5. Flint D.J. A diagnostic comparison of panoramic and intraoral radiographs. *Oral Surg. Oral Med. Oral Pathol. Oral Radiol. Endod.* 1998; 85(6): 731–5.
6. Васильев А.Ю., Воробьев Ю.И., Серова Н.С. Лучевая диагностика в стоматологии. М.: ГЭОТАР-Медиа. 2008: 201–220.
7. Миняева В.А. Последствия ранней утраты зубов у детей без замещения дефектов ортопедическими аппаратами. *Стоматология детского возраста и профилактика.* 2003; 1(2): 61–64.
8. Сергеева Л.Б. Перемещение трех ретинированных клыков в зубной ряд с помощью несъемной ортодонгической техникой. *Ортодонтия.* 2001; 3: 40–41.
9. Фридрих А. Паслер, Хайко Висслер. Рентгенодиагностика в практике стоматолога. Пер. с нем. яз. (Под ред. Рабухиной Н.А.) М.: МЕД-пресс-информ. 2007: 118–131.
10. Chaushu S. The use of panoramic radiographs to localize displaced maxillary canines. *Oral Surg. Oral Med. Oral Pathol. Oral Radiol. Endod.* 1999; 88(4): 511–516.
11. Garcia M.A.S., Wolf U., Heinicke F. Cone-beam computed tomography for routine orthodontic treatment planning: A radiation dose evaluation. *American Journal of Orthodontics and Dentofacial Orthopedics.* 2008; 133(5): 640.e1-640.e5.
12. Haney E., Gansky S.A., Lee J.S. et al. Comparative analysis of traditional radiographs and cone-beam computed tomography volumetric images in the diagnosis and treatment planning of maxillary impacted canines. *American Journal of Orthodontics and Dentofacial Orthopedics.* 2010; 137(5): 590–597.
13. Волчек Д.А. Современные методы обследования пациентов с ретенцией клыков верхней челюсти. *Ортодонтия.* 2006; 1: 24–26
14. Чибисова М.А. Алгоритмы обследования пациентов при применение дентальной объемной томографии в амбулаторной стоматологической практике. *Dental Market.* 2010; 76–78.
15. Danforth R.A. Cone beam volume tomography: an imaging option for diagnosis of complex mandibular third molar anatomical relationships. *J. Calif. Dent. Assoc.* 2003; 31(11): 847– 852.
16. Dodson T.B. Role of computerized tomography in management of impacted mandibular third molars. *NY State Dent. J.* 2005; 71(6): 32–35
17. Mah J.K., Alexandroni S. Cone-Beam Computed Tomography in the Management of Impacted Canines. *Seminars in Orthodontics.* 2010; 16(3): 199–204.

References

1. Persii L.S. Vidy zubocheljustnyh anomalij i ih klassificirovanie. [Types of dentoalveolar anomalies and their classification]. M.: MGMSU. 2002: 32 [In Russ].
2. Uil'jam R. Profit. Sovremennaja ortodontija. Per. s angl. jaz.: (Pod red. Persina L.S.) [Contemporary orthodontics] M.: MEDpress-inform, 2006; 95–123 [In Russ].
3. Horoshilkina F.Ja. Ortodontija. Defekty zubov, zubnyh rjadov, anomalii prikusa, morfofunkcional'nye narushenija v cheljustno-licevoj oblasti i ih kompleksnoe lechenie [The defects of teeth, dentition, abnormal bite, morpho-functional disorders in the maxillofacial region, and their combined treatment]. M.: Medicinskoe informacionnoe agentstvo. 2006: 544 [In Russ].
4. Shuk Mazen. Kliniko-rentgenologicheskaja diagnostika i apparaturno-hirurgicheskoe lechenie retencii klykov [Clinical and radiographic diagnosis and surgical treatment for hardware-retention canines]: Avtoref. Dis. kand. med. Nauk [thesis PhD] Tver'. 2004: 102 [In Russ].
5. Flint, DJ. A diagnostic comparison of panoramic and intraoral radiographs. Oral Surg. Oral Med. Oral Pathol. *Oral Radiol. Endod.* 1998; 85(6): 731–5.
6. Vasil'ev A.Ju., Vorob'ev Ju.I., Serova N.S. Luchevaja diagnostika v stomatologii [Radiodiagnostics in dentistry.] M.: GJeOTAR-Media. 2008: 201–220 [In Russ].
7. Minjaeva V.A. Posledstvija rannej utraty zubov u detej bez zamewenija defektov ortopedicheskimi apparatami [The consequences of early loss of teeth in children without defects in replacement orthopedic devices]. *Stomatologija detskogo vozrasta i profilaktika.* 2003; 1(2): 61–64 [In Russ].
8. Sergeeva L.B. Peremewenie treh retinirovannyh klykov v zubnoj rjad s pomow'ju nesemnoj ortodon gicheskoj tehnikoj [Moving the three impacted canine tooth in the series with non-removable

orthodontic appliances]. *Ortodontija.* 2001; 3: 40–41 [In Russ].
9. Fridrih A. Pasler, Hajko Vissler. Rentgenodiagnostika v praktike stomaloga. Per. s nem. jaz. (Pod red. Rabuhinoj N.A.) [X-ray diagnostics in the practice of stomaloga. (Translated from German. lang. (Eds. Rabuhinoy NA)] M.: MED- press-inform. 2007: 118–131 [In Russ].
10. Chaushu S. The use of panoramic radiographs to localize displaced maxillary canines. Oral Surg. Oral Med. Oral Pathol. *Oral Radiol. Endod.* 1999; 88(4): 511–516.
11. Garcia M.A.S., Wolf U., Heinicke F. Cone-beam computed tomography for routine orthodontic treatment planning: A radiation dose evaluation. *American Journal of Orthodontics and Dentofacial Orthopedics.* 2008; 133(5): 640.e1-640.e5
12. Haney E., Gansky S.A., Lee J.S. et al. Comparative analysis of traditional radiographs and cone-beam computed tomography volumetric images in the diagnosis and treatment planning of maxillary impacted canines. *American Journal of Orthodontics and Dentofacial Orthopedics.* 2010; 137(5): 590–597.
13. Volchek D.A. Sovremennye metody obsledovanija pacientov s retenciej klykov verhnej cheljusti [Modern methods of examination of patients with retentions canines of the upper jaw.] *Ortodontija.* 2006; 1: 24–26 [In Russ].
14. Chibisova M.A. Algoritmy obsledovanija pacientov pri primenenie dental'noj ob#emnoj tomografii v ambulatornoj stomatologicheskoj praktike [Algorithms for evaluation of patients with the use of dental volumetric imaging in ambulatory dental practice]. *Dental Market.* 2010; 76–78 [In Russ].
15. Danforth R.A. Cone beam volume tomography: an imaging option for diagnosis of complex mandibular third molar anatomical relationships. *J. Calif. Dent Assoc.* 2003; 31(11): 847– 852.
16. Dodson T.B. Role of computerized tomography in management of impacted mandibular third molars. *NY State Dent. J.* 2005; 71(6): 32–35.
17. Mah J.K., Alexandroni S. Cone-Beam Computed Tomography in the Management of Impacted Canines. *Seminars in Orthodontics.* 2010; 16(3): 199–204.

Адрес для корреспонденции:
(Correspondence to):
Серова Наталья Сергеевна
E-mail: *dr.serova@yandex.ru*