https://doi.org/10.25512/DIR.2019.13.3.06

ЦЕРЕБРАЛЬНЫЕ МИКРОЦИРКУЛЯТОРНЫЕ ИЗМЕНЕНИЯ ПРИ БОЛЕЗНИ АЛЬЦГЕЙМЕРА И ДРУГИХ НЕЙРОДЕГЕНЕРАТИВНЫХ И ИШЕМИЧЕСКИХ ЗАБОЛЕВАНИЯХ, СОПРОВОЖДАЮЩИХСЯ ДЕМЕНЦИЕЙ

***И.В. Максимович** - д.м.н., руководитель клиники

Клиника сердечно-сосудистых заболеваний Святителя Иоанна Тобольского
119619 Россия, г. Москва, 6-я ул. Лазенки, 2, стр.15

КЛЮЧЕВЫЕ СЛОВА:

- болезнь Альцгеймера
- деменция
- CSVD
- церебральная атрофия
- Tomography Dementia Rating scale
- TDR
- дисциркуляторной ангиопатией альцгеймеровского типа
- ДААТ

АННОТАЦИЯ:
Исследование посвящено клиническому изучению нарушений церебрального кровоснабжения и микроциркуляции при развитии болезни Альцгеймера в сравнении с другими нейродегенеративными и ишемическими поражениями.
Материалы и методы: Обследовано 1117 пациентов с различными видами и стадиями нейродегенеративных и ишемических заболеваний. Из них 93(8,33%) имели различные стадии болезни Альцгеймера – исследуемая группа. Остальные 1024 (91,67%) имели различные виды и стадии других церебральных нейродегенеративных и ишемических заболеваний – контрольная группа. Пациенты контрольной группы подразделялись следующим образом – 23(2,25%) страдали болезнью Бинсвангера; 55 (5,37%) страдали васкулярным паркинсонизмом; 27(2,64%) имели начальные признаки хронической цереброваскулярной недостаточности атеросклеротического генеза; 577(56,35%) имели выраженные признаки хронической цереброваскулярной недостаточности атеросклеротического генеза; 342 (33,40%) имели тяжелую форму хронической цереброваскулярной недостаточности, сопровождающуюся мелкоочаговыми одиночными или множественными инсультами. Обследование включало: лабораторную диагностику, оценку по шкалам «The Clinical Dementia Rating scale» (CDR), «Mini-Mental State Examination» (MMSE), IB, церебральную сцинтиографию (СГ), реоэнцефалографию (РЭГ), церебральные КТ, МРТ, МРА, АГ.
Результаты: У всех больных с болезнью Альцгеймера, независимо от стадии заболевания, в темпоральных и фронтопариетальной областях выявлено специфическое Cerebral small vessel disease (CSVD), проявляющееся дисциркуляторной ангиопатией альцгеймеровского типа (ДААТ), которая не встречается у пациентов контрольной группы.
Выводы: ДААТ это специфическое для болезни Альцгеймера поражение церебральной ангиоархитектоники и микрососудов, которое изменяет гемодинамику, вызывает церебральную гипоксию и способствует нарушению обмена бета-амилоида. Сочетание отложения бета-амилоида в церебральной ткани и сосудистой стенке, а так же специфические нарушения микроциркуляции, в комплексе вызывают нейродегенерацию и развитие болезни Альцгеймера. У пациентов с другими нейродегенеративными и ишемическими поражениями CSVD носят свой специфический характер, при этом явлений ДААТ не наблюдается.

Для цитирования: *Для цитирования: Максимович И.В. ЦЕРЕБРАЛЬНЫЕ МИКРОЦИРКУЛЯТОРНЫЕ ИЗМЕНЕНИЯ ПРИ БОЛЕЗНИ АЛЬЦГЕЙМЕРА И ДРУГИХ НЕЙРОДЕГЕНЕРАТИВНЫХ И ИШЕМИЧЕСКИХ ЗАБОЛЕВАНИЯХ, СОПРОВОЖДАЮЩИХСЯ ДЕМЕНЦИЕЙ Ж. Диагностическая и интервенционная радиология. 2019; 13(3):45–57*

CEREBRAL MICRO-CIRCULATORY CHANGES IN ALZHEIMER'S DISEASE AND OTHER NEURODEREGENERATIVE AND ISCHEMIC DISEASES ACCOMPANIED BY DEMENTIA

KEY-WORDS:

- Alzheimer's disease
- dementia
- CSVD
- cerebral atrophy
- Tomography Dementia Rating scale
- TDR
- dyscirculatory angiopathy of Alzheimer's type
- DAAT

***Maksimovich I.V.** – MD, PhD head of the clinic

Clinic of Cardiovascular Diseases named after Most Holy John Tobolsky
Build. 2, Block 15, 6th Lazenki Str. Moscow, Russian Federation, 119619

ABSTRACT:
The research is devoted to the clinical study of disorders in cerebral blood flow and microcirculation in the development of Alzheimer's disease in comparison with other neurodegenerative and ischemic diseases.
Materials and methods: 1117 patients with various types and stages of neurodegenerative and ischemic diseases were examined. 93 (8.33%) of them had various stages of Alzheimer's disease – Test Group. Other 1024 (91.67%) had different types and stages of other cerebral

Адрес для корреспонденции (Correspondence to): *Максимович Иван Васильевич (Maksimovich Ivan.V.), e-mail: carvasc@yandex.ru*

neurodegenerative and ischemic lesions - Control Group. Control Group patients were divided: 23(2.25%) suffered from Binswanger disease; 55(5.37%) suffered from vascular Parkinsonism; 27(2.64%) had initial signs of chronic cerebrovascular insufficiency of atherosclerotic origin; 577(56.35%) had marked signs of chronic cerebrovascular insufficiency of atherosclerotic origin; 342(33.40%) had a severe form of chronic cerebrovascular insufficiency accompanied by small-focal single or multiple strokes. Examination included: laboratory diagnostics, assessment of scales «The Clinical Dementia Rating scale» (CDR), «Mini-Mental State Examination» (MMSE), IB, cerebral scintiography (SG), rheoencephalography (REG), cerebral CT, MRI, MR angiography, digital angiography (DA).

Results: all patients with Alzheimer's disease, regardless of the stage of the disease, had a specific cerebral small vessel disease (CSVD) in temporal and frontoparietal regions, which manifests itself with dyscirculatory angiopathy of Alzheimer's type (DAAT), which is not found in control group patients.

Conclusions: DAAT is a specific to Alzheimer's disease lesion of cerebral angioarchitectonics and microvessels, which changes hemodynamics, causes cerebral hypoxia and contributes to disorders in beta-amyloid metabolism. The combination of deposition of amyloid beta in the cerebral tissue and the vascular wall, as well as specific microcirculation disorders, cause together neurodegeneration and the development of Alzheimer's disease. In patients with other neurodegenerative and ischemic diseases, CSVDs are of a different nature, with no DAAT phenomena observed.

Введение

Церебральные ишемические и нейродегенеративные заболевания все чаще наблюдаются среди населения различных стран [1]. Наибольшее распространение получили атеросклероз головного мозга, болезнь Альцгеймера, болезнь Бинсвангера, различные виды паркинсонизма [2]. Все эти заболевания приводят к развитию деменции и когнитивных расстройств, а так же сопровождаются развитием Cerebral small vessel disease (CSVD) [2-4]. Такое положение дел обусловлено особенностью кровоснабжения и микроциркуляции головного мозга, поскольку в 1 см^3 церебральной ткани содержится порядка 3-4 тысяч капилляров. При такой высокой потребности в кровоснабжении, нарушения гемоперфузии и гемодинамики вызывают или способствуют развитию ишемических и нейродегенеративных процессов [5].

На ранних стадиях клиническая картина у данных заболеваний имеет много общего. Болезнь Альцгеймера занимает одно из ведущих мест среди нейродегенеративных заболеваний. В настоящее время насчитывается свыше 36 миллионов человек, страдающих болезнью Альцгеймера [1, 4]. В США данным заболеванием страдает свыше 5,6 миллионов человек, при этом, у 5% из них болезнь Альцгеймера развивается в достаточно молодом возрасте [1].

Болезнь Альцгеймера начинает развиваться скрытно, за годы до первичных проявлений заболевания [6]. Доклиническую стадию заболевания, при котором больной не предъявляет классических жалоб, выявить достаточно тяжело [1]. Так как это заболевание часто носит наследственный характер, для выявления доклинической стадии необходимо обследование родственников и потомков больных, страдающих болезнью Альцгеймера [1]. Такое положение дел показывает, что истинное количество больных, страдающих болезнью Альцгеймера, может быть гораздо больше [1, 6].

Болезнь Альцгеймера сопровождается развитием инволютивных изменений гипокампуса и темпоральных церебральных долей, однако этиология и патогенез этого заболевания до конца не изучены [7]. В последние годы применение КТ, МРТ, ПЭТ, внедрение биомаркеров, исследования на биологических моделях, позволило достичь серьезных результатов в изучении структурных и морфологических изменений, протекающих в ткани головного мозга при этом заболевании, а также достичь успехов в понимании распределения бета-амилоида и тау-белка [6-14]. Однако до конца не ясна зависимость церебральных инволютивных изменений и нарушений церебральной ангиоархитектоники и микроцеркуляции [15-19].

В развитии болезни Альцгеймера важное значение имеют cerebral small vessel disease (CSVD) и явления церебральной гипоперфузии [3,4,15-24]. Эти процессы носят специфический характер и связаны с нарушением капиллярного кровоснабжения [17-21]. У больных происходит изменение дистального артериального и капиллярного русла, которое приводит к повреждениям neurovascular unit (NVU) в виде редукции или сокращения количества микрососудов и поражения тканевых элементов [17-20, 22].

Данные изменения приводят к дегенерации нейронов, уменьшению выведения и увеличению накопления амилоида, что способствует дальнейшей нейроваскулярной дисфункции и нейродегенерации [18, 21, 25-27]. Отложения бета-амилоида в церебральной ткани и, тем более, в сосудистой стенке уменьшают эластичность микрососудов, вызывают сужение их просвета, что еще в большей степени снижает церебральный кровоток, и, в свою очередь, способствует еще более активному отложению амилоида и ускорению развития БА [28].

Полноценного клинического представления о всех компонентах CSVD, участвующих в развитии болезни Альцгеймера, до настоящего времени еще нет, в пол-

ной мере не ясно конкретное влияние цереброваскулярной дисфункции на нейродегенеративные процессы и развитие атрофических изменений в головном мозге. Так же остается вопрос, за какое время до первичных клинических проявлений болезни Альцгеймера эти изменения возникают [20, 29].

Настоящее исследование посвящено клиническому выявлению изменений церебральной ангиоархитектоники и микроциркуляции при болезни Альцгеймера, определению взаимосвязи этих изменений с церебральными инволютивными измененими, сравнению данных изменений с васкулярными и инволютивными изменениями, возникающими при других нейродегенеративных и ишемических церебральных заболеваниях.

В этой связи в исследование были включены пациенты, страдающие различными церебральными нейродегенеративными и ишемическими поражениями: болезнью Альцгеймера, различными видами атеросклероза головного мозга, болезнью Бинсвангера и васкулярным паркинсонизмом, которым проводилось обследование в данной клинике за последние 20 лет.

Материалы и методы

Обследовано 1117 пациентов в возрасте от 34 до 81 года (средний возраст 75,5 лет): мужчины составили 792 (70,90%) человек, женщины – 325(29,10%) человека. Данные пациенты имели начальные признаки церебральной нейродегенерации или страдали достаточно выраженными нейродегенеративными поражениями головного мозга.

План обследования:

- клинически тяжесть деменции оценивалась с помощью «The Clinical Dementia Rating scale» (CDR) [30];
- когнитивные функции оценивались с помощью «Mini-Mental State Examination» (MMSE) [31];
- коагуологические, биохимические и общеклинические исследования проводились лабораторными методами дагностики;
- сцинтиграфия головного мозга, с использованием ТС 99М пертехнетат 555, проводилась по классической методике в динамическом и статическом режиме на гаммакамере фирмы «Ohio Nuclear Company» США;
- реоэнцефалография проводилась в стандартных автоматических режимах с оценкой нарушений пульсового кровенаполнения в полушариях головного мозга, на аппарате «Реоспектр-8», фирмы «Нейрософт» Россия;
- КТ и МРТ головного мозга проводились на аппаратах «Somatom» (Siemens), «Hi Speed» (GE), «Tomoscan» (Philips), «Apetro Eterna» (Hitachi). При выполнении исследований использовалась методика ATAA (Advance Tomo Area Analysis) [23, 24], позволяющая определять в процентном отношении уменьшение объема ткани темпоральных долей по сравнению с их естественным объемом, показывая, тем самым, церебральные, темпоральные атрофические изменения [29, 32];
- морфометрическое определение тяжести деменции и стадий болезни Альцгеймера выполнялись с помощью метода «The Tomography Dementia Rating scale» (TDR) [32]. Метод позволяет определять стадию деменции при БА по выраженности атрофических изменений темпоральных долей, полученных при проведении КТ и МРТ. Суть метода: при проведении КТ или МРТ, с помощью компьютерной программы Advance Tomo Area Analysis (ATAA) [24] последовательно, на каждом скане, производится измерение площади среднечерепных ямок. Автоматически полученные величины пересчитываются на толщину скана, далее сканы суммируются и определяется объем среднечерепных ямок, соответствующий объему церебральной ткани темпоральных областей в норме [29]. Одновременно рассчитывается в процентах уменьшение массы ткани церебральных темпоральных долей в конкретном случае [17]. Далее производится срав-нение полученных уменьшенных объемов темпоральных долей с клинической картиной деменции по шкале CDR, в результате чего производится объективная, морфометрически обоснованная оценка стадии деменции при болезни Альцгеймера [32];
- церебральная ангиография проводилась в двух проекциях на аппаратах «Advantx» (GE) трансфеморальным доступом по классической методике с интракаротидным введением 10–12 мл и интравертебральным введением 7–8 мл Омнипака 350. Исследования выполнялись в прямой и боковой проекциях со скоростью регистрации 25 кадров в 1 секунду в режиме постоянного вычитания [17, 19]. Капиллярный кровоток определялся с помощью компьютерной программы «Angio Vision» [17, 19, 23], позволяющей определять изменения плотности и количества черных пикселей в соответствующем участке церебрального ангиографического изображения при прохождении по артериолам и капиллярам рентгеноконтрастного вещесва [17, 19]. В последнее время аналогичная программа с добавлением «2D» эффектов предложена фирмой «Philips» [33].

Исследуемая группа – 93(8,33%) пациента в возрасте от 34 до 79 лет (средний возраст 67,5 лет): мужчины – 32(34,41%) человек, женщины – 61 (65,59%) человек имели различные стадии AD.

Контрольная группа – 1024(91,67) человек в возрасте от 28 до 81 года (средний возраст 73 года): мужчины – 594 (58,01%) человек, женщины – 430(41,99%) человек. Все пациенты имели различные по этиологии нейродегенеративные поражения без обширных ишемических очагов, сопровождающиеся церебраль-

ными инволютивными изменениями, проявлениями деменции и когнитивных расстройств, сопоставимыми по степени тяжести с нарушениями у пациентов из исследуемой группы. В зависимости от этиологии заболевания и его тяжести пациенты подразделялись следующим образом:

- 27(2,64%) человек имели начальные признаки хронической цереброваскулярной недостаточности атеросклеротического генеза. Пациенты этой группы предъявляли жалобы, свидетельствовавшие о нарушениях церебральной гемодинамики;
- 577(56,35%) пациентов имели выраженные признаки хронической цереброваскулярной недостаточности атеросклеротического генеза, 198(34,32%) из них в анамнезе перенесли транзиторные нарушения мозгового кровообращения;
- 342(33,40%) пациента имели тяжелую форму хронической цереброваскулярной недостаточности, сопровождавшуюся множественными атеросклеротическими поражениями головного мозга. В анамнезе у них зафиксированы мелкоочаговые одиночные или множественные инсульты;
- 23(2,25%) пациента страдали болезнью Бинсвангера;
- 55(5,37%) пациентов страдали васкулярным паркинсонизмом;

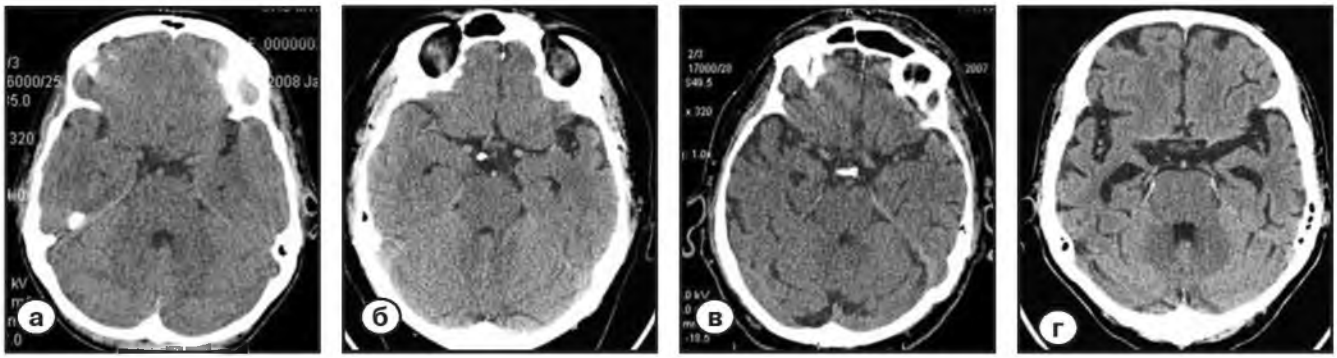

Рис. 1. *СТ головного мозга больных с различными стадиями AD;*
а – доклиническая стадия TDR-0 (уменьшение массы ткани правой темпоральной доли на 6%, левой на 8%);
б – ранняя стадия TDR-1 (уменьшение массы ткани правой темпоральной доли на 9%, левой на 14%);
в – средняя стадия TDR-2 (уменьшение массы ткани правой темпоральной доли на 27%, левой на 20%);
г – поздняя стадия TDR-3 (уменьшение массы ткани правой темпоральной доли на 42%, левой на 38%).

Таблица 1. **Особенности церебральных изменений у обследованных пациентов** (по данным КТ и МРТ)

Характеристика церебральных изменений	Исследуемая группа 1 N-93	Контрольная группа N-1012	p (chi-square)
Изменения в темпоральной области			
Локальные инволютивные изменения коры	93	0	p<0,01
Локальная атрофия темпоральных долей с уменьшением массы	10	0	
Локальная атрофия темпоральных долей с уменьшением массы	26	0	
Локальная атрофия темпоральных долей с уменьшением массы	40	0	
Локальная атрофия темпоральных долей с уменьшением массы	17	0	
Общецеребральные изменения			
Множественные отложения солей кальция в интракраниальных	0	998	p<0,01
Единичные и множественные постишеми-ческие микрокисты	0	142	p<0,01
Постишемические микрокисты менее 5 мм.	0	148	p<0,01
Общие нейродегенеративные изменения коры головного	48	887	p<0,01
Признаки расширения Сильвиевых борозд	93	974	Not significant
Признаки явлений лейкариозиса	0	188	p<0,01
Признаки явлений неокклюзионной гидроцефалии	57	453	p<0,01

Примечание: *Для выявления различий изучаемых признаков проводился анализ таблиц сопряженности с использованием критерия Хи-квадрат. Для всех показателей, кроме «Признаки расширения Сильвиевых борозд», были обнаружены значимые различия (p<0,01). Статистическая обработка проводилась в программе Statsoft Statistica 10.*

Количество больных в контрольной группе обусловлено необходимостью сопоставления васкулярных, микроциркуляторных и атрофических изменений головного мозга при вышеперечисленных нозологиях со специфическими изменениями, выявленными у больных исследуемых групп.

Результаты

Исследуемая группа

По данным КТ и МРТ выявлены специфические, морфометрически обоснованные, атрофические изменения гипокампуса и темпоральных долей, соответствующие различным стадиям болезни Альцгеймера, с определенным уровнем деменции. Благодаря этим данным и разработанной классификации «The Tomography Dementia Rating scale» (TDR) [32] больные подразделялись:

- на момент настоящего исследования 10(10,75%) человек имели доклиническую стадию болезни Альцгеймера - TDR-0, характеризующуюся отсутствием деменции. Однако пациенты имели нарастающие расстройства памяти. Когнитивные функции у них были снижены до 26-28 баллов по MMSE, начальные инволютивные изменения головного мозга проявлялись атрофией темпоральных долей с уменьшением массы ткани на 4-8%. Каждый их этих пациентов имел прямых родственников, страдающих болезнью Альцгеймера **(Рис. 1 а) (Таб. 1)**;
- на момент настоящего исследования 26(27,96%) человек имели раннюю стадию болезни Альцгеймера – TDR-1, соответствующую мягкой деменции. Когнитивные функции у них были снижены до 20-25 баллов по MMSE, деменция на уровне CDR-1, инволютивные изменения головного мозга проявлялись атрофией темпоральных долей с уменьшением массы ткани на 9-18%. Анамнез заболевания 2 года **(Рис. 1 б) (Таб. 1)**;
- на момент настоящего исследования 40(43,01%) человек имели среднюю стадию болезни Альцгеймера - TDR-2, соответствующую умеренной деменции. Когнитивные функции у них были снижены до 12-19 баллов по MMSE, деменция на уровне CDR-2. Инволютивные изменения головного мозга проявлялись атрофией темпоральных долей с уменьшением массы ткани на 19-32%. Анамнез заболевания 2-6 лет **(Рис. 1 в) (Таб. 1)**;
- на момент настоящего исследования 17 (18,28%) человек имели позднюю стадию болезни Альцгеймера – TDR-3, обусловленную тяжелой деменцией. Когнитивные функции снижены до 7-11 баллов по MMSE, деменция на уровне CDR-3, инволютивные

Таблица 2. **Особенности церебрального кровоснабжения и микроциркуляции у обследованных пациентов.**

Jсобенности церебральных васкулярных и микроваскулярных изменений	Исследуемая группа 1 N-93	Контрольная группа N-1024	p (chi-square)
Атеросклеротические изменения интракраниальных артерий	0	993	p<0,01
Стенотические поражения интракраниальных ветвей	0	824	p<0,01
Окклюзионные поражения интракраниальных артериальных ветвей	0	178	p<0,01
Локальная редукция капиллярного кровотока в темпоральной и фронтопариетальной области	93	0	p<0,01
Множественные локальные артериовенозные шунты в темпоральной и фронтопариетальной области	93	0	p<0,01
Локальный ранний сброс артериальной крови в венозное русло в темпоральной и фронто-париетальной области	93	0	p<0,01
Локальное развитие аномально расширенных латеральных венозных ветвей в темпоральной и фронто-париетальной области	93	0	p<0,01
Аномальный застой венозной крови на границе фронтальных и теменных отделов	85	0	p<0,01
Повышенное петлеобразование дистальных интракраниальных артериальных ветвей	74	69	p<0,01
Отдельные, субкортикальные диссеменирован-ные участки редукции капиллярного кровотока на уровне белого вещества головного мозга	0	419	p<0,01
Множественные субкортикальные диссеменированные артериовенозные шунты на уровне белого вещества головного мозга	0	413	p<0,01
Диссеменированный, субкортикальный ранний сброс артериальной крови в венозное русло на уровне белого вещества головного мозга	0	392	p<0,01

Примечание: *Для выявления различий изучаемых признаков проводился анализ таблиц сопряженности с использованием критерия Хи-квадрат. Для всех показателей были обнаружены значимые различия (p<0,01). Статистическая обработка проводилась в программе Statsoft Statistica 10.*

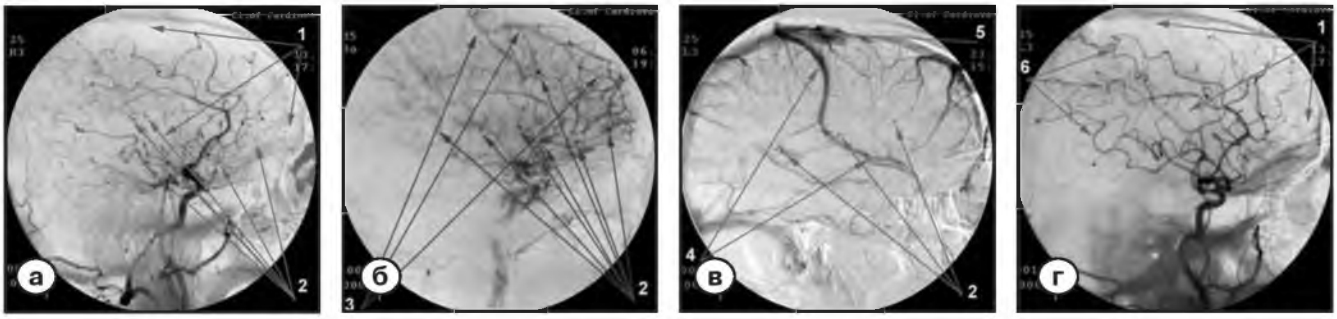

Рис. 2. Дисциркуляторная ангиопатия альцгеймеровского типа (ДААТ) при различных стадиях AD.
а – Ангиограмма правой внутренней сонной артерии, артериальная фаза: 1.Уменьшение количества капилляров в темпоральной и фронтопариетальной области; 2. Множественные артериовенозные шунты в темпоральной и фронтопариетальной области;
б – Ангиограмма правой внутренней сонной артерии, капиллярная фаза: 2. Множественные артериовенозные шунты в темпоральной и фронтопариетальной области; 3. ранний сброс артериальной крови по артериовенозным шунтам в венозное русло с одновременным заполнением артерий и вен;
в – Ангиограмма левой внутренней сонной артерии, венозная фаза: 2. Множественные артериовенозные шунты в темпоральной и фронтопариетальной области; 4. Развитие аномально расширенных латеральных венозных стволов; 5. застой венозной крови на границе фронтальной и париетальной области;
г – Ангиограмма правой внутренней сонной артерии, артериальная фаза: 1. Уменьшение количества капилляров в темпоральной и фронтопариетальной области; 6. Повышенное петлеобразование дистальных интракраниальных артериальных ветвей.

изменения головного мозга проявлялись атрофией темпоральных долей с уменьшением массы ткани на 33-62%. Анамнез заболевания 7-11 лет **(Рис. 1 г) (Таб.1)**.

Общий характер церебральных инволютивных изменений представлен в **Таблице 1**.

По данным лабораторного обследования:

- Повышенный уровень липидов в крови выявлен у 35(37,63%) больных.
- Явления гиперкоагуляции выявлены у 39(41,94%) больных.

По данным СГ у всех 93(100%) больных выявлено замедление кровотока в полушариях головного мозга.

По данным РЭГ у всех 93(100%) больных выявлено снижение объемного пульсового кровенаполнения в каротидной системе.

По данным АГ **(Таб. 2)** выявлены следующие васкулярные и микроваскулярные нарушения:

- отсутствие атеросклеротических изменений экстра и интракраниальных артерий выявлено у 84(90,32%) больных, у 9 (9,68%) они были мало выражены;
- локальное снижение капиллярного контрастирования, обусловленного уменьшением количества капилляров в темпоральных и фронтопариетальных отделах в виде гиповаскулярных участков выявлено у всех 93 (100%) больных **(Рис. 2 а, г)**;
- локальное развитие множественных артериовенозных шунтов в бассейне передних ворсинчатых артерий, кровоснабжающих темпоральные доли, а так же в бассейне дистальных артериальных ветвей, кровоснабжающих фронтопариетальные области головного мозга, выявлены у всех 93 (100%) больных (Рис. 2(A2), Рис. 2(B2), Рис. 2(C2)). По этим шунтам происходит ранний сброс артериальной крови в венозное русло, сопровождающийся одновременным контрастированием артерий и вен **(Рис. 2(B3)**;
- локальное развитие аномального расширения латерально расположенных венозных стволов, в которые поступает кровь из артериовенозных шунтов темпоральных и фронто-париетальных областей, выявлено у 84 (90,32%) больных **(Рис. 2 (C4)**);
- развитие застоя венозной крови на границе фронтальной и париетальной долей, обусловленного усиленным притоком крови из артериовенозных шунтов, выявлено у 85 (91,40%) больных (Рис. 2 (C5));
- развитие повышенного петлеобразования дистальных интракраниальных артериальных ветвей выявлено у 74 (79,57%) больных **(Рис. 2 (D6))**.

Совокупность данных изменений церебральной ангиоархитектоники и микроциркуляции, специфических для болезни Альцгеймера, приводящих к дизрегуляции кровотока, мы назвали «дисциркуляторной ангиопатией альцгеймеровского типа (ДААТ)» [17, 19, 23, 29].

Контрольная группа

По данным КТ и МРТ:

- специфических для болезни Альцгеймера, изолированных атрофических изменений гипокампуса и темпоральных долей головного мозга не выявлено ни в одном случае (Таблица 1);
- общецеребральные инволютивные и нейродегенеративные изменения различной локализации и степени тяжести выявлены у всех 1024 (100%) пациентов **(Таблица 1)**.

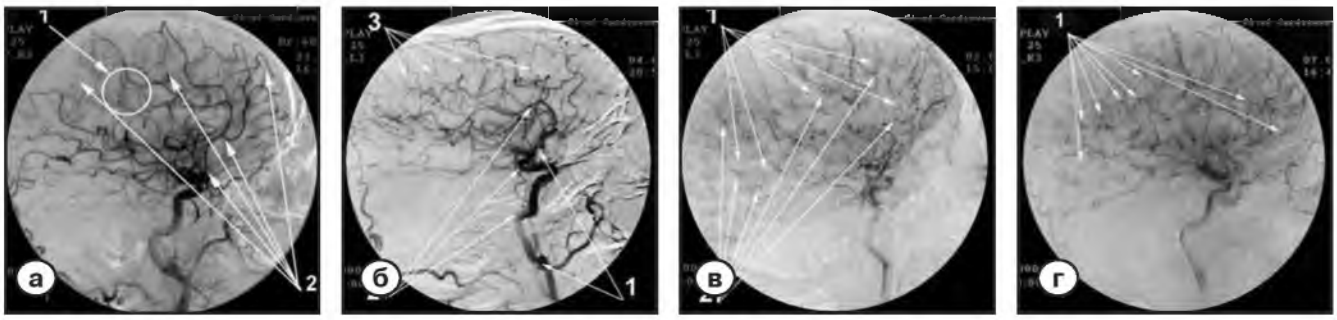

Рис. 3. *Изменения дистального артериального и микроциркуляторного интрацеребрального русла у больных контрольной группы.*

а – ангиограмма правой внутренней сонной артерии, артериальная фаза: 1.Множественные окклюзии дистальных ветвей средней мозговой артерии; 2. Множественные атеросклеротические стенотические изменения интрацеребральных артерий;

б – ангиограмма левой внутренней сонной артерии, артеиальная фаза: 1. Множественные атеросклеротические стенотические изменения проксимальных отделов церебральных артерий; 2. Повышенная извитость церебральных артериальных ветвей; 3. Множественные стенотические и окклюзионные поражения дистальных интрацеребральных артериальных ветвей;

в – ангиограмма левой внутренней сонной артерии, капиллярная фаза: 1. Снижение капиллярного кровотока на уровне белого вещества головного мозга; 2. Множественные мелкие артериовенозные шунты на уровне белого вещества головного мозга;

г – ангиограмма правой внутренней сонной артерии, капиллярная фаза: 1. Множественные мелкие артериовенозные шунты на уровне белого вещества головного мозга.

При определении клинической стадии деменции (CDR) и тяжести когнитивных расстройств (MMSE) выявлено:

- 27 пациентов с начальными признаками хронической цереброваскулярной недостаточности атеросклеротического генеза четких явлений деменции и когнитивных расстройств не выявлено ни в одном случае;
- Из 577 пациентов с выраженной хронической цереброваскулярной недостаточностью атеросклеротического генеза деменция на уровне CDR-1 выявлена у 262(45,41%) пациентов, на уровне CDR-2 у 315(54,59%) пациентов, что сопровождалось снижением когнитивных функций до 18-25 баллов по MMSE у всех пациентов;
- Из 342 пациентов с тяжелой формой хронической цереброваскулярной недостаточности деменция на уровне CDR-2 выявлена у 253 (73,98%) пациентов, на уровне CDR-3 у 89 (26,02%) пациентов, что сопровождалось снижением когнитивных функций до 11-19 баллов по MMSE у всех пациентов;
- Из 23 больных с болезнью Бинсвангера деменция на уровне CDR-1 выявлена у 16 (69,57%) пациентов, на уровне CDR-2 у 7 (30,43%) пациентов, что сопровождалось снижением когнитивных функций до 12-25 баллов по MMSE у всех пациентов;
- Из 55 больных с васкулярным паркинсонизмом деменция на уровне CDR-1 выявлена у 29 (52,73%) пациентов, на уровне CDR-2 у 26 (47,27%) пациентов, что у всех пациентов сопровождалось снижением когнитивных функций до 18-25 баллов по MMSE;

По данным лабораторного обследования:

- Повышенный уровень липидов в крови выявлен у 809(79,00%) пациента.
- Явления гиперкоагуляции выявлены у 769 (75,10%) пациентов.

По данным СГ замедление кровотока в полушариях головного мозга выявлено у всех 1024 (100%) пациентов.

По данным РЭГ снижение объемного пульсового кровенаполнения в каротидной системе выявлено у всех 1024(100%) пациентов.

По данным церебральной АГ выявлены следующие нарушения **(Таблица 2)**:

- признаки атеросклеротических изменений интрацеребрального артериального русла выявлены у 993 (96,97%) пациентов (**Рис. 3(А1), (Рис. 3(А2), (Рис. 3(В1), (Рис. 3(В3));**
- стенотические изменения интрацеребральных артериальных ветвей выявлены у 824 (80,47%) пациентов **(Рис. 3 (А2), (Рис. 3 (В1), (Рис. 3 (В3)**);
- окклюзии интрацеребральных артериальных ветвей выявлены у 178 (17,38%) пациентов (**Рис. 3 (А1), (Рис. 3(В3));**
- специфическое для болезни Альцгеймера локальное редуцирование капиллярного русла с характерными границами в проекции темпоральных и фронтопариетальных отделов головного мозга не выявлено ни в одном случае;
- специфичные для болезни Альцгеймера множественные локальные артериовенозные шунты в бассейнах артериальных ветвей, кровоснабжающих темпоральные и фронтопариетальные отделы головного мозга, не выявлены ни в одном случае;

- отдельные субкортикальные, диссеминированные на уровне белого вещества в различных отделах головного мозга участки пониженного капиллярного контрастирования выявлены у 419 (40,92%) больных **(Рис. 3(C1))**;
- множественные субкортикальные диссеминированные артериовенозные шунты в пределах белого вещества головного мозга выявлены у 413 (40,33%) больных **(Рис. 3 (C2), Рис. 3 D1))**;
- субкортикальный, диссеменированный, ранний сброс артериальной крови в венозное русло на уровне белого вещества головного мозга, выявлен у 392 (38,28%) больных;
- специфичных для болезни Альцгеймера, аномально расширенных, латерально распложенных венозных стволов, на уровне фронтопариетальных отделов, не выявлено ни в одном случае;
- специфичного для болезни Альцгеймера, застоя венозной крови на границе фронтальной и париетальной области, не выявлено ни в одном случае;
- развитие повышенного петлеобразования проксимальных интракраниальных артериальных ветвей отмечено у 69(6,74%) пациентов (**Рис. 3 (B2))**.

Таким образом, полученные данные свидетельствуют, что вышеуказанные изменения, выявленные у пациентов контрольной группы, полностью отличаются от изменений, выявленных у пациентов из исследуемой группы.

Обсуждение

В основном, исследования, направленные на изучение васкулярных и микроциркуляторных нарушений при болезни Альцгеймера, проводились на материалах посмертных вскрытий [20, 21] или на генномодифицированных животных с экспериментальной моделью заболевания [4, 18, 25]. Настоящее исследование проведено в клинических условиях.

По выраженности деменции по CDR, уровню когнитивных нарушений по MMSE и тяжести общего состояния, пациенты исследуемых и контрольной групп сопоставимы. Однако васкулярные и микроциркуляторные нарушения, а также атрофические церебральные изменения в этих группах имеют совершенно различный характер.

Полученные в настоящем исследовании данные показывают, что у пациентов исследуемой группы с болезнью Альцгеймера интрацеребральные васкулярные и микроциркуляторные изменения имеют выраженную специфику, в связи с чем, они и получили название дисциркуляторной ангиопатии альцгеймеровского типа (ДААТ). Совокупность данных изменений является важным фактором в этиологии, патогенезе и развитии заболевания.

У пациентов исследуемой группы, независимо от возраста, практически полностью отсутствуют атеросклеротические изменения интрацеребральных сосудов, у них не наблюдаются стенотические и окклюзионные поражения артерий, артериол и капилляров.

У всех 93 (100%) пациентов исследуемой группы выявлено уменьшение количества микрососудов и обеднение капиллярного русла, что приводит к развитию гиповаскулярных зон в темпоральных и фронтопариетальных отделах.

Притекающая по более крупным артериальным ветвям кровь, не может пройти по редуцированным артериолам и капиллярам, что приводит к открытию артериовенозных шунтов в соответствующих церебральных областях, усиливая явления гипоксии.

Открытие артериовенозных шунтов является естественной защитной реакцией организма на нарушение дистального прохождения крови по капиллярному руслу [5, 17, 19]. Благодаря этим шунтам артериальная кровь сбрасывается в венозное русло.

Большое поступление крови по данным артериовенозным шунтам приводит к развитию крупных венозных стволов, сбрасывающих кровь в венозный синус, что в свою очередь вызывает застой крови на уровне фронтопариетальной области.

В процессе развития болезни Альцгеймера происходит снижение церебрального ангиогенеза, развившиеся цереброваскулярные изменения приводят к повышенной извитости дистальных артериальных ветвей и капилляров [17, 19, 34].

Полученные нами данные, в том числе объясняют результаты исследований многих авторов, изучавших микроциркуляторные изменения при болезни Альцгеймера на материалах посмертных вскрытий и экспериментальных животных, которые показали снижение количества капилляров в ткани гипокампуса и лимбической системы [3, 4, 18, 20]. Так же подтверждают сообщения, указывающие на истончение капилляров, уменьшение их дальнейшего ветвления [21, 27, 29, 34-36], сокращение дистального артериального притока и развития церебральной гипоперфузии и гипоксии [35-43].

ДААТ начинает развиваться за десятки лет до возможного развития болезни Альцгеймера и, вероятно, носит врожденный характер [17, 36]. Признаки этих изменений выявлены на доклинической стадии заболевания (TDR-0) у пациентов исследуемой группы. Очевидно, наличие явлений ДААТ в молодом возрасте не является гарантией развития болезни Альцгеймера, а может считаться предиктором развития этого заболевания. Организм может длительное время компенсировать эти нарушения, что препятствует развитию болезни Альцгеймера. В определенной ситуации компенсаторные возможности организма снижаются, происходит прогрессирующее нарушение метаблизма бета-амилоида в церебральных тканях и сосудистой стенке, в результате процесс переходит в активную стадию раз-

вития заболевания. Необходимо отметить, что процесс усиливается с увеличением возраста [41, 44, 45]. Как отмечено во многих исследованиях, данные микроваскулярные нарушения вызывают нейроваскулярную дисфункцию [22, 38, 43], нарушение обменных процессов [34, 35], развитие гипоксии и гипометаболизма в церебральной ткани [39, 41]. Одновременно происходит дегенерация и гибель нейронов, потеря синапсов, гибель митохондрий в клетках гладкой эндоплазматической сети и аппарата Гольджи и общая нейродегенерация [21, 22, 34, 41, 42]. В свою очередь, снижение капиллярного притока крови и нарушение венозного оттока приводит к снижению процесса выведения бета-амилоида и увеличению его накопления в церебральных тканях и стенках сосудов [4, 18, 25]. Сочетание этих процессов в еще большей степени нарушает церебральную микроциркуляцию и приводит к усугублению состояния [3, 28, 43]. Этот процесс, в свою очередь, сопровождается дисфункцией гематоэнцефалического барьера [25, 45, 46].

Чем в большей степени выражены данные нарушения, тем больше вероятность развития и прогрессирования болезни Альцгеймера [19, 27, 32, 34-36, 42, 44, 47].

Начальные церебральные инволютивные и гипотрофические изменения, проявляющиеся уменьшением объема ткани темпоральных долей на 4-8% от нормального объема, выявлены у пациентов с доклинической стадией болезни Альцгеймера (TDR-0) исследуемой группы. Полученные данные указывают на длящуюся десятилетиями стабильность этого состояния, не приводящую к развитию деменции и когнитивных расстройств. Дальнейшее прогрессирование атрофических изменений темпоральных долей способствует развитию деменции, когнитивных расстройств и приводит к усугублению состояния и развитию болезни Альцгеймера. На ранней стадии болезни Альцгеймера (TDR-1) уменьшение массы ткани темпоральных долей происходит на 9-18%, на средней стадии болезни Альцгеймера (TDR-2) на 19-32%, на поздней стадии (TDR-3) на 33-62%. При этом, общие атрофические изменения головного мозга развиваются на поздних стадиях заболевания.

В контрольной группе пациентов при таких нозологиях, как атеросклеротические поражения, болезнь Бинсвангера, васкулярный паркинсонизм совокупности специфических для болезни Альцгеймера изменений церебральной васкулярной системы и CSVD, а также специфических церебральных атрофических изменений, аналогичных тем, которые выявлены у пациентов исследуемых групп, обнаружено не было.

У больных контрольной группы выявлены диссеминированные атеросклеротические изменения, сопровождающиеся стенотическими и окклюзионными поражениями интрацеребральных артерий и капилляров. Этот процесс сопровождается образованием диссеминированных артериовенозных шунтов в соответствующих церебральных отделах, а также развитием локальных зон ишемии и глиоза в церебральной ткани. У данных больных артериовенозный сброс крови выражен в меньшей степени, чем при болезни Альцгеймера.

Так, при церебральном атеросклерозе стенотические и окклюзионные поражения развиваются в артериях и капиллярах на уровне как серого, так и белого вещества головного мозга, что сопровождается открытием мелких артериовенозных шунтов в тех же отделах. Однако открытие этих артериовенозных шунтов обычно не приводит к развитию крупных венозных стволов и выраженному сбросу крови в венозное русло. При этом гипотрофические и атрофические изменения церебральной ткани носят соответствующий распространенный характер, что подтверждаются результатами исследований многих авторов [5, 48, 49].

У больных с болезнью Бинсвангера выявлено диссеминированное поражение дистальных субкортикальных артериол и капилляров на уровне белого вещества головного мозга. Открывающиеся при этом артериовенозные шунты обычно имеют небольшие размеры, и так же носят диссеминированный характер. Очевидно, объем сбрасываемой по ним крови не велик, что не приводит к развитию крупных венозных стволов и переполнению венозных синусов. Инволютивные и атрофические изменения церебральной ткани при этом так же носят диссеминированный субкортикальный характер. Полученные нами данные подтверждается исследованиями, проведенными ранее [50-53].

У больных с васкулярным паркинсонизмом выявлена аналогичная картина, с той разницей, что поражаются артериолы и капилляры в области таламуса, базальных ганглиев и моста. Мелкие артериовенозные шунты имеют соответствующую локализацию. Инволютивные изменения обычно выражены в меньшей степени и носят ограниченный характер [34].

Инволютивные и гипотрофические изменения головного мозга у больных контрольной группы развиваются по ишемическому, часто диссеминированном типу, они отличаются от инволютивных изменений, встречающихся у больных исследуемой группы с болезнью Альцгеймера и обычно связаны с зонами церебральной ишемии.

Выводы

Церебральные васкулярные и микроциркуляторные нарушения при болезни Альцгеймера, представляют дисциркуляторную ангиопатию альцгеймеровского типа (ДААТ).

Данные специфические изменения приводят к развитию гипоксии, способствуют нарушениям метаболизма бета-амилоида и инволютивным изменения темпоральных отделов. Сочетание данных изменений является отличительной особенностью болезни Аль-

цгеймера в сравнении с другими ишемическими и нейродегенеративными заболеваниями.

Васкулярные и микроциркуляторные изменения у пациентов конрольной группы имеют другой генез и не приводят к развитию ДААТ. Данные изменения носят другой, часто атеросклеротический характер, что приводит к развитию иных церебральных ишемических и нейродегенеративных поражений. ■

Список литературы:

1. 2019 Alzheimer's disease facts and figures. *J Alzheimer's & Dementia* 2019; 13(4): 325-373.

2. Pantoni L. Cerebral small vessel disease: from pathogenesis and clinical characteristics to therapeutic challenges. *Lancet Neurol.* 2010; 9 (7): 689–701.

3. Cai Z., Wang C., He W. et al. Cerebral small vessel disease and Alzheimer's disease. *Clin Interv Aging.* 2015; 23 (10):1695-1704.

4. Grammas P., Martinez J., Sanchez, A. et al. A new paradigm for the treatment of Alzheimer's disease: targeting vascular activation. *J Alzheimers Dis.* 2014; 40(3):619-630.

5. Жулев Н.М., Пустозеров В.Г., Жулев С.Н. Цереброваскулярные заболевания. Невский диалект. 2002.

6. Mormino E.C., Papp K.V., Rentz D.M., et al. Early and late change on the preclinical Alzheimer's cognitive composite in clinically normal older individuals with elevated amyloid-β. *J Alzheimer's & Dementia.* 2017;13 (9): 1004-1012.

7. Jack C.R., Petersen R.C, Xu Y.C., et al. Prediction of AD with MRI-based Hippocampal Volume in Mild Cognitive Impairment. *Neurology.* 1999; 52 (7): 1397-1403.

8. Waldemar G., Dubois B., Emre M., et al. Recommendations for the diagnosis and management of Alzheimer's disease and other disorders associated with dementia: EFNS guideline. *European Journal of Neurology.* 2007; 14, (1): e1-26.

9. Burton E.J., Barber R., Mukaetova-Ladinska E.B., et al. Medial temporal lobe atrophy on MRI differentiates Alzheimer's disease from dementia with Lewy bodies and vascular cognitive impairment: a prospective study with pathological verification of diagnosis. *Brain.* 2009; 132 (Pt1): 195-203.

10. Trojanowski J.Q., Vandeerstichele H., Korecka M., et al. Update on the biomarker core of the Alzheimer's Disease Neuroimaging Initiative subjects. *J Alzheimer's & Dementia.* 2010; 6 (3): 230-238.

11. Adriaase A., Sanz-Arigita E., Binnewijzend M., et al. Molecular markers of Alzheimer's Disease pathology and their relationship with default mode network integrity. *J Alzheimer's & Dementia.* 2011; 7 (4) S2-S3.

12. Meyer P.T., Hellwig S., Amtage F., et al. Dual-biomarker imaging of regional cerebral amyloid load and neuronal activity in dementia with PET and 11C-labeled Pittsburgh compound *B J Nucl Med.* 2011; 52 (3): 393-400.

13. Weiner W.W., Veitch D.P., Aisen P.S., et al. 2014 Update of the Alzheimer's Disease Neuroimaging Initiative: A review of papers published since its inception. *Journal of Alzheimer's & Dementi.* 2015; 11(6) e1–e120.

14. Chiang G.C., Insel Ph.S., Tosun D., et al. Identifying cognitively healthy elderly individuals with subsequent memory decline by using automated MR temporoparietal volumes. *Radiology.* 2011; 259 (3): 844-851.

15. De la Torre J.C. Hemodynamic consequences of deformed microvessels in the brain in Alzheimer's disease. *Annals of New York Acadmy Sciences.* 1997; 26: 75-91.

16. Kalaria R. Small vessel disease and Alzheimer's dementia: Pathological considerations. *Cerebrovascular Diseases.* 2002:13: 48-52.

17. Maksimovich I.V. Dyscirculatory Angiopathy of Alzheimer's Type. *Journal of Behavioral and Brain Science.* 2011 1 (2): 57-68.

18. Zlokovic B.V. Neurovascular pathways to neurodegeneration in Alzheimer's disease and other disorders. *Nature Reviews. Neuroscience.* 2011; 3: 723-738.

19. Maksimovich I.V. Vascular factors in Alzheimer's disease. *Health.* 2012; 4 (9A): 735-742.

20. Baloiannis S.J., Baloiannis I.S. The vascular factor in Alzheimer's disease: A study in Golgi technique and electron microscopy. *Journal of the Neurological Sciences.*2012; 322: 117-121.

21. Baloyannis S.J. (2015) Brain capillaries in Alzheimer's disease. *Hell J Nucl Med.*2015; 1 (Suppl 1): 152.

22. Iadecola C. Neurovascular regulation in the normal brain and in Alzheimer's disease. *Nat Rev Neurosci.* 2004; 5, (5): 347-360.

23. Максимович И.В., Готман Л.Н. Метод комплексной рентген диагностики доклической и клинических стадий болезни Альцгеймера. Патент РФ № 2315559. 2006.

24. Максимович И.В., Готман Л.Н., Масюк С.М. Метод определения измерений темпоральных мозговых долей у пациентов, страдающих болезнью Альцгеймера. Патент РФ № 2306102. 2006.

25. Bell R.D., Zlokovic B.V. Neurovascular mechanisms and blood-brain barrier disorder in Alzheimer's disease. *Acta Neuropathologica.* 2009; 118: 103-113.

26. Koike M.A., Green K.N., Blurton-Jones M. Oligemic hypoperfusion differentially affects tau and amyloid-{beta}. *Am J Pathol.* 2010; 177: 300–310.

27. Nelson A.R., Sweeney M.D., Sagare A.P., Zlokovic B.V. Neurovascular dysfunction and neurodegeneration in

dementia and Alzheimer's disease. *Biochim Biophys Acta.* 2016; 1862, (5): 887-900.

28. Kimbrough I.F., Robel S., Roberson E.D., Sontheimer H. (2015) Vascular amyloidosis impairs the gliovascular unit in a mouse model of Alzheimer's disease. Brain, 2015; 138, (Pt 12): 3716-3733.

29. Максимович И.В. Лучевая диагностика болезни Альцгеймера. *Диагностическая и интервенционная радиология.* 2008; 4: 27-38.

30. Morris J.C. The Clinical Dementia Rating (CDR): Current Version and Scoring Rules. *Neurology.* 1993; 11 (43): 2412-2414.

31. Folstein M.F., Folstein S.E., McHugh P.R. Mini-mental state. A practical method for grading the cognitive state of patients for the clinician. *J Psychiatr Res.* 1975; 12 (3): 189-198.

32. Maksimovich I.V. The tomography dementia rating scale (TDR) - The rating scale of Alzheimer's disease stages. *Health.* 2012; 4 (9A): 712-719.

33. De Lin M., Jackson E.F. Applications of Imaging Technology in Radiation Research. *Radiat Res.* 2012; 177 (4): 387–397.

34. Brown W.R., Thore C.R. Review: cerebral microvascular pathology in ageing and neurodegeneration. *Neuropathol Appl Neurobiol.* 2011; 37 (1): 56-74.

35. Henry-Feugeas M.C. Alzheimer's disease in late-life dementia: a minor toxic consequence of devastating cerebrovascular dysfunction. *Med Hypotheses.* 2008; 70 (4): 866–875.

36. Maksimovich I.V. Certain new aspects of etiology and pathogenesis of Alzheimer's disease. *Advances in Alzheimer's Disease.* 2012; 1 (3): 68-76.

37. Maksimovich I.V. Disorders of cerebrovascular angioarchitectonics and microcirculation in the etiology and pathogenesis of Alzheimer's disease *Advances in Alzheimer's Disease.* 2013; 2, (4): 171-181.

38. Zlokovic B.V. Neurodegeneration and the neurovascular unit. *Nat Med.* 2010; 16 (12): 1370-1371.

39. Iadecola C. The overlap between neurodegenerative and vascular factors in the pathogenesis of dementia. *Acta Neuropathol.* 2010 120 (3): 287-396.

40. De la Torre J.C. A turning point for Alzheimer's disease? *Bio Factors.* 2012; 38 (2): 78-83.

41. De la Torre J.C. Cerebral Perfusion Enhancing Interventions: A New Strategy for the Prevention of Alzheimer Dementia. *Brain Pathology.* 2016; 26 (5): 618–631.

42. Love S., Miners J.S. Cerebral Hypoperfusion and the Energy Deficit in Alzheimer's Disease *Brain Pathology.* 2016; 26 (5): 607–617.

43. Nielsen R.B., Egefjord L., Angleys H., et al. Capillary dysfunction is associated with symptom severity and neurodegeneration in Alzheimer's disease. *J Alzheimer's & Dementia.* 2017; 13 (10): 1143-1153.

44. Bosco P., Redolfi A., Bocchetta M., et al. The impact of automated hippocampal volumetry on diagnostic confidence in patients with suspected Alzheimer's disease: An EADC study. *J Alzheimer's & Dementia.* 2017; 13 (9): 1013-1023.

45. Iadecola C. Dangerous leaks: blood-brain barrier woes in the aging hippocampus. *Neuron.* 2015; 85 (2): 231-233.

46. Montagne A., Barnes S.R., Sweeney M.D. et al. Blood-brain barrier breakdown in the aging human hippocampus. *Neuron.* 2015; 85 (2): 296-302.

47. Maksimovich I.V. Morphometric Definition of Alzheimer's Disease Stages by Means of The Tomography Dementia Rating Scale (TDR). *Brain Disord Ther.* 2017; 6, (3): 1-4.

48. Schmidtke K., Hull M. Cerebral small vessel disease: how does it progress? *J Neurol Sci.* 2005; 229-230: 13-20.

49. Qureshi A.I., Caplan L.R. Intracranial atherosclerosis. *Lancet.* 2014; 15, 383 (9921), 984-998.

50. Caplan L.R. The Effect of Small Artery Disease on the Occurrence and Management of Large Artery Disease. *JAMA Neurol.* 2016; 73 (1): 19-20.

51. Ramos-Estebanez C., Moral-Arce I., Gonzalez-Mandly A. et al. Vascular cognitive impairment in small vessel disease: Clinical and neuropsychological features of lacunar state and Binswanger's disease. *Age Ageing.* 2011; 40 (2): 175-180.

52. Akiguchi I., Budka H., Shirakashi Y., et al. MRI features of Binswanger's disease predict prognosis and associated pathology. *Ann Clin Transl Neurol.* 2014; 1 (10): 813-821.

53. Maksimovich I.V. Possibilities of Application of Transcatheter Treatment of Vascular Dementia with Binswanger's Disease. *Global Journal of Health Science.* 2017; 9 (6): 13-21.

References

1. 2019 Alzheimer's disease facts and figures. *J Alzheimer's & Dementia* 2019; 13(4): 325-373.

2. Pantoni L. Cerebral small vessel disease: from pathogenesis and clinical characteristics to therapeutic challenges. *Lancet Neurol.* 2010; 9 (7): 689–701.

3. Cai Z., Wang C., He W. et al. Cerebral small vessel disease and Alzheimer's disease. *Clin Interv Aging.* 2015; 23 (10):1695-1704.

4. Grammas P., Martinez J., Sanchez, A. et al. A new paradigm for the treatment of Alzheimer's disease: targeting vascular activation. *J Alzheimers Dis.* 2014; 40(3):619-630.

5. Gjulev, N.M., Pustozertsev, V.G., Gjulev, S.N. Cerebrovascular *Diseases. The Neva Dialect* 2002.[In Russ.]

6. Mormino E.C., Papp K.V., Rentz D.M., et al. Early and late change on the preclinical Alzheimer's cognitive composite in clinically normal older individuals with elevated amyloid-β. *J Alzheimer's & Dementia.* 2017;13 (9): 1004-1012.

7. Jack C.R., Petersen R.C, Xu Y.C., et al. Prediction of AD with MRI-based Hippocampal Volume in Mild Cognitive Impairment. *Neurology.* 1999; 52 (7): 1397-1403.

8. Waldemar G., Dubois B., Emre M., et al. Recommendations for the diagnosis and management of Alzheimer's disease and other disorders associated with dementia: EFNS guideline. *European Journal of Neurology.* 2007; 14, (1): e1-26.

9. Burton E.J., Barber R., Mukaetova-Ladinska E.B., et al. Medial temporal lobe atrophy on MRI differentiates Alzheimer's disease from dementia with Lewy bodies and vascular cognitive impairment: a prospective study with pathological verification of diagnosis. *Brain.* 2009; 132 (Pt1): 195-203.

10. Trojanowski J.Q., Vandeerstichele H., Korecka M., et al. Update on the biomarker core of the Alzheimer's Disease Neuroimaging Initiative subjects. *J Alzheimer's & Dementia.* 2010; 6 (3): 230-238.

11. Adriaase A., Sanz-Arigita E., Binnewijzend M., et al. Molecular markers of Alzheimer's Disease pathology and their relationship with default mode network integrity. *J Alzheimer's & Dementia.* 2011; 7 (4) S2-S3.

12. Meyer P.T., Hellwig S., Amtage F., et al. Dual-biomarker imaging of regional cerebral amyloid load and neuronal activity in dementia with PET and 11C-labeled Pittsburgh compound B *J Nucl Med.* 2011; 52 (3): 393-400.

13. Weiner W.W., Veitch D.P., Aisen P.S., et al. 2014 Update of the Alzheimer's Disease Neuroimaging Initiative: A review of papers published since its inception. *Journal of Alzheimer's & Dementi.* 2015; 11(6) e1–e120.

14. Chiang G.C., Insel Ph.S., Tosun D., et al. Identifying cognitively healthy elderly individuals with subsequent memory decline by using automated MR temporoparietal volumes. *Radiology.* 2011; 259 (3): 844-851.

15. De la Torre J.C. Hemodynamic consequences of deformed microvessels in the brain in Alzheimer's disease. *Annals of New York Acadmy Sciences*. 1997; 26: 75-91.

16. Kalaria R. Small vessel disease and Alzheimer's dementia: Pathological considerations. *Cerebrovascular Diseases.* 2002:13: 48-52.

17. Maksimovich I.V. Dyscirculatory Angiopathy of Alzheimer's Type. *Journal of Behavioral and Brain Science.* 2011 1 (2): 57-68.

18. Zlokovic B.V. Neurovascular pathways to neurodegeneration in Alzheimer's disease and other disorders. *Nature Reviews. Neuroscience.* 2011; 3: 723-738.

19. Maksimovich I.V. Vascular factors in Alzheimer's disease. *Health.* 2012; 4 (9A): 735-742.

20. Baloiannis S.J., Baloiannis I.S. The vascular factor in Alzheimer's disease: A study in Golgi technique and electron microscopy. *Journal of the Neurological Sciences.* 2012; 322: 117-121.

21. Baloyannis S.J. (2015) Brain capillaries in Alzheimer's disease. *Hell J Nucl Med.*2015; 1 (Suppl 1): 152.

22. Iadecola C. Neurovascular regulation in the normal brain and in Alzheimer's disease. *Nat Rev Neurosci.* 2004; 5, (5): 347-360.

23. Maksimovich I.V., Gotman L.N. Method of complex radiation diagnostics at preclinical and clinical stages of Alzheimer's disease. Patent RF №. 2315559. 2006. [In Russ.]

24. Maksimovich I.V., Gotmanm L.N., Masyuk S.M. Method of Determining Dimensions of Temporal Brain Lobes in Patients Suffering from Alzheimer's Disease. Patent RF № 2306102. 2006. [In Russ.]

25. Bell R.D., Zlokovic B.V. Neurovascular mechanisms and blood-brain barrier disorder in Alzheimer's disease. *Acta Neuropathologica.* 2009; 118: 103-113.

26. Koike M.A., Green K.N., Blurton-Jones M. Oligemic hypoperfusion differentially affects tau and amyloid-{beta}. *Am J Pathol.* 2010; 177: 300–310.

27. Nelson A.R., Sweeney M.D., Sagare A.P., Zlokovic B.V. Neurovascular dysfunction and neurodegeneration in dementia and Alzheimer's disease. *Biochim Biophys Acta*. 2016; 1862, (5): 887-900.

28. Kimbrough I.F., Robel S., Roberson E.D., Sontheimer H. (2015) Vascular amyloidosis impairs the gliovascular unit in a mouse model of Alzheimer's disease. *Brain*, 2015; 138, (Pt 12): 3716-3733.

29. Maksimovich I.V. Radiodiagnostics of Alzheimer's disease. Diagnostics and Intervention Radiology. 2008; 4: 27-38. [In Russ.]

30. Morris J.C. The Clinical Dementia Rating (CDR): Current Version and Scoring Rules. *Neurology.* 1993; 11 (43): 2412-2414.

31. Folstein M.F., Folstein S.E., McHugh P.R. Mini-mental state. A practical method for grading the cognitive state

of patients for the clinician. *J Psychiatr Res.* 1975; 12 (3): 189-198.

32. Maksimovich I.V. The tomography dementia rating scale (TDR) - The rating scale of Alzheimer's disease stages. *Health.* 2012; 4 (9A): 712-719.

33. De Lin M., Jackson E.F. Applications of Imaging Technology in Radiation Research. *Radiat Res.* 2012; 177 (4): 387–397.

34. Brown W.R., Thore C.R. Review: cerebral microvascular pathology in ageing and neurodegeneration. *Neuropathol Appl Neurobiol.* 2011; 37 (1): 56-74.

35. Henry-Feugeas M.C. Alzheimer's disease in late-life dementia: a minor toxic consequence of devastating cerebrovascular dysfunction. *Med Hypotheses.* 2008; 70 (4): 866–875.

36. Maksimovich I.V. Certain new aspects of etiology and pathogenesis of Alzheimer's disease. Advances in Alzheimer's Disease. 2012; 1 (3): 68-76.

37. Maksimovich I.V. Disorders of cerebrovascular angioarchitectonics and microcirculation in the etiology and pathogenesis of Alzheimer's disease Advances in Alzheimer's Disease. 2013; 2, (4): 171-181.

38. Zlokovic B.V. Neurodegeneration and the neurovascular unit. Nat Med. 2010; 16 (12): 1370-1371.

39. Iadecola C. The overlap between neurodegenerative and vascular factors in the pathogenesis of dementia. *Acta Neuropathol.* 2010 120 (3): 287-396.

40. De la Torre J.C. A turning point for Alzheimer's disease? *Bio Factors.* 2012; 38 (2): 78-83.

41. De la Torre J.C. Cerebral Perfusion Enhancing Interventions: A New Strategy for the Prevention of Alzheimer Dementia. *Brain Pathology.* 2016; 26 (5): 618–631.

42. Love S., Miners J.S. Cerebral Hypoperfusion and the Energy Deficit in Alzheimer's Disease Brain Pathology. 2016; 26 (5): 607–617.

43. Nielsen R.B., Egefjord L., Angleys H., et al. Capillary dysfunction is associated with symptom severity and neurodegeneration in Alzheimer's disease. *J Alzheimer's & Dementia.* 2017; 13 (10): 1143-1153. 4 4 . Bosco P., Redolfi A., Bocchetta M., et al. The impact of automated hippocampal volumetry on diagnostic confidence in patients with suspected Alzheimer's disease: An EADC study. *J Alzheimer's & Dementia.* 2017; 13 (9): 1013-1023.

45. Iadecola C. Dangerous leaks: blood-brain barrier woes in the aging hippocampus. *Neuron.* 2015; 85 (2): 231-233.

46. Montagne A., Barnes S.R., Sweeney M.D. et al. Blood-brain barrier breakdown in the aging human hippocampus. *Neuron.* 2015; 85 (2): 296-302.

47. Maksimovich I.V. Morphometric Definition of Alzheimer's Disease Stages by Means of The Tomography Dementia Rating Scale (TDR). *Brain Disord Ther.* 2017; 6, (3): 1-4.

48. Schmidtke K., Hull M. Cerebral small vessel disease: how does it progress? *J Neurol Sci.* 2005; 229-230: 13-20.

49. Qureshi A.I., Caplan L.R. Intracranial atherosclerosis. *Lancet.* 2014; 15, 383 (9921), 984-998.

50. Caplan L.R. The Effect of Small Artery Disease on the Occurrence and Management of Large Artery Disease. *JAMA Neurol.* 2016; 73 (1): 19-20.

51. Ramos-Estebanez C., Moral-Arce I., Gonzalez-Mandly A. et al. Vascular cognitive impairment in small vessel disease: Clinical and neuropsychological features of lacunar state and Binswanger's disease. *Age Ageing.* 2011; 40 (2): 175-180.

52. Akiguchi I., Budka H., Shirakashi Y., et al. MRI features of Binswanger's disease predict prognosis and associated pathology. *Ann Clin Transl Neurol.* 2014; 1 (10): 813-821.

53. Maksimovich I.V. Possibilities of Application of Transcatheter Treatment of Vascular Dementia with Binswanger's Disease. *Global Journal of Health Science.* 2017; 9 (6): 13-21.