ОЦЕНКА ФУНКЦИОНАЛЬНОГО СОСТОЯНИЯ ЛЕВОГО ПРЕДСЕРДИЯ С ПОМОЩЬЮ СПЕКЛ-ТРЕКИНГ ЭХОКАРДИОГРАФИИ ДО И ПОСЛЕ ТОРАКОСКОПИЧЕСКОЙ АБЛАЦИИ ФИБРИЛЛЯЦИИ ПРЕДСЕРДИЙ

3.1.15 - Сердечно-сосудистая хирургия (медицинские науки)
3.1.20 - Кардиология (медицинские науки)
3.1.25 - Лучевая диагностика (медицинские науки)

*Кадырова М.[1], Малышенко Е.С.[1], Ялова Е.В.[1], Стребкова Е.Д.[1], Гринберг М.С.[1], Ревишвили А.Ш.[1,2]

[1]*ФГБУ «Национальный медицинский исследовательский центр хирургии имени А.В. Вишневского» МЗ РФ*
[2]*ФГБОУ ДПО «Российская медицинская академия непрерывного профессионального образования» МЗ РФ*

КЛЮЧЕВЫЕ СЛОВА:

- фибрилляция предсердий
- торакоскопическое лечение фибрилляции предсердий
- спекл-трекинг эхокардиография

АННОТАЦИЯ:

Цель: проанализировать функциональное состояние левого предсердия (ЛП) до и после торакоскопической аблации (ТА) у пациентов с непароксизмальными формами фибрилляции предсердий (ФП). Количественными предикторами, ассоциированными с развитием тахиартмий является фракция выброса левого желудочка (ФВ ЛЖ) (AUC = 0,61 [95% ДИ: 0,51; 0,71]), значения conduit [23%] после аблации (AUC = 0,61 [95% ДИ: 0,5; 0,72]) и через 12 месяцев (AUC = 0,72 [95% ДИ: 0,51; 0,93]).

Материал и методы: всем пациентам (n = 126) с симптоматической изолированной ФП была выполнена ТА ФП по схеме Box lesion с дополнительными аблациями по задней стенке ЛП В контрольные точки всем больным было проведено 24-ч холтеровское мониторирование электрокардиограммы, по результатам которого оценивали эффективность процедуры. Методами оценки функции ЛП является: трансторакальная эхокардиография (Эхо-КГ); спекл-трекинг эхокардиография. Деформация ЛП оценивается как глобальная продольная деформация, состоящая из трех фаз: деформация ЛП в фазу резервуара, деформация ЛП в фазу кондуита (проведения) и деформация ЛП в фазу сокращения.

Результаты: общая эффективность ТА ФП в отдаленном периоде наблюдения составила 71%. Важными эхокардиографическими предикторами возврата аритмии после ТА ФП следует считать: диаметр ЛП > 40 мм.

Заключение: торакоскопическое лечение ФП стало более зрелой стратегией лечения, преодолев стадию формирования и показав эффективные результаты. Полученные результаты требуют дальнейшего изучения данной проблемы для повышения качества ТА ФП и определения оптимального набора линий аблации с учетом факторов риска возврата аритмии у данной категории пациентов. Измерение показателей деформации левого предсердия дополнительно к традиционным эхокардиографическим параметрам позволит более эффективно выбирать пациентов с ФП как для катетерной абляции, а также определять пациентов с высоким риском рецидива ФП после катетерной абляции.

Для цитирования. *Кадырова М., Малышенко Е.С., Ялова Е.В., Стребкова Е.Д., Гринберг М.С., Ревишвили А.Ш. «ОЦЕНКА ФУНКЦИОНАЛЬНОГО СОСТОЯНИЯ ЛЕВОГО ПРЕДСЕРДИЯ С ПОМОЩЬЮ СПЕКЛ-ТРЕКИНГ ЭХОКАРДИОГРАФИИ ДО И ПОСЛЕ ТОРАКОСКОПИЧЕСКОЙ АБЛАЦИИ ФИБРИЛЛЯЦИИ ПРЕДСЕРДИЙ». Ж. ДИАГНОСТИЧЕСКАЯ И ИНТЕРВЕНЦИОННАЯ РАДИОЛОГИЯ. 2024; 18(1): 6–15.*

***Адрес для корреспонденции (Correspondence to):** Кадырова Мадина (Kadyrova Madina), e-mail: kadirova@list.ru*

ASSESSMENT OF THE FUNCTIONAL STATE OF THE LEFT ATRIUM USING SPECKLE-TRACKING ECHOCARDIOGRAPHY BEFORE AND AFTER THORACOSCOPIC ABLATION OF ATRIAL FIBRILLATION

***Kadyrova M.[1], Malyshenko E.S.[1], Yalova E.V.[1], Strebkova E.D.[1], Grinberg M.S.[1], Revishvili A.Sh.[1,2]**

[1]FSBEI «A.V. Vishnevskiy National Medical Research Center of Surgery» of the Ministry of Healthcare of the Russian Federation
[2]FSBEI of APE of Russian Medical Academy Continuing Professional Education of the Ministry of Health Russian Federation

KEY-WORDS:

- atrial fibrillation
- toracoscopic treatment of atrial fibrillation
- speckle tracking echocardiography

ABSTRACT:
Aim: was to analyze the functional state of the left atrium (LA) before and after thoracoscopic ablation (TA) in patients with non-paroxysmal forms of atrial fibrillation (AF). Quantitative predictors associated with the development of tachyarrhythmias are left ventricle ejection fraction (LVEF) (AUC = 0.61 [95% CI: 0.51; 0.71]), conduit values [23%] after ablation (AUC = 0.61 [95% CI: 0.5; 0.72]) and after 12 months (AUC = 0.72 [95% CI: 0.51; 0.93]).
Material and methods: all patients (n = 126) with symptomatic isolated AF underwent TA of AF using the «Box lesion» scheme with additional ablations along the posterior wall of the LA. At control points, all patients underwent 24-hour Holter electrocardiogram monitoring, results of which were used to evaluate the effectiveness of the procedure.
Methods for assessing the function of the LA were: transthoracic echocardiography (Echo-CG); speckle-tracking echocardiography. The LA deformation is assessed as a global longitudinal deformation consisting of three phases: LA deformation in the reservoir phase, LA deformation in the conduit phase, and LA deformation in the contraction phase.
Results: the overall effectiveness of AF TA in the long-term follow-up period was 71%. Important echocardiographic predictors of arrhythmia recurrence after AF TA included: LA diameter >40 mm.
Conclusion: thoracoscopic treatment of AF has become a more mature treatment strategy, having overcome the stage of formation and demonstrating effective results. Obtained results require further study of this problem to improve the quality of AF TA and determine the optimal set of ablation lines, taking into account the risk factors for arrhythmia recurrence in this category of patients. Measuring left atrial deformation parameters in addition to traditional echocardiographic parameters will allow more effective selection of patients with AF for catheter ablation, as well as identifying patients with a high risk of AF recurrence after catheter ablation.

Введение

Распространенность фибрилляции предсердий (ФП) среди взрослого населения составляет 2-4% [1]. Вследствие стремительного демографического старения в течение последующих тридцати лет количество больных ФП может увеличиться вдвое [2,3]. Основные риски, ассоциированные с ФП представлены ишемическим инсультом (12-31%), нарушением функции ЛЖ и развитием сердечной недостаточности [4,5].

Длительное время единственным высокоэффективным методом лечения ФП считался хирургический [6,7]. В современной аритмологии операцию Cox-Maze IV и ее модификации рассматривают исключительно в качестве симультанной процедуры.

Торакоскопическая аблация (ТА) ФП является альтернативным хирургическим методом лечения изолированных форм ФП на работающем сердце, который активно развивался в течение последнего десятилетия [4,8]. Учитывая факторы, поддерживающие макрореактивность задней стенки левого предсердия, в широкое клиническое применение введен метод «Box lesion» - изоляция задней стенки ЛП. В связи с чем основными принципами ТЛ ФП следует считать: изоляцию УЛВ, фрагментацию задней стенки ЛП и ампутацию ушка ЛП [9-12]. Количество исследований по изучению эффективности ТЛ ФП значительно увеличивается, но их данные существенно варьируют от 38 до 83% из-за разнородности пациентов, техники операции и периода наблюдения [13-16].

Учитывая сложное анатомическое и электрофизиологическое ремоделирование левого предсердия при непароксизмальных формах ФП, особое внимание стоит уделить анализу функционального состояния ЛП на всех этапах лечения пациентов.

Оценка деформации ЛП с использованием технологии спекл-трекинг позволяет выявить ранние нарушения функции ЛП до возникновения структурных изменений. Уменьшение деформации ЛП в резервуарную фазу является значимым предиктором прогрессирования ФП и независимым предиктором развития аритмий после абляционной терапии.

Таким образом, спекл-трекинг позволяет более эффективно отбирать пациентов и оценивать послеоперационные риски.

Статья поступила в редакцию в декабре 2023 года.

Основной целью данной работы является анализ функционального состояния левого предсердия (ЛП) до и после торакоскопической абляции (ТА) у пациентов с непароксизмальными формами фибрилляции предсердий (ФП) на основании данных спекл-трекинг эхокардиографии.

Материал и методы

Пациентам (n = 126) с симптоматической изолированной ФП, зарегистрированной на электрокардиограмме (ЭКГ) или 24-ч холтеровском мониторировании электрокардиограммы (ХМ ЭКГ), рефрактерной к антиаритмической терапии (ААТ) или при наличии неудачной катетерной абляции в анамнезе, было выполнено ТЛ ФП и ампутация ушка ЛП [4,8,9].

Всем пациентам за 24 ч до операции выполнялось комплексное обследование, включавшее: электрокардиограмму (ЭКГ) в 12 отведениях, 24-ч ХМ ЭКГ, трансторакальную эхокардиографию (ТТ Эхо-КГ) с использованием технологии «speckle tracking imaging», чреспищеводную эхокардиографию (ЧП Эхо-КГ) для исключения тромбов, мультиспиральную компьютерную томографию (МСКТ) с контрастированием левого предсердия (ЛП) и легочных вен (ЛВ), коронароангиографию по показаниям.

Медиана возраста пациентов составила 63 года, преобладали мужчины - 73 пациента (57,9%) по сравнению с 53 женщинами (42,1%). В исследование было включено 58 пациентов с персистирующей формой ФП, 66 пациентов с длительно-персистирующей ФП.

Полная клиническая характеристика пациентов и данные инструментальных методов исследования представлены в **таблице 1**.

Перед операцией все пациенты были обсуждены на консилиуме с участием кардиолога, аритмолога и кардиохирурга. Участники давали информированное согласие на проведение ТЛ ФП. Исследование было одобрено локальным этическим комитетом.

Оценка эффективности процедуры

Эффективность ТА ФП оценивалась через 3, 6, 12 месяцев и далее ежегодно по данным 24-ч ХМ ЭКГ. Процедура считалась успешной при отсутствии любой предсердной тахиаритмии (ФП, ТП или наджелудочковой тахикардии) продолжительностью более 30 секунд, в соответствии с консенсусным заявлением общества сердечного ритма [4,8,9,17]. Запись ЭКГ рекомендовалось выполнять при любом симптоматическом учащенном неритмичном сердцебиении. Из исследования исключался «слепой» период в течение первых 3-х месяцев после операции.

Оценка функционального состояния левого предсердия

Исследования проводились на аппарате Philips EPIQ 7 с использованием датчика 1,6-3,2 МГц. Всем пациентам проводилось стандартное эхокардиографическое исследование и спекл-трекинг эхокардиография на дооперационном этапе, через 3,6 и 12 месяцев после операции. В дальнейшем, пациенты вызывались на динамическое эхокардиографическое наблюдение ежегодно.

Оценка контрактильной функции не проводилась, так как пациенты, включенные в исследование, имели персистирующую форму ФП.

В последнее время спекл-тренинг эхокардиография рассматривается для изучения регионарной и глобальной функции ЛП. В ряде исследований, оценка деформации и скорости деформации ЛП с помощью двухмерной «спекл-трекинг» ЭхоКГ приводится как «золотой» стандарт оценки функционального состояния ЛП [9-11].

В основе исследования спекл-трекинг лежит метод отслеживания частиц, пятен серой шкалы или так называемых спеклов, позволяющий объективно оценить глобальную и регионарную функцию ЛП в двухмерном режиме вне зависимости от угла сканирования. Это дает возможность измерения в трех плоскостях сканирования: циркулярной, продольной и радиальной. Спекл-трекинг позволяет измерить: продольную деформацию ЛП, скорость деформации ЛП, определить фазовые объемы ЛП и оценить степень фиброза ЛП. Деформацию ЛП в данной методике можно разделить на три фазы: резервуарную, кондуитную и насосную [12,13].

Во время фазы резервуара происходит наполнение и растяжение ЛП, отмечается положительное предсердное напряжение, которое достигает пика в систолу ЛЖ - в конце наполнения ЛП - до открытия створок митрального клапана. В последующем с открытием митрального клапана происходит пассивное освобождение ЛП, результатом которого является снижение деформации предсердия с образованием отрицательного отклонения кривой деформации вплоть до периода плато. Затем наблюдается систола предсердий, которая отображается в виде второго прогиба кривой деформации. В конце фазы резервуара становится возможным измерение пиковой продольной деформации предсердий (PALS) или по другому называемой систолической деформацией ЛП. Измерение пиковой деформации сокращений (PACS) или поздней диастолической деформации, соответствующее активному сокращению предсердия представляется возможным после зубца P [12,14].

Кондуитная фаза (или фаза протекания, atrial longitudinal strain early, ALS early) включает период от открытия митрального клапана до начала сокращения ЛП у пациентов с синусовым ритмом. Во время этой фазы после начала открытия митрального клапана кровь оттекает из ЛП в левый желудочек (ЛЖ); ЛП пассивно уменьшается в размерах и выполняет функцию трубопровода (conduit) для переноса крови в ЛЖ за счет градиента давления между полостями [15,16].

Насосная фаза (или фаза сокращения, atrial longitudinal strain late, ALS late) охватывает период от начала сокращения ЛП до конца диастолы желудочков (закрытия митрального клапана) у пациентов с синусовым ритмом. Во время этой фазы ЛП активно сокращается (pump) непосредственно перед сокращением ЛЖ. У пациентов с ФП данный параметр не является достоверным и не используется в анализе результатов у данной группы пациентов.

Глобальная продольная деформация миокарда ЛП измеряется из четырех- и двухкамерной апикальной проекций, оптимизированных для ЛП, с высокой частотой кадров (50–70 кадров в секунду). Для получения достоверных расчетов необходимо визуализировать: легочные вены, ушко ЛП. Рекомендуемым параметром по оценке функции ЛП является глобальная продольная деформация (global longitudinal strain, GLS) [11,15,16].

Таблица 1. Демографическая, клиническая и анамнестическая характеристика пациентов, включенных в исследование

Характеристика	Торакоскопическая аблация (n = 126)
Пол	
женский	53 (42,1%)
мужской	73 (57,9%)
Возраст (лет)	63 (56; 69)
персистирующая	58 (46%)
длительно персистирующая	68 (54%)
Длительность ФП (лет)	5 (3; 10)
EHRA	3 (3; 3)
0	2 (1,6%)
1	1 (0,8%)
2	1 (0,8%)
3	121 (96%)
4	1 (0,8%)
CHA2DS2-VASc	3 (2; 4)
HAS-BLED	1 (1; 1)
0	15 (11,9%)
1	83 (65,9%)
2	23 (18,3%)
3	5 (4%)
ОНМК/ТИА	10 (7,9%)
Сахарный диабет	18 (14,3%)
Гипертоническая болезнь	103 (81,7%)
ХСН	103 (81,7%)
I	3 (2,4%)
II	100 (79,4%)
III	0 (0%)
Антиаритмическая терапия	118 (93,7%)
1С	24 (19%)
II	58 (46%)
III	46 (36,5%)
IV	6 (4,8%)
Антикоагулятная терапия	116 (92,1%)
Апиксабан	50 (39,7%)
Ривароксабан	12 (9,5%)
Дабигатран	46 (36,5%)
Варфарин	8 (6,3%)
Предшествующие КА	39 (31%)

Рекомендуется использовать программное обеспечение, разработанное специально для анализа деформации ЛП, так как ранее измерения проводились на программном обеспечении для измерения параметров ЛЖ. Измерение должно проводиться в строгой последовательности независимо от фирмы-производителя аппарата. Определение нулевой точки отсчета при оценке деформации миокарда левого предсердия имеет важное диагностическое значение. Согласно рекомендациям EACVI/ASE/Industry Task force за нулевую точку следует принимать интервал R-R при ФП и интервал P-P при регистрации у пациента устойчивого синусового ритма. Рекомендуется использовать интервал R-R, в связи с тем, что большинству программных обеспечений его легче выделить, чем интервал P-P. Зубец R на ЭКГ соответствует конечной диастоле ЛЖ. Показатели могут быть изменены с помощью математических расчетов [11,13].

Показатели нормальных значений деформации ЛП в момент каждой фазы сердечного цикла требуются для комплексного анализа и клинической интерпретации полученных результатов **(табл. 2)**.

По результатам метаанализа были определены нормальные значения деформации ЛП методикой speckle tracking: для LASr - 39,4% (95% ДИ, 38,0%-40,8%), LAScd - 23,0% (95% ДИ 20,7%-25,2%) и LASct – 17,4% (95% ДИ 16,0%-19,0%) [14].

Изучение деформации ЛП в разные фазы сердечного цикла имеет большое значение для прогнозирования риска рецидива фибрилляции предсердий после катетерной абляции. Включение данных показателей в традиционные параметры ЭхоКГ позволит более точно определить пациентов с ФП, которым необходимо хирургическое вмешательство [17].

Статистически значимых различий между деформацией ЛП для азиатской и европеоидных рас в метаанализе не было обнаружено. По данным ряда исследований, нормальные значения деформации левого предсердия для населения Азии [18] и Европы [19] составляют в резервуарную фазу 35,9-42,5%, а в сократительную фазу - от 13,9 до 16,3% [18,20]. Данные не противоречат результатам ранее представленного метаанализа 2017 года [14].

В своем исследовании Liao J. и соавт., продемонстрировали, что у здоровых людей значения резервуарной функции ЛП, полученные с помощью технологии speckle tracking, снижаются с возрастом, в то время как показатели контрактильной функции ЛП увеличиваются [20]. Схожие результаты продемонстрированы в исследованиях Sugimoto T. и соавт. [19] и van Grootel R.W.J. и соавт. [21]. Кроме этого, есть корреляция значений speckle tracking с полом: у мужчин, в отличие от женщин, показатели резервуарной функции ЛП имеют более низкие значения [18,19].

Результаты

В результате проведения эхокардиографического исследования пациентов нами были измерены следующие показатели: конечно-диастолический объем левого желудочка (КДО ЛЖ), конечно-систолический

Таблица 2. Нормальные значения деформации и скорости-деформации левого предсердия при трансторакальной двухмерной «спекл-трекинг» эхокардиографии

Параметр	Измерение	Нормальные значения
	Резервуарная фаза левого предсердия	
LASr = (PALS)	пик деформации ЛП, измеренный в конце систолы ЛЖ, перед открытием МК (высокая корреляция с давлением ЛП/ конечным диастолическим давлением ЛЖ)	32,1 - 52,1 (%) 45,5 ± 11,4 (%) 39,4 [38,0 - 40,8] (%) 35,9 ± 10,6 (%) 27,6 - 59,8 (%)
S-Sr	скорость деформации ЛП в момент систолы ЛЖ	1,5 – 3,9 c^{-1}
	Кондуитная фаза левого предсердия	
LAScd	пик деформации ЛП, измеренный между открытием МК и пассивным опорожнением предсердия	18,0 - 37,4 (%) 21,9 ± 9,3 (%) 15,7 - 33,4 (%)
E-Sr	скорость деформации ЛП в раннюю диастолу ЛЖ	1,1 - 5,1 c^{-1}
	Контрактильная фаза левого предсердия (фаза бустерного насоса)	
LASct	пик деформации ЛП, измеренный между поздней диастолой ЛЖ и активным опорожнением ЛП	8,1 - 20,7 (%) 17,4 [16,0 - 19,0] (%) 13,9 ± 3,6 (%) 14,0 - 25,0 (%)
A-Sr = (PACS) (всегда отрицательные значения / always negative values)	скорость деформации ЛП в позднюю диастолу ЛЖ	от (from) -1,9 до (to) -4 c^{-1} -2,1 ± 0,61 c^{-1} - 0,91 c^{-1} -2,11±0,61 c^{-1}

объем левого желудочка (КСО ЛЖ), конечно-диастолический размер левого желудочка (КДР ЛЖ), конечно-систолический размер левого желудочка (КСР ЛЖ), фракция выброса левого желудочка по Симпсону, показатели деформации ЛП в трех фазах (резервуарная, кондуитная, насосная). Данные эхокардиографических параметров представлены в **таблице 3**.

Эффективность торакоскопической абляции, а именно свобода от предсердных тахиаритмий, составила 100% по прошествии 3 месяцев, 90,3% через 6 месяцев и 74,2% и 71% через 12 и 24 месяца соответственно. Данные представлены в **таблице 4**.

Факторы риска

Однофакторный и анализ пропорциональных рисков Кокса свидетельствует о том, что на возраст >50 лет связан с рецидивом ФП. Однако многофакторный анализ пропорциональных рисков Кокса не показал статистической значимости для данного показателя. В многофакторном анализе пропорциональных рисков Кокса мы получили данные, что длительность ФП, EHRA I-II, наличие предшествующих КА, диаметр ЛП >40 мм были связанны с тенденцией к рецидиву ФП.

Обсуждение

Впервые о торакоскопической абляции сообщили R.K. Wolf с соавт. в 2005 году. Они применили двустороннюю видеоассистированную торакоскопическую хирургию для лечения ФП. Эффективность спустя 4 года составила 92% при пароксизмальной форме, 85% при персистирующей и 75% при длительно-персистирующей форме [22]. В рандомизированных клинических исследованиях FAST и FAST II показана более высокая эффективность ТЛ ФП по сравнению с КА (65,6% против 36,5% соответсвенно) (p = 0,002), однако также выявлена большая частота осложнений [23,24].

Сунгатуллин М.А. с соавторами показали в своем исследовании достоверное различие между параметрами до и после хирургического лечения, что указывает на достаточную разницу в динамике между минимальным и максимальным объемами ЛП [25].

Li Y. и соавт., оценили, что снижение деформации ЛП в контрактильную фазу <8% имеет независимую прогностическую ценность рецидива ФП у пациентов с пароксизмальной формой ФП. При этом у пациентов с персистирующей формой ФП данный показатель в оценке факторов риска не показал такой эффективности вследствие практически полного отсутствия сокращения ЛП [26].

В когортном исследовании с участием 678 пациентов авторы выявили, что у пациентов с нормальным размером ЛП (индекс объема ЛП <34 мл/м2) только показатель деформации ЛП в фазу сокращения (<11,1%) являлся независимым предиктором возврата аритмий. Это может свидетельствовать о том, что показатели деформации ЛП имеют более высокую чувствительность к незначительным изменениям миокарда и раньше, чем другие параметры, способны предсказывать риск рецидива аритмии [27].

В своем исследовании Wen S. и соавт., определили, что функция левого предсердия ухудшается сразу после абляции ФП и частично восстанавливается через 3 месяца, но остается сниженной у большинства пациентов. Нарушение функции связывают с наличием прямой травмы или оглушения миокарда ЛП сразу после процедуры. Снижение деформации ЛП в фазу сокращения в первый день после процедуры <12% с чувствительностью 67,7% и специфичностью 60,5% прогнозирует рецидив аритмии при долгосрочном наблюдении, что, вероятно, связано с исходно тяжелой дисфункцией ЛП [28].

Sarah W. и соавт. в своем исследовании предоставили данные, что снижение показателей деформации ЛП в

Таблица 3. **Результаты эхокардиографического исследования в группах участников исследования**

Характеристика	Торакоскопическая абляция
КДО ЛЖ (мл)	123 (103,5; 148,5)
КСО ЛЖ (мл)	45 (39; 57,5)
КДР ЛЖ (мм)	52 (50; 56)
КСР ЛЖ (мм)	34 (32; 37)
ФВ ЛЖ (%)	62,1 (±6,4) 61,4 (57,8; 66,4)

Таблица 4. **Свобода от предсердных тахиаритмий в исследуемой когорте пациентов**

Время наблюдения (мес.)	Торакоскопическая абляция
3	100% [100; 100]
6	90,3% [80,5; 100]
12	74,2% [60,3; 91,3]
24	71% [56,7; 88,9]

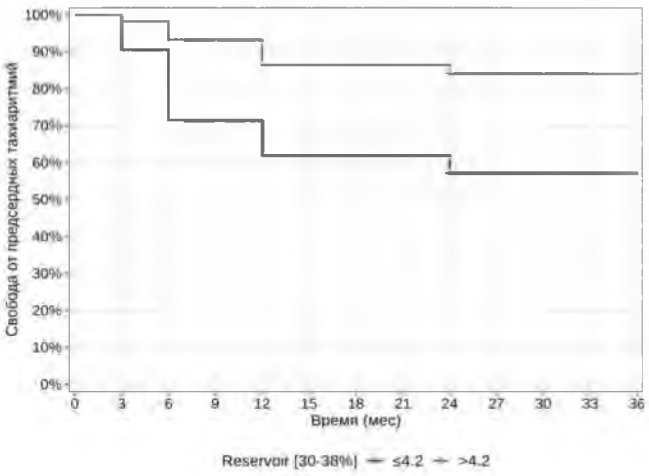

Рис. 1. Изменение резервуарной фазы.

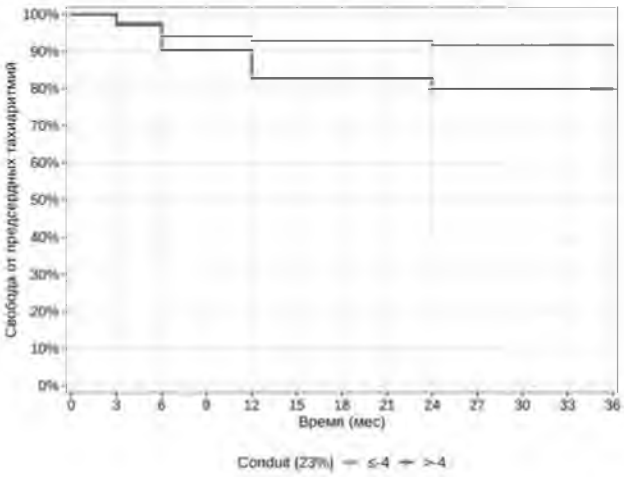

Рис. 2. Изменение кондуитной фазы.

Таблица 5. **Показатели деформации левого предсердия до и после операции**

Характеристика	Торакоскопическая абляция
reservoir 30-38%	
до абляции	19,1 (10,2; 26,3) (n = 126)
после абляции	13 (7,6; 21,2) (n = 126)
Δ после абляции	-3,4 (-9,4; -0,3) (n = 126)
P	**<0,001**
через 3 месяца	–
через 6 месяцев	17,2 (13,4; 24) (n = 124)
через 12 месяцев	15,4 (13,3; 20,7) (n = 19)
через 24 месяца	–
contraction 17%	
после абляции	-10,1 (-15,2; -5,3) (n = 126)
через 3 месяца	–
через 6 месяцев	-11,1 (-14,9; -7) (n = 124)
через 12 месяцев	-12,2 (-14,1; -8,1) (n = 19)
через 24 месяца	–
conduit 23%	
после абляции	-3,8 (-7,5; -0,9) (n = 126)
через 3 месяца	–
через 6 месяцев	-6,6 (-8,9; -3,9) (n = 124)
через 12 месяцев	-5,2 (-8,1; -3,3) (n=19)
через 24 месяца	–

резервуарной фазе связанно с рецидивом ФП после проведения торакоскопической абляции у пациентов [16]. По данным исследования, проведенного Khan H. и соавт. в 2023 году, более высокие цифры деформации ЛП во всех фазах обратно пропорциональны рецидиву ФП после проведения катетерной или хирургической абляции [29].

В исследовании, проведённом в 2018 г в НМИЦ ССХ Бакулева, приведены данные об статистически значимом улучшении всех трех показателей, характеризующих функцию ЛП, у пациентов с пароксизмальной и персистирующей формами ФП после проведения торакоскопической абляции [30].

В нашем исследовании при проведении сравнительного анализа были установлены следующие изменения значений резервуарной функции: до абляции медиана

резервуарной фазы составила 19,1 (10,2; 26,3) (n = 126), после проведения процедуры аблации через 3 месяца показатель снизился до 13 (7,6; 21,2) (n = 126) Через 6 месяцев после торакоскопической аблации медиана показателя составила 17,2 (13,4; 24) (n = 124) и через 12 месяцев 15,4 (13,3; 20,7) (n = 19) **(рис. 1)**. Показатели контрактильной функции увеличились после проведения аблации: через 3 месяца он составил -10,1 (-15,2; -5,3) (n = 126), через 6 месяцев -6,6 (-8,9; -3,9), через 12 месяцев -5,2 (-8,1; -3,3) (n = 19), (n = 124). Показатели кондуитной функции увеличились до -6,6 (-8,9; -3,9) (n = 124) через 6 месяцев, и до -5,2 (-8,1; -3,3) (n = 19), через 12 месяцев **(рис. 2)**. Данные представлены в **таблице 5**.

Общая эффективность ТА в отдаленном периоде наблюдения составила 71%, что сопоставимо с общемировыми данными. Следовательно, оценка деформации ЛП, как показателя функционального состояния ЛП, может быть более чувствительным маркером ранних субклинических изменений в ЛП и способна играть важную роль в прогнозировании выявления ФП и ее рецидива [31].

Заключение

Торакоскопическое лечение фибрилляции предсердий показало эффективные результаты и стало более зрелой стратегией лечения пациентов. Полученные данные требуют дальнейшего изучения для улучшения качества лечения и определения оптимального набора линий абляции с учетом рисков возврата аритмии.

Дополнительное измерение деформации левого предсердия совместно с традиционными параметрами эхокардиографии поможет определять пациентов с высоким риском возврата фибрилляции после процедуры и эффективнее выбирать пациентов для катетерной абляции. ■

Список литературы/References

1. Benjamin EJ, Muntner P, Alonso A, et al. Heart disease and stroke Statistics-2019 update: A report from the American Heart Association. *Circulation*. 2019; 139: 56-528.
https://doi.org/10.1161/CIR.0000000000000659

2. Krijthe BP, Kunst A, Benjamin EJ, et al. Projections on the number of individuals with atrial fibrillation in the European Union, from 2000 to 2060. *Eur Heart J.* 2013; 34: 2746-2751.
https://doi.org/10.1093/eurheartj/eht280

3. Staerk L, Sherer JA, Ko D, et al. Atrial fibrillation: epidemiology, pathophysiology, and clinical outcomes. *Circ Res.* 2017; 120: 1501-1517.
https://doi.org/10.1161/CIRCRESAHA.117.309732

4. Hindricks G, Potpara T, Dagres N, et al. 2020 ESC Guidelines for the diagnosis and management of atrial fibrillation developed in collaboration with the European Association of Cardio-Thoracic Surgery (EACTS). *Eur Heart J.* 2021; 42: 373-498.
https://doi.org/10.1093/eurheartj/ehaa945

5. Kawabata M, Goya M, Maeda S, et al. A survey of direct oral anticoagulant cessation in general surgery and outcomes in patients with nonvalvular atrial fibrillation. *Int Heart J.* 2020; 61: 905-912.
https://doi.org/10.1536/ihj.19-625

6. Prasad SM, Maniar HS, Camillo CJ, et al. The Cox maze III procedure for atrial fibrillation: long-term efficacy in patients undergoing lone versus concomitant procedures. *J. Thorac. Cardiovasc. Surg.* 2003; 126: 1822-1828.
https://doi.org/10.1016/s0022-5223(03)01287-x

7. Cox JL. The longstanding, persistent confusion surrounding surgery for atrial fibrillation. *J Thorac Cardiovasc Surg.* 2010; 139: 1374-1386.
https://doi.org/10.1016/j.jtcvs.2010.02.027

8. Calkins H, Hindricks G, Cappato R, et al. HRS/EHRA/ECAS/APHRS/ SOLAECE expert consensus statement on catheter and surgical ablation of atrial fibrillation. *Heart Rhythm.* 2017; 14(10): 275-444.
https://doi.org/10.1016/j.hrthm.2017.05.012

9. Kislitsina ON, Cox JL, Shah SJ. et al. Preoperative left atrial strain abnormalities are associated with the development of postoperative atrial fibrillation following isolated coronary artery bypass surgery. *J. Thorac. Cardiovasc. Surg.* 2022; 164(3): 917-924.
https://doi.org/10.1016/j.jtcvs.2020.09.130

10. Mandoli GE, Borrelli C, Cameli M. et al. Speckle tracking echocardiography in heart failure development and progression in patients with apneas. *Heart Fail. Rev.* 2022; 27(5):1869-1881.
https://doi.org/10.1007/s10741-021-10197-4

11. Кадырова М., Ялова Е.В., Шебзухова Ф.С. и др. Современные методы эхокардиографической оценки функционального состояния левого предсердия при фибрилляции предсердий. *Медицинская визуализация*, 2023; 27(3): 24-40.

Kadirova M, Yalova EV, Shebzuhova FS, et. Al. Modern methods of echocardiographic assessment of the functional status of the left atrium in atrial fibrillation. *Medical Visualization*. 2023; 27(3): 24-40 [In Russ].
https://doi.org/10.24835/1607-0763-1360

12. Моллаева Д.Д., Машина Т.В., Мрикаев Д.В. и др. Современные методы ультразвуковой диагностики в оценке структурно-функционального ремоделирования левого предсердия у пациентов с фибрилляцией предсердий. *Креативная кардиология.* 2021; 15(1): 48-60.

Mollaeva DD, Mashina TV, Mrikaev DV, et al. Modern ultrasound techniques in the assessment of left atrium structural abnormalities in patients with atrial fibrillation. *Creative Cardiology.* 2021; 15(2): 48-60 [In Russ].
https://doi.org/10.24022/1997-3187-2021-15-1-48-60

13. Никифоров В.С., Никищенкова Ю.В. Современные возможности speckle tracing в эхокардиографической практике. *Рациональная фармакотерапия в кардиологии*. 2017; 13(2): 248-255.

Nikiforov VS, Nikishchenkova IV. Modern Possibilities of Speckle Tracking Echocardiography in Clinical Practice. *Rational Pharmacotherapyin Cardiology*. 2017; 13(2): 248-255 [In Russ].
https://doi.org/10.20996/1819-6446-2017-13-2-248-255

14. Cameli M, Lisi M, Righini FM, Mondillo S. Novel echocardiographic techniques to assess left atrial size, anatomy and function. *Cardiovasc. Ultrasound.* 2012; 10: 4.
https://doi.org/10.1186/1476-7120-10-4

15. Канаметов Т.Н, Панагов З.Г., Донаканян С.А. Прогностическое значение деформации левого предсердия по данным speckle tracking в развитии послеоперационной фибрилляции предсердий у пациентов после операций коронарного шунтирования и протезирования аортального клапана. *Анналы аритмологии*. 2023; 20(2): 105-112.

Kanametov TN, Panagov ZG, Donakanyan SA. Prognostic value of left atrial deformity according to speckle tracking data in the development of postoperative atrial fibrillation in patients after coronary bypass surgery and aortic valve replacement. *Annals of Arrhythmology*. 2023; 20(2): 105-112 [In Russ].
https://doi.org/10.15275/annaritmol.2023.2.5

16. Baalman SWE, van den Berg NW, Neefs J, et al. Left atrial strain and recurrence of atrial fibrillation after thoracoscopic. Surgical ablation: a subanalysis of the AFACT study. *The International Journal of Cardiovascular Imaging.* 2022; 38: 2615-2624.
https://doi.org/10.1007/s10554-022-02645-5

17. Матвеева М.Г., Алехин М.Н. Значение двухмерной спекл-трекинг эхокардиографии левого предсердия у пациентов с фибрилляций предсердий. *Ультразвуковая и функциональная диагностика*. 2023; 2: 23-33.

Matveeva MG, Alekhin MN. The significance of two-dimensional speckle-tracking echocardiography of the left atrium in patients with atrial fibrillation. *Ultrasound & Functional Diagnostics*. 2023; 2: 23-33 [In Russ].
https://doi.org/10.24835/1607-0771-2023-2-23-33

18. Sun BJ, Park JH, Lee M, et al. Normal reference values for left atrial strain and its determinants from a large Korean multicenter registry. *J. Cardiovasc. Imaging.* 2020; 28: 186-198.
https://doi.org/10.1111/j.1540-8159.2010.02841.x

19. Sugimoto T, Robinet S, Dulgheru R, et al. Echocardiographic reference ranges for normal left atrial function parameters: results from the EACVI NORRE study. *Eur. Heart J. Cardiovasc. Imaging.* 2018; 19: 630-638.
https://doi.org/10.1093/ehjci/jey018

20. Liao JN, Chao TF, Kuo JY, et al. Age, sex, and blood pressurerelated infuences on reference values of left atrial deformation and mechanics from a large-scale Asian population. *Circ. Cardiovasc. Imaging.* 2017; 10: e006077.
https://doi.org/10.1161/CIRCIMAGING.116.006077

21. van Grootel RWJ, Strachinaru M, Menting ME, et al. In-depth echocardiographic analysis of left atrial function in healthy adults using speckle tracking echocardiography and volumetric analysis. *Echocardiography.* 2018; 35: 1956-1965.
https://doi.org/10.1111/echo.14174

22. Wolf RK, Schneeberger EW, Osterday R, et al. Video-assisted bilateral pulmonary vein isolation and left atrial appendage exclusion for atrial fibrillation. *J Thorac Cardiovasc Surg.* 2005;130: 797-802.
https://doi.org/10.1016/j.jtcvs.2005.03.041

23. Boersma LV, Castella M, van Boven W, et al. Atrial fibrillation catheter ablation versus surgical ablation treatment (FAST): a 2-center randomized clinical trial. *Circulation.* 2012; 125: 23-30.
https://doi.org/10.1161/CIRCULATIONAHA.111.074047

24. Sindby JE, Vadmann H, Lundbye-Christensen S, et al. Percutaneous versus thoracoscopic ablation of symptomatic paroxysmal atrial fibrillation: a randomised controlled trial-the FAST II study. *J Cardiothorac Surg.* 2018; 13: 101.
https://doi.org/10.1186/s13019-018-0792-8

25. Сунгатуллин М.А., Абдульянов И.В., Вагизов И.И., Ахунова С.Ю. Функциональная оценка левого предсердия с помощью эхокардиографии после радиочастотной абляции устьев легочных вен и левого предсердия у пациентов с хирургическим лечением фибрилляции предсердий и протезированием митрального клапана. *Медицинская визуализация.* 2022; 26(1): 94-103.

Sungatullin MA, Abdulyanov IV, Vagizov II, Akhunova SYu. Functional assessment of left atrium by echocardiography after radiofrequency ablation of pulmonary vein ostia and left atrium at patients with surgical treatment of atrial fibrillation and mitral valve replacement. *Medical Visualization.* 2022; 26(1): 94-103 [In Russ].
https://doi.org/10.24835/1607-0763-1000

26. Li Y, Li Y, Sun L, et al. Left atrial strain for predicting recurrence in patients with non-valvular atrial fibrillation after catheter ablation: a single-center two-dimensional speckle tracking retrospective study. *BMC Cardiovasc. Disord*. 2022; 22(1): 468.
http://doi.org/10.1186/s12872-022-02916-y

27. Nielsen AB, Skaarup KG, Djernжs K, et al. Left atrial contractile strain predicts recurrence of atrial tachyarrhythmia after catheter ablation. *Int. J. Cardiol.* 2022; 358: 51-57.
http://doi.org/10.1016/j.ijcard.2022.04.056

28. Wen S, Indrabhinduwat M, Brady PA, et al. Post Procedural Peak Left Atrial Contraction Strain Predicts Recurrence of Arrhythmia after Catheter Ablation of Atrial Fibrillation. *Cardiovasc. Ultrasound.* 2021; 19(1): 22. http://doi.org/10.1186/s12947-021-00250-5

29. Khan HR, Yakupoglu HY, Kralj-Hans I, et al Left Atrial Function Predicts Atrial Arrhythmia Recurrence Following Ablation of Long-Standing Persistent Atrial Fibrillation. *Circ Cardiovasc Imaging*. 2023; 16(6): e015352. http://doi.org/10.1161/CIRCIMAGING.123.015352

30. Хажбиева С.М., Темботова Ж.Х., Сергуладзе С.Ю. и др. Оценка параметров геометрического, функционального и механического ремоделирования левого предсердия после хирургического лечения изолированной фибрилляции предсердий. *Анналы аритмологии*, 2018; 15(1); 12-23.

Khazhbieva SM, Tembotova ZhKh, Serguladze SYu, et al. Evaluation of geometric, functional and mechanical parameters Of left atrium remodeling after surgical treatment of isolated Atrial fibrillation. *Annals of Arrhythmology.* 2018; 15(1): 12-23 [In Russ]. http://doi.org/10.15275/annaritmol.2018.1.2

31. Badhwar V, Rankin JS, Damiano RJ, et al. The Society of Thoracic Surgeons 2017 clinical practice guidelines for the surgical treatment of atrial fibrillation. *Ann Thorac Surg*. 2017; 103: 329-341. https://doi.org/10.1016/j.athoracsur.2016.10.076

ИНФОРМАЦИЯ ОБ АВТОРАХ:

КАДЫРОВА МАДИНА - [**ORCID:** 0000-0001-8231-6866]
к.м.н., заведующая отделением ультразвуковой диагностики,
ФГБУ «Национальный медицинский исследовательский центр хирургии имени А.В. Вишневского» МЗ РФ,
115093 Российская Федерация, г. Москва, ул. Большая Серпуховская, 27;
МАЛЫШЕНКО ЕГОР СЕРГЕЕВИЧ - [**ORCID:** 0000-0002-1572-3178]
научный сотрудник отделения кардиохирургии,
ФГБУ «Национальный медицинский исследовательский центр хирургии имени А.В. Вишневского» МЗ РФ,
115093 Российская Федерация, г. Москва, ул. Большая Серпуховская, 27;
ЯЛОВА ЕВГЕНИЯ ВЛАДИСЛАВОВНА - [**ORCID:** 0000-0002-9409-5164]
младший научный сотрудник отделения ультразвуковой диагностики,
ФГБУ «Национальный медицинский исследовательский центр хирургии имени А.В. Вишневского» МЗ РФ,
115093 Российская Федерация, г. Москва, ул. Большая Серпуховская, 27;
СТРЕБКОВА ЕЛИЗАВЕТА ДМИТРИЕВНА - [**ORCID:** 0000-0001-5837-7255]
младший научный сотрудник отделения аритмологии,
ФГБУ «Национальный медицинский исследовательский центр хирургии имени А.В. Вишневского» МЗ РФ,
115093 Российская Федерация, г. Москва, ул. Большая Серпуховская, 27;
ГРИНБЕРГ МАРИЯ СЕРГЕЕВНА - [**ORCID:** 0000-0001-6439-5222]
врач отделения ультразвуковой диагностики,
ФГБУ «Национальный медицинский исследовательский центр хирургии имени А.В. Вишневского» МЗ РФ,
115093 Российская Федерация, г. Москва, ул. Большая Серпуховская, 27;
РЕВИШВИЛИ АМИРАН ШОТАЕВИЧ - [**ORCID:** 0000-0003-1791-9163]
д.м.н., профессор, академик РАН, директор,
ФГБУ «Национальный медицинский исследовательский центр хирургии имени А.В. Вишневского» МЗ РФ,
115093 Российская Федерация, г. Москва, ул. Большая Серпуховская, 27;
заведующий кафедрой ангиологии, сердечно-сосудистой, эндоваскулярной хирургии и аритмологии имени академика А.В. Покровского,
ФГБОУ ДПО «Российская медицинская академия непрерывного профессионального образования» МЗ РФ,
125993 Российская Федерация, г. Москва, ул. Баррикадная, 2/1 стр. 1.

Конфликт интересов, информация о клинической базе и финансировании
Авторы заявляют об отсутствии конфликта интересов.
Исследование проведено без спонсорской поддержки. Соблюдение прав пациентов и правил биоэтики: Все пациенты подписали информированное согласие на участие в исследовании.