СРАВНИТЕЛЬНЫЙ АНАЛИЗ ЭФФЕКТИВНОСТИ ТРЕПАН-БИОПСИИ ИЗМЕНЕНИЙ МОЛОЧНОЙ ЖЕЛЕЗЫ ПОД КОНТРОЛЕМ УЛЬТРАЗВУКОВОГО ИССЛЕДОВАНИЯ И СТЕРЕОТАКСИЧЕСКОЙ МАММОГРАФИИ: РЕЗУЛЬТАТЫ ОДНОЦЕНТРОВОГО РАНДОМИЗИРОВАННОГО ИССЛЕДОВАНИЯ

***Пасынков Д.В.[1,2,3], Кокорина С.Е.[1], Петров Е.А.[1], Павликова О.А.[1,2], Мухаматгалеева Л.Х.[1,2], Бусыгина О.В.[1], Романычева Е.А.[1], Меринов С.Н.[1], Федоров А.Л.[2]**

[1]ГБУ «Республиканский онкологический диспансер Республики Марий Эл» Минздрава Республики Марий Эл
[2]ФГБОУ ВО «Марийский государственный университет» Министерства образования и науки России
[3]Казанская государственная медицинская академия - филиал ФГБОУ ДПО «Российская медицинская академия непрерывного профессионального образования» МЗ РФ

3.1.6. - Онкология, лучевая терапия (медицинские науки)
3.1.25 - Лучевая диагностика (медицинские науки)

КЛЮЧЕВЫЕ СЛОВА:

- рак молочной железы
- трепан-биопсия
- ультразвуковое исследование
- стереотаксическая маммография
- частота верификации

АННОТАЦИЯ:

Введение: для контроля трепан-биопсии изменений молочной железы (МЖ) могут использоваться различные методы, в том числе ультразвуковое исследование (УЗИ) и стереотаксическая маммография (СМГ), что может влиять на ее результаты.

Цель: сравнить эффективность (частоты гистологической верификации РМЖ с первых двух попыток) трепан-биопсии изменений МЖ под контролем УЗИ и СМГ.

Материал и методы: проанализированы результаты трепан-биопсий МЖ у 278 больных РМЖ (под контролем СМГ - 116 пациенток, УЗИ - 162 пациентки).

Результаты: в группе УЗИ была идентифицирована корреляция между попыткой, с которой была достигнута верификация, и видом изменения, когда наихудшие результаты были получены для асимметрий и скоплений кальцинатов (r2 = -0,163; p = 0,039). В когорте РМЖ размером от 10 до 20 мм была получена корреляция между попыткой, с которой была достигнута верификация диагноза, и квадрантом залегания изменения (r2 = 0,329; p = 0,046) при наибольшей частоте неудач для верхне-наружного (13,64%) и нижне-наружного (10,00%) квадрантов.

В когорте РМЖ размером до 10 мм частота верификации с первых двух попыток была достоверно ниже в группе УЗИ (33,3%), чем в группе СМГ (87,5%; p = 0,012). Напротив, в когорте РМЖ размером больше 20 мм данный показатель был достоверно выше (98%) в группе УЗИ, чем в группе СМГ (88,2%; p = 0,02).

Выводы: эффективность трепан-биопсии под контролем УЗИ достоверно ниже при залегании биопсируемой зоны в наружных квадрантах МЖ (86,36-90,00% против 100,00%, p = 0,028). Данный тип контроля обеспечивает достоверно более высокую эффективность при размере образования больше 20 мм (98,00% против 88,20%; p = 0,02). Напротив, при изменениях размером до 10 мм трепан-биопсия под контролем СМГ обеспечивает достоверно более высокую эффективность верификации РМЖ (87,50% против 33,33%; p = 0,012).

Для цитирования. *Пасынков Д.В., Кокорина С.Е., Петров Е.А., Павликова О.А., Мухаматгалеева Л.Х., Бусыгина О.В., Романычева Е.А., Меринов С.Н., Федоров А.Л. Ю.А.«СРАВНИТЕЛЬНЫЙ АНАЛИЗ ЭФФЕКТИВНОСТИ ТРЕПАН-БИОПСИИ ИЗМЕНЕНИЙ МОЛОЧНОЙ ЖЕЛЕЗЫ ПОД КОНТРОЛЕМ УЛЬТРАЗВУКОВОГО ИССЛЕДОВАНИЯ И СТЕРЕОТАКСИЧЕСКОЙ МАММОГРАФИИ: РЕЗУЛЬТАТЫ ОДНОЦЕНТРОВОГО РАНДОМИЗИРОВАННОГО ИССЛЕДОВАНИЯ» Ж. ДИАГНОСТИЧЕСКАЯ И ИНТЕРВЕНЦИОННАЯ РАДИОЛОГИЯ. 2024, 18(1): 24–34.*

***Адрес для корреспонденции (Correspondence to):** Пасынков Дмитрий Валерьевич (Pasynkov Dmitrii V.), e-mail: passynkov@mail.ru*

COMPARATIVE EFFICACY ANALYSIS OF BREAST CORE BIOPSY UNDER ULTRASOUND AND STEREOTACTIC GUIDANCE: RESULTS OF THE SINGLE-CENTER, RANDOMIZED STUDY

***Pasynkov D.V.[1,2,3], Kokorina S.E.[1], Petrov E.A.[1], Pavlikova O.A.[1,2], Mukhamatgaleeva L.Kh.[1,2], Busygina O.V.[1], Romanycheva E.A.[1], Merinov S.N.[1], Fedorov A.L.[2]**

[1]*State-financed Institution of Mari El Republic «Republican Oncology Dispensary»*
[2]*Mari State University, Ministry of Education and Science of Russian Federation*
[3]*Kazan State Medical Academy - Branch Campus of the Federal State Budgetary Educational Institution of Further Professional Education «Russian Medical Academy of Continuous Professional Education», Ministry of Healthcare of the Russian Federation*

KEY-WORDS:

- breast cancer
- core biopsy
- ultrasound
- stereotactic mammography
- proof rate

ABSTRACT:
Introduction: a variety of methods can be used to guide the core biopsy of breast lesions, such as ultrasound (US) and stereotactic mammography (SMG). The choice of method probably influences the efficacy of the intervention.
Aim: was to compare the efficacy (probability of breast carcinoma proof after two attempts) of the core breast lesion biopsy under US and SMG guidance.
Material and methods: we analyzed outcomes of the core biopsy in 278 breast cancer patients (SMG group - 116 patients, US group - 162 patients).
Results: in the US group, we found a correlation between the number of successful efforts and the type of lesion (r2 = -0.163; p = 0.039). The worst results we observed were in the asymmetric density and calcification clusters.
In the 10 to 20 mm cohort, the correlation between the number of successful efforts and the quadrant of the lesion (r2 = 0.329; p = 0.046) was identified. The worst results were observed in the upper outer (13.64%) and lower outer (10.00%) quadrants.
In the ≤10 mm cohort, the probability of proof after the first two efforts was significantly lower in the US group (33.3%) compared to the SMG group (87.5%; p = 0.012). On the other hand, in the more than 20-mm cohort, this value was significantly higher (98%) in the US group compared to the SMG group (88.2%; p = 0.02).
Conclusion: efficacy of the breast core biopsy under US guidance is significantly lower if the lesion is located in the outer quadrants (86.36-90.00% versus 100.00%, p = 0.028). This guidance approach provides a significantly higher proof rate for tumors sized more than 20 mm (98.00% versus 88.20%; p = 0.02). On the contrary, the core biopsy of the lesion sized ≤10 mm under the SMG guidance provides a significantly higher breast cancer proof rate (87.50% versus 33.33%; p = 0.012).

Введение

Рак молочной железы (РМЖ) продолжает оставаться серьезной глобальной проблемой здравоохранения, сохраняя лидирующие позиции по заболеваемости и смертности среди всех злокачественных новообразований. В 2020 году среди представителей обоего пола РМЖ занял первое место по заболеваемости, опередив рак легкого (2,26 млн. случаев - 11,7% всех случаев злокачественных опухолей), и четвертое место по смертности (685 тыс. - 6,9%). Среди женщин РМЖ продолжает оставаться главной причиной смертности от онкологических заболеваний, поскольку на его долю приходится 15,5% летальных исходов, обусловленных злокачественными новообразованиями, что опережает рак легкого и колоректальный рак [1].

В Российской Федерации распространенность РМЖ неуклонно росла в течение последнего десятилетия и составила в 2021 году 509,2 на 100 тыс. населения (против 366,8 на 100 тыс. населения - в 2011 году). По состоянию на 2021 год пациенты с РМЖ составили наибольшую часть контингента, состоящего на диспансерном наблюдении (18,3%). Количество впервые выявленных случаев РМЖ в 2021 году - 69054, что составляло 12% среди всех случаев злокачественных новообразований, среди них в 19,0% случаев РМЖ был выявлен в III стадии и в 8,1% - в IV стадии. За 2021 год одногодичная летальность, обусловленная РМЖ, составила 4,8% [2].

Одной из перспективных стратегий снижения смертности при РМЖ является стратегия скрининга, основным методом которого является маммография. Было показано, что регулярный маммографический скрининг обеспечивает достоверное снижение риска распространенного РМЖ (относительный риск [ОР]: 0,75; 95% доверительный интервал [ДИ]: 0,66-0,84; p <0,001) и 10-летней летальности в результате РМЖ (ОР: 0,95; 95% ДИ: 0,51-0,68; p <0,001) [3]. Однако при этом неизбежно наблюдаются ложноположительные результаты, требующие дальнейшей дифференциальной диагностики (отношение шансов [ОШ]: 2,04; 95% ДИ: 1,93-2,16) [4].

Статья поступила в редакцию в мае 2023 года.

Для этого могут использоваться различные методы, однако традиционно считается, что диагностическая ценность лучевых методов не является достаточной для того, чтобы служить обоснованием для начала агрессивного противоопухолевого лечения. В частности, чувствительность и специфичность цифровой маммографии составляют 85% и 90%, соответственно [5], ультразвукового исследования (УЗИ) - 80,1% и 88,4%, соответственно [6], магнитно-резонансной томографии (МРТ) - 75,2-100% и 83-98,4%, соответственно [7]. Аналогичные показатели для цитологического исследования составляют 74% и 96%. Несмотря на то, что результаты данного исследования еще недавно использовались в качестве обоснования начала противоопухолевого лечения, оно, очевидно, также недостаточно точно. Гистологическое исследование характеризуется значениями чувствительности 87% и специфичности - 98% [8], и на сегодняшний день данное исследование является золотым стандартом верификации злокачественного процесса.

В зависимости от объема образца ткани и способа его получения различают эксцизионную, вакуумную и трепан-биопсии. Эксцизионная биопсия представляет собой вариант оперативного вмешательства с диагностической целью, и поэтому в современной клинике заменяется менее травматичными вмешательствами во всех случаях, когда это возможно [9]. В качестве такового широко используется трепан-биопсия. Для пальпируемых образований данное вмешательство выполняются путем фиксации образования одной рукой и выполнения игольной биопсии «свободной рукой». При непальпируемых образованиях требуется контроль лучевых методов (наиболее часто - посредством УЗИ или стереотаксической маммографии [СМГ]), вариант которого, очевидно, сказывается на результатах биопсии [10].

Целью исследования является сравнение эффективности трепан-биопсии изменений МЖ, подозрительных на наличие РМЖ, под контролем УЗИ и СМГ.

Материал и методы

В исследовании было проанализировано 278 пациентов РМЖ, которым на дооперационном этапе выполнялась трепан-биопсия подозрительных изменений МЖ под контролем СМГ или УЗИ. В группу УЗИ было включено 162 пациентки (размер опухолей - от 7 до 80 мм; медиана - 22 мм). В группу СМГ было включено 116 пациенток (размер опухолей - от 6 до 35 мм; медиана - 15 мм). Всем пациенткам выполнялась трепан-биопсия образований МЖ **(табл. 1)**.

Дизайн исследования

В исследование включались пациентки, у которых при выполнении маммографии и/или УЗИ МЖ было констатировано подозрение на РМЖ.

Все пациентки рандомизированы (в соотношении 1:1) в две группы: биопсии под контролем УЗИ (группа УЗИ) и биопсии под стереотаксическим маммографическим контролем (группа СМГ).

При отрицательном результате первой биопсии выполнялась вторая попытка биопсии при том же способе контроля. При отрицательном результате второй попытки пациентка могла:

1) помещаться под динамическое наблюдение в течение 3 лет (первый год - 1 раз в 3 месяца, второй - 1 раз в 6 месяцев и третий - 1 раз в год) - при малой вероятности РМЖ, что подтверждалось результатами биопсии и лучевых исследований;
2) направляться для выполнения следующей пункционной биопсии при альтернативном способе контроля;
3) направляться для выполнения эксцизионной биопсии **(рис. 1)**.

Таблица 1. Распределение пациенток по группам, видам изменений и когортам размера

		Группа СМГ (N = 116)				Группа УЗИ (N = 162)				
		Асимметрия	Тень	Скопление кальцинатов	Изменение структуры	Асимметрия	Тень	Скопление кальцинатов	Изменение структуры	Не визуализируется при маммографии
Размер (мм)	6-9	6	8	2	0	0	6	0	0	0
	10-19	14	38	6	8	10	42	0	4	2
	20-80	6	24	2	2	20	64	6	8	0
Всего		26	70	10	10	30	112	6	12	2

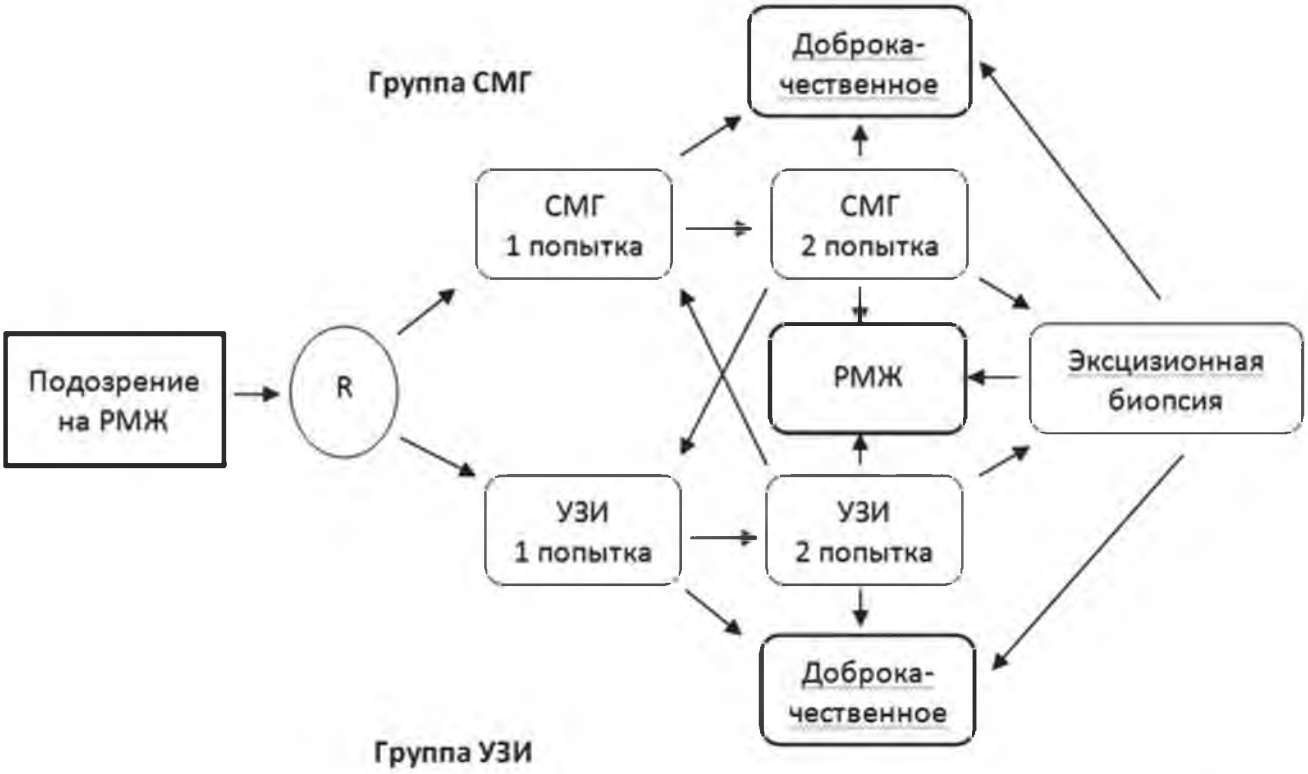

Рис. 1. *Схема дизайна исследования. R - рандомизация.*



Рис. 2. *Общий вид биопсийной приставки.*
а - вид сбоку под углом 45 градусов;
б - вид спереди;
1 - столик для МЖ;
2 - биопсийная компрессионная панель с окном;
3 - лапки-направляющие биопсийной иглы;
4 - позиционирующее устройство лапок-направляющих иглы.

Пациентки, у которых по результатам биопсии и последующего наблюдения было верифицировано отсутствие РМЖ, исключались из исследования. Распределение пациенток в группы осуществлялось в соответствии со способом контроля биопсии, при которой был верифицирован диагноз РМЖ.

Нами были выделены три когорты в зависимости от максимального размера патологической зоны по данным маммографии: до 10 мм, 10-20 мм и больше 20 мм.

Конечные точки

У всех пациенток оценивались следующие параметры: расстояние от кожи до изменения, максимальный размер изменения, попытка, с которой была достигнута верификация диагноза, квадрант, в котором было расположено изменение, вид изменения при маммографии (тень, скопление кальцинатов, асимметрия, изменение структуры).

В итоге производилось сравнение долей пациенток, у которых по данным гистологического исследования полученного при биопсии материала был верифицирован диагноз РМЖ, в обеих группах, в зависимости от оцениваемых параметров.

Рис. 3. Локализационная маммограмма в краниокаудальной проекции. Стрелкой отмечена зона, подлежащая биопсии.

Методы

Трепан-биопсия под контролем СМГ выполнялась на системе SIEMENS MAMMOMAT FUSION (Германия) с дополнительной биопсийной приставкой с двумя лапками-направляющими иглы **(рис. 2)**.

При выполнении процедуры пациентка находилась в положении сидя в специальном кресле с регулируемыми высотой сиденья и наклоном спинки, а также положением подголовника. На первом этапе производился локализационный снимок обычно в краниокаудальной проекции (либо в любой другой, обеспечивавшей визуализацию образования, при сложности его визуализации в краниокаудальной проекции) с использованием стандартной компрессионной пластины, для этого МЖ укладывалась на столик маммографа **(рис. 3)**.

После этого компрессионную пластину меняли на биопсийную с окном прямоугольной формы размером 7×5 см, создавали необходимую компрессию (не менее 30 Н) и выполняли получение стереопары прицельных маммограмм зоны интереса при углах наклона трубки ±20 градусов от вертикали **(рис. 4)**.

На полученных изображениях стереопары маркерным крестиком отмечали точку биопсии, после чего система автоматически рассчитывала глубину залегания образования и осуществляла одновременное перемещение лапок-направляющих иглы в соответствии с выбранной длиной иглы. После завершения позиционирования лапок-направляющих иглы выполняли обработку кожи, местную анестезию и вкол иглы через обе лапки-направляющие до ее упора в верхнюю лапку **(рис. 5)**.

Таким образом обеспечивалась точность позиционирования иглы по всем трем осям пространства в пределах ± 1 мм.

Трепан-биопсию под контролем УЗИ выполняли по стандартной методике «свободной руки» [11]. Для всех биопсий использовали иглы диаметром 14G и длиной 100-130 мм.

Статистическая обработка

Оценка нормальности распределения выборок осуществлялась с использованием критерия Колмогорова-Смирнова. Поскольку все выборки имели ненормальное распределение, в качестве параметров описательной статистики рассчитывали медиану и размах вариации. Для категориальных переменных рассчитывали частоты в виде количества (процента) наблюдений. Сравнение долей производили с использованием критерия $\chi 2$. Оценку корреляций выполняли путем расчета коэффициента корреляции Спирмена или Кендалла. Статистическую достоверность констатировали при получении значений $p < 0,05$. Все статистические анализы выполняли в программном пакете SPSS 13.0.

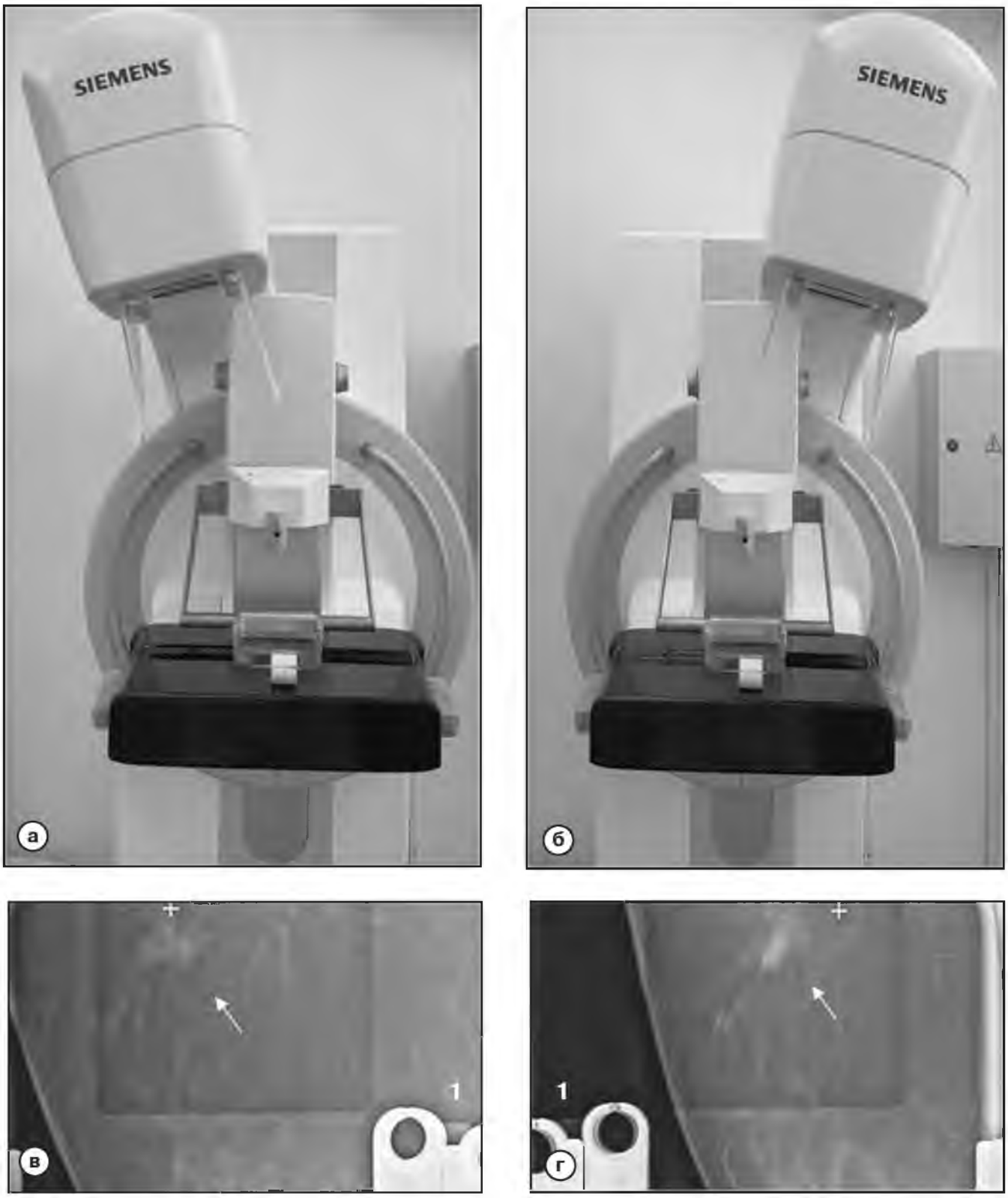

Рис. 4. *Стереопара прицельных изображений области интереса.*
а, в - общий вид системы при отклонении трубки на -20° и соответствующая прицельная маммограмма;
б, г - общий вид системы при отклонении трубки на +20° и соответствующая прицельная маммограмма;
1 - лапки-направляющие иглы.
Стрелками отмечена зона, подлежащая биопсии.
На рентгенограммах более темным цветом выделены контуры окна биопсийной компрессионной панели.

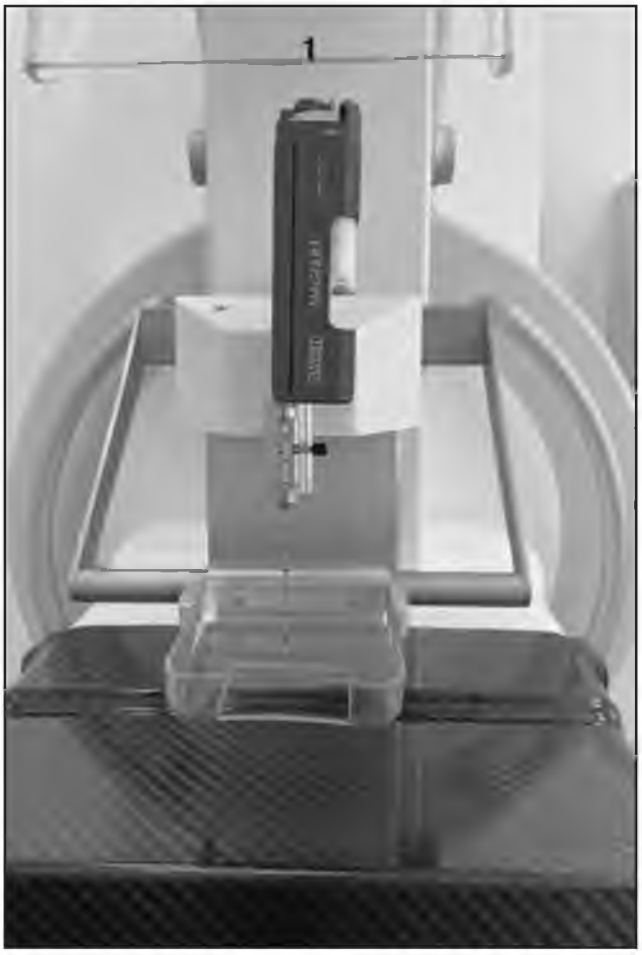

Рис. 5. Биопсийная игла, установленная в спусковой механизм (1) и проведенная через лапки-направляющие иглы устройства позиционирования до упора в верхнюю из них.

Результаты

В группе УЗИ гистологическая верификация с первой попытки была достигнута в 128 случаях (79%), со второй попытки - в 22 случаях (13,6%), после эксцизионной биопсии - в 12 (7,4%) случаях. В группе СМГ гистологическая верификация диагноза была достигнута с первой попытки в 88 случаях (75,9%), со второй попытки - в 14 случаях (12,1%), после эксцизионной биопсии - в 14 случаях (12,1%).

Корреляционный анализ

Группа УЗИ

При раздельной идентификации симметричных квадрантов правой и левой МЖ была идентифицирована только достоверная слабая корреляция между попыткой, с которой была достигнута верификация, и видом изменения, когда наихудшие результаты были получены для асимметрий и скоплений кальцинатов (r2 = -0,163; p = 0,039) **(табл. 2)**. Однако при распределении по категориям размера данная корреляция утрачивалась. Поэтому было принято решение объединить симметричные квадранты правой и левой МЖ под идентичными идентификаторами.

В когорте РМЖ размером до 10 мм при анализе корреляций между попыткой, с которой была достигнута верификация диагноза, с одной стороны, и расстоянием от кожи до образования, максимальным размером опухоли, квадрантом расположения изменения и видом изменения, с другой, таковых выявлено не было.

В когорте РМЖ размером от 10 до 20 мм была получена достоверная слабая корреляция между попыткой, с которой была достигнута верификация диагноза, и квадрантом залегания патологического изменения (r2 = 0,329; p = 0,046). При этом наибольшая частота

Таблица 2. **Частота верификации различных маммографических вариантов РМЖ**

			Видизменения					Всего
			Асимметрия	Тень	Скопление кальцинатов	Изменение структуры	Не визуализируется при маммографии	
Попытка	1	N	20	88	4	12	2	126
		%	66,7%	78,6%	66,7%	100,0%	100,0%	77,8%
	2	N	6	16	2	0	0	22
		%	20,0%	14,3%	33,3%	0%	0%	13,6%
	3	N	4	8	0	0	0	12
	(эксцизионная биопсия)	%	13,3%	7,1%	0%	0%	0%	7,40%
Всего		N		112	6	12	2	162
		%	100,0%	100,0%	100,0%	100,0%	100,0%	100,0%

неудач (отсутствия верификации после двух попыток) была зарегистрирована для верхне-наружного (12 из 88; 13,64%) и нижне-наружного (1 из 10; 10,00%) квадрантов по сравнению с 0% (0 из 12), 0% (0 из 26) и 0% (0 из 13) - для нижне-внутреннего, верхне-внутреннего квадрантов и позадисосковой зоны, соответственно (p = 0,028 для различия между наружными и внутренними квадрантами). По нашему мнению, это обусловлено тем фактом, что при выполнении биопсии части образований этих квадрантов приходится перекладывать биопсийную иглу в недоминантную (левую) руку, что не всегда удобно и может влиять на результаты вмешательства.

Других клинически значимых корреляций продемонстрировано не было.

Группа СМГ

При раздельной идентификации симметричных квадрантов правой и левой МЖ клинически значимых корреляций идентифицировано не было. Аналогичные результаты были получены и после объединения симметричных квадрантов правой и левой МЖ под идентичными идентификаторами.

Таким образом, эффективность маммографического контроля биопсий МЖ не зависит от оцениваемых нами параметров.

Анализ частоты верификации РМЖ

Частота гистологической верификации с первых двух попыток

В когорте РМЖ размером до 10 мм частота гистологической верификации диагноза с первых двух попыток была достоверно ниже в группе УЗИ (2 из 6 случаев; 33,3%), чем в группе СМГ (14 из 16 случаев; 87,5%; p = 0,012).

В когорте РМЖ размером от 10 до 20 мм с первых двух попыток гистологическая верификация диагноза была достигнута в 52 из 58 случаев - в группе УЗИ (89,7%) и в 58 из 66 случаев - в группе СМГ (87,8%) (p = 0,76).

В когорте РМЖ размером больше 20 мм частота гистологической верификации диагноза с первых двух попыток была достоверно выше (96 из 98 случаев; 98%) в группе УЗИ, чем в группе СМГ (30 из 34 случаев; 88,2%; p = 0,02). Это может быть обусловлено более четкой визуализацией зоны опухолевого некроза при УЗИ, что позволяет добиться прицельного взятия материала из содержащей жизнеспособную опухолевую ткань периферической зоны опухолевого узла.

Частота гистологической верификации с первой попытки

При анализе частоты гистологической верификации РМЖ с первой попытки в когорте РМЖ размером до 10 мм в группе УЗИ это было достигнуто в 2 из 6 случаев (33,3%) против 12 из 16 случаев (75%) - в группе СМГ (p = 0,07). Мы расценили данное различие как пограничное, учитывая согласующиеся результаты, полученные с первых двух попыток в данной когорте, и малый объем выборки группы УЗИ.

В когорте РМЖ размером от 10 до 20 мм с первой попытки гистологическая верификация диагноза была достигнута в 46 из 58 случаев (79,3%) - в группе УЗИ и в 50 из 66 случаев (75,8%) - в группе СМГ (p = 0,6).

В когорте РМЖ размером больше 20 мм с первой попытки гистологическая верификация диагноза была достигнута в 80 из 98 случаев (81,6%) - в группе УЗИ и в 26 из 34 случаев (76,5%) - в группе СМГ (p = 0,5).

Обсуждение

В современной клинике возможен широкий спектр способов контроля биопсии изменений МЖ. Если образование идентифицируется при УЗИ, этот способ контроля, согласно распространенным представлениям, является предпочтительным, т.к. характеризуется простотой, короткой продолжительностью процедуры (что является более комфортным для пациентки), меньшей стоимостью и отсутствием ионизирующего облучения [12]. Также такая биопсия является предпочтительной у пациенток, не способных сохранять положение сидя в течение длительного времени [13]. Однако, по нашим данным, для образований наружных квадрантов, особенно малых (до 1 см) размеров, данная методика обеспечивает менее благоприятные результаты биопсии. Это имеет высокую значимость, поскольку при неудачной биопсии, особенно изменений малых размеров, формирующаяся гематома сильно искажает ультразвуковую картину, что может не позволить выполнить повторное вмешательство до разрешения данных изменений, что, в свою очередь, обычно занимает несколько недель. Биопсия под контролем УЗИ также может выполняться для подозрительных лимфоузлов, что позволяет идентифицировать их метастатическое поражение до оперативного лечения и сразу произвести лимфодиссекцию в случаях, когда это необходимо, без предварительного выполнения биопсии сторожевого лимфоузла [14].

Если образование не визуализируется четко при УЗИ, предпочтительно выполнение биопсии под контролем СМГ, что особенно актуально в случае подозрительных кальцинатов и изменений структуры паренхимы. Биопсия под контролем СМГ может выполняться в двух вариантах. Первый соответствует использованию специального горизонтального стола, когда оборудование для биопсии расположено под ним, ниже пациентки, что ограничивает видимость самой процедуры. Второй вариант (реализованный нами) предусматривает использование вертикально расположенной системы, когда пациентка находится в положении сидя или лежа на боку во время процедуры [15]. Для иммобилизации МЖ необходима умеренная компрессия, и это обстоятельство, отчасти, вероятно является причиной повы-

шения эффективности биопсии под контролем СМГ образований малых размеров.

При использовании горизонтальных систем вазовагальные реакции могут быть легко управляемы, однако вертикальные системы позволяют проводить процедуру у женщин, которые не могут располагаться лежа вследствие, например, заболеваний опорно-двигательного аппарата. Продолжительность процедуры может составлять около 30 минут, включая время на информирование пациентки, оценку адекватности биоптатов, а также подготовку и обработку помещения [16].

При использовании биопсии под контролем СМГ могут возникать определенные технические проблемы, такие как невозможность выполнения биопсии ввиду малой толщины ткани МЖ в условиях компрессии, расположения образования в задних отделах МЖ и аксиллярном хвосте, невозможность визуализации скопления кальцинатов-мишени при гистологическом исследовании. Однако у пациенток с МЖ малых размеров часто возможно подобрать нестандартную укладку, чтобы после компрессии создавалась достаточная толщина ткани для биопсии [14].

Если подозрительные изменения идентифицируются только при МРТ, возможно выполнение биопсии под соответствующим контролем. Следует отметить, что от 46% до 71% образований могут быть найдены при прицельном УЗИ, даже если до проведения МРТ они при УЗИ не обнаруживались [17]. Важно, что идентификация найденных при МРТ образований с помощью УЗИ позволяет провести биопсию под контролем УЗИ, что является более простым, быстрым, комфортным и более дешевым способом. При выполнении биопсии под контролем МРТ пациентка располагается лежа, при этом МЖ мягко фиксируется в специальной биопсийной сетке. Для получения изображения используется специальная радиочастотная катушка. Данный вид биопсии безопасен, но более продолжителен по времени, в сравнении с другими биопсиями. Кроме того, МРТ-контролируемая биопсия может иметь ограниченное применение для образований, расположенных близко к грудной стенке, около соска или при МЖ небольшого размера [18].

Выводы

Эффективность (частота верификации РМЖ с первых двух попыток) трепан-биопсии под контролем УЗИ достоверно ниже при залегании подвергаемой биопсии зоны в наружных квадрантах МЖ (86,36-90,00% против 100,00%, p = 0,028). В то же время, данный тип контроля обеспечивает достоверно более высокую эффективность при размере образования больше 20 мм (98,00% против 88,20%; p = 0,02). Напротив, при изменениях размером до 10 мм трепан-биопсия под контролем СМГ обеспечивает достоверно более высокую эффективность верификации РМЖ (87,50% против 33,33%; p = 0,012). ■

Список литературы/References

1. Sung H, Ferlay J, Siegel RL, et al. Global Cancer Statistics 2020: GLOBOCAN Estimates of Incidence and Mortality Worldwide for 36 Cancers in 185 Countries. *CA Cancer J Clin.* 2021; 71(3): 209-249. http://doi.org/10.3322/caac.21660

2. Состояние онкологической помощи населению России в 2021 году. Под ред. А.Д. Каприна, В.В. Старинского, А.О. Шахзадовой. М.: МНИОИ им. П.А. Герцена - филиал ФГБУ «НМИЦ радиологии» Минздрава России, 2022. - 239.

Sostoyanie onkologicheskoi pomoshchi naseleniyu Rossii v 2021. Pod red. Kaprina AD, Starinskogo VV, Shahzadovoi AO. M.: 2022. - 239 [In Russ].

3. Duffy SW, Tabбr L, Yen AM, et al. Mammography screening reduces rates of advanced and fatal breast cancers: Results in 549,091 women. *Cancer.* 2020; 126(13): 2971-2979. http://doi.org/10.1002/cncr.32859

4. Román M, Hofvind S, von Euler-Chelpin M, Castells X. Long-term risk of screen-detected and interval breast cancer after false-positive results at mammography screening: joint analysis of three national cohorts. *Br J Cancer*. 2019; 120(2): 269-275. http://doi.org/10.1038/s41416-018-0358-5

5. Zeeshan M, Salam B, Khalid QB. Diagnostic Accuracy of Digital Mammography in the Detection of Breast Cancer. *Cureus.* 2018; 10(4): e2448. http://doi.org/10.7759/cureus.2448

6. Sood R, Rositch AF, Shakoor D, et al. Ultrasound for Breast Cancer Detection Globally: A Systematic Review and Meta-Analysis. *J Glob Oncol.* 2019; 5: 1-17. http://doi.org/10.1200/JGO.19.00127

7. Mann RM, Kuhl CK, Moy L. Contrast-enhanced MRI for breast cancer screening. *J MagnReson Imaging.* 2019; 50(2): 377-390. http://doi.org/10.1002/jmri.26654

8. Wang M, He X, Chang Y, et al. A sensitivity and specificity comparison of fine needle aspiration cytology and core needle biopsy in evaluation of suspicious breast lesions: A systematic review and meta-analysis. *The Breast.* 2017; 31: 157-166. https://doi.org/10.1016/j.breast.2016.11.009

9. Duijm LE, Groenewoud JH, Fracheboud J, et al. Utilization and cost of diagnostic imaging and biopsies following positive screening mammography in the southern breast cancer screening region of the Netherlands, 2000-2005. *Eur Radiol.* 2008; 18(11): 2390-2397.
https://doi.org/10.1007/s00330-008-1043-5

10. Malhaire C, El Khoury C, Thibault F, et al Vacuum-assisted biopsies under MR guidance: results of 72 procedures. *Eur Radiol.* 2010; 20(7): 1554-1562.
https://doi.org/10.1007/s00330-009-1707-9

11. Catelli A, Santoro A, Antignani E, et al. Safety and efficacy of US-guided breast biopsies with 16 G needle. *Euromediterranean biomedacal journal.* 2021; 16 (24): 100-103.
https://doi.org/10.3269/1970-5492.2021.16.24

12. Newell MS, Mahoney MC. Ultrasound-guided percutaneous breast biopsy. *Tech VascIntervent Rad.* 2014; 17: 23-31.
https://doi.org/10.1053/j.tvir.2013.12.005

13. Schueller G, Jaromi S, Ponhold L, et al. US-guided 14-gauge core-needle breast biopsy: results of a validation study in 1352 cases. *Radiology.* 2008; 248(2): 406-413.
https://doi.org/10.1148/radiol.2482071994

14. Mahoney MC, Mary S. Newell Breast Intervention: How I Do It. *Radiology.* 2013; 268(1): 12-24.
https://doi.org/10.1148/radiol.13120985

15. Ames V, Britton PD. Stereotactically guided breast biopsy: a review. *Insights Imaging*. 2011; 2: 171-176.
https://doi.org/10.1007/s13244-010-0064-1

16. Bick U, Trimboli RM, Athanasiou A. Image-guided breast biopsy and localisation: recommendations for information to women and referring physicians by the European Society of Breast Imaging. *Insights into Imaging.* 2020; 11(1): 12.
https://doi.org/10.1186/s13244-019-0803-x

17. Spick C, Baltzer PA. Diagnostic utility of second-look US for breast lesions identified at MR imaging: systematic review and meta-analysis. *Radiology.* 2014; 273: 401-409.
https://doi.org/10.1148/radiol.14140474

18. Spick C, Schernthaner M, Pinker K. MR-guided vacuum-assisted breast biopsy of MRI-only lesions: a single center experience. *Eur Radiol.* 2016; 26: 3908-3916.
https://doi.org/10.1007/s00330-016-4267-9

ИНФОРМАЦИЯ ОБ АВТОРАХ:

ПАСЫНКОВ ДМИТРИЙ ВАЛЕРЬЕВИЧ - [**ORCID:** 0000-0003-1888-2307]
к.м.н., зав. отделением лучевой диагностики,
ГБУ «Республиканский онкологический диспансер Республики Марий Эл»
Минздрава Республики Марий Эл,
424037 Российская Федерация, г. Йошкар-Ола, ул. Осипенко, 22;
доцент кафедры лучевой диагностики и онкологии,
ФГБОУ ВО «Марийский государственный университет»
Министерства образования и науки России,
424000 Российская Федерация, г. Йошкар-Ола, пл. Ленина, 1;
ассистент кафедры ультразвуковой диагностики и кафедры хирургии,
Казанская государственная медицинская академия - филиал ФГБОУ ДПО «Российская медицинская академия непрерывного профессионального образования» МЗ РФ,
420012 Российская Федерация, Республика Татарстан, г. Казань, ул. Бутлерова, 36;
КОКОРИНА СЕРАФИМА ЕВГЕНЬЕВНА - [**ORCID:** 0000-0002-4241-6560]
врач-онколог, ГБУ «Республиканский онкологический диспансер Республики Марий Эл»
Минздрава Республики Марий Эл,
424037 Российская Федерация, г. Йошкар-Ола, ул. Осипенко, 22;
ПЕТРОВ ЕВГЕНИЙ АЛЕКСАНДРОВИЧ - [**ORCID:** 0009-0008-1980-6983]
врач-онколог, ГБУ «Республиканский онкологический диспансер Республики Марий Эл»
Минздрава Республики Марий Эл,
424037 Российская Федерация, г. Йошкар-Ола, ул. Осипенко, 22;
ПАВЛИКОВА ОЛЬГА АРКАДЬЕВНА - [**ORCID:** 0000-0003-3089-8256]
к.м.н., врач-онколог,
ГБУ «Республиканский онкологический диспансер Республики Марий Эл»
Минздрава Республики Марий Эл,
424037 Российская Федерация, г. Йошкар-Ола, ул. Осипенко, 22;
ст. преподаватель кафедры лучевой диагностики и онкологии,
ФГБОУ ВО «Марийский государственный университет»
Министерства образования и науки России,
424000 Российская Федерация, г. Йошкар-Ола, пл. Ленина, 1;
МУХАМАТГАЛЕЕВА ЛУИЗА ХАМБАЛЕВНА - [**ORCID:** 0000-0003-1933-0184]
к.м.н., врач-онколог, ГБУ «Республиканский онкологический диспансер Республики Марий Эл»
Минздрава Республики Марий Эл,
424037 Российская Федерация, г. Йошкар-Ола, ул. Осипенко, 22;
ст. преподаватель кафедры лучевой диагностики и онкологии,
ФГБОУ ВО «Марийский государственный университет»
Министерства образования и науки России,
424000 Российская Федерация, г. Йошкар-Ола, пл. Ленина, 1;
БУСЫГИНА ОЛЬГА ВАЛЕРЬЕВНА - [**ORCID:** 0000-0001-7513-2217]
врач-рентгенолог отделения лучевой диагностики,
ГБУ «Республиканский онкологический диспансер Республики Марий Эл»
Минздрава Республики Марий Эл,
424037 Российская Федерация, г. Йошкар-Ола, ул. Осипенко, 22;
РОМАНЫЧЕВА ЕКАТЕРИНА АНДРЕЕВНА - [**ORCID:** 0000-0002-0254-092X]
врач-рентгенолог отделения лучевой диагностики,
ГБУ «Республиканский онкологический диспансер Республики Марий Эл»
Минздрава Республики Марий Эл,
424037 Российская Федерация, г. Йошкар-Ола, ул. Осипенко, 22;
МЕРИНОВ СЕРГЕЙ НИКОЛАЕВИЧ - [**ORCID:** 0000-0001-5689-8815]
врач-рентгенолог отделения лучевой диагностики,
ГБУ «Республиканский онкологический диспансер Республики Марий Эл»
Минздрава Республики Марий Эл,
424037 Российская Федерация, г. Йошкар-Ола, ул. Осипенко, 22;
ФЕДОРОВ АЛЕКСЕЙ ЛЕОНИДОВИЧ - [**ORCID:** 0000-0002-1019-1774]
к.м.н., доцент кафедры хирургии,
ФГБОУ ВО «Марийский государственный университет»
Министерства образования и науки России,
424000 Российская Федерация, г. Йошкар-Ола, пл. Ленина, 1.

Конфликт интересов, информация о клинической базе и финансировании
Авторы заявляют об отсутствии потенциального конфликта интересов.