ХИРУРГИЧЕСКОЕ ЛЕЧЕНИЕ ДИСТАЛЬНОЙ АНЕВРИЗМЫ СРЕДНЕЙ МОЗГОВОЙ АРТЕРИИ С ИСПОЛЬЗОВАНИЕМ АНАСТОМОЗА КОНЕЦ-В-КОНЕЦ ЧЕРЕЗ МИНИПТЕРИОНАЛЬНЫЙ ДОСТУП У ПАЦИЕНТКИ ПОЖИЛОГО ВОЗРАСТА

(КЛИНИЧЕСКОЕ НАБЛЮДЕНИЕ)

3.1.1 - Рентгенэндоваскулярная хирургия (медицинские науки)
3.1.10 - Нейрохирургия (медицинские науки)
3.1.25 - Лучевая диагностика (медицинские науки)

Джинджихадзе Р.С.[1], **Поляков А.В.**[1], ***Страхов Г.Ю.**[2], **Зайцев А.Д.**[1], **Капранов М.С.**[1,3]

[1]ГБУЗ МО «Московский областной научно-исследовательский клинический институт им. М.Ф. Владимирского»
[2]ГУЗ «Тульская городская клиническая больница скорой медицинской помощи им. Д.Я. Ваныкина»
[3]ФГАОУ ВО «Белгородский государственный национальный исследовательский университет» (НИУ «БелГУ»)
Кафедра инновационных медицинских технологий

КЛЮЧЕВЫЕ СЛОВА:

- миниптериональный доступ
- keyhole
- интра-интракраниальный микроанастомоз
- церебральная аневризма
- средняя мозговая артерия

АННОТАЦИЯ:

Введение: концепция минимально инвазивной хирургии заключается в создании индивидуального подхода в лечении больных с церебральной нейрохирургической патологией. В большинстве случаев при выборе лечения аневризм средней мозговой артерии (СМА) предпочтение отдаётся микрохирургическому клипированию. Некоторые сложные аневризмы СМА не могут быть безопасно клипированы без риска развития ишемии. Этим пациентам может потребоваться реваскуляризация. В большинстве случаев решение о проведении реваскуляризации принимается на этапе предоперационного планирования, однако существующая вероятность ишемии в результате риска окклюзии несущей артерии в ходе клипирования требует от хирурга в ряде ситуаций интраоперационного принятия решения о проведении реваскуляризации.

Клиническое наблюдение: пациентка Ж., 67 л. госпитализирована в нейрохирургическое отделение с клиникой периодической головной боли. Выполнена КТ-ангиография головного мозга, при которой выявлена частично тромбированная аневризма М2-сегмента правой средней мозговой артерии. На дооперационном этапе планировалось микрохирургическое клипирование аневризмы через миниптериональный доступ. Однако, интраоперационно, ввиду широкой неклипируемой шейки было принято решение об иссечении аневризмы с выполнением М2-М2 реанастомоза.

Результаты: в связи с миграцией клипсы при попытке клипировать шейку аневризмы, принято решение об изменении тактики операции. Пациентке выполнено иссечение аневризмы с созданием микроанастомоза конец-в-конец. По данным интраоперационной ICG-ангиография и послеоперационной КТ-ангиографии на первые сутки после операции – анастомоз состоятелен, кровоток по дистальным ветвям СМА состоятелен. Пациентка выписана на 4 сутки.

Выводы: окончательное решение о проведении реваскуляризации должно приниматься интраоперационно и сосудистый нейрохирург должен обладать достаточными навыками и опытом для выполнения незапланированной реваскуляризации.

Для цитирования. *Джинджихадзе Р.С., Поляков А.В., Страхов Г.Ю., Зайцев А.Д., Капранов М.С. «ХИРУРГИЧЕСКОЕ ЛЕЧЕНИЕ ДИСТАЛЬНОЙ АНЕВРИЗМЫ СРЕДНЕЙ МОЗГОВОЙ АРТЕРИИ С ИСПОЛЬЗОВАНИЕМ АНАСТОМОЗА КОНЕЦ-В-КОНЕЦ ЧЕРЕЗ МИНИПТЕРИОНАЛЬНЫЙ ДОСТУП У ПАЦИЕНТКИ ПОЖИЛОГО ВОЗРАСТА (КЛИНИЧЕСКОЕ НАБЛЮДЕНИЕ)». Ж. ДИАГНОСТИЧЕСКАЯ И ИНТЕРВЕНЦИОННАЯ РАДИОЛОГИЯ. 2024; 18(1): 68–74.*

***Адрес для корреспонденции (Correspondence to):** Страхов Григорий Юрьевич (Strakhov Grigoriy Yu.), strakhoff.g@gmail.com*

MICROSURGICAL TREATMENT OF DISTAL ANEURYSM OF MIDDLE CEREBRAL ARTERY WITH END-TO-END ANASTOMOSIS VIA MINIPTERIONAL APPROACH IN ELDERLY PATIENT

(CASE REPORT)

Dzhindzhikhadze R.S.[1], Polyakov A.V.[1], *Strakhov G.Yu.[2], Zaitsev A.D.[1], Kapranov M.S.[1-3]

[1]Moscow Regional Research and Clinical Institute n.a. M.F. Vladimirsiy
[2]Tula City Clinical Emergency Hospital n.a. D.Y. Vanykin
[3]FSAEI of HE «Belgorod State National Research University»
Chair of innovation medical technologies

KEY-WORDS:

- minipterional approach
- keyhole
- intra-intracranial anastomosis
- cerebral aneurysm
- middle cerebral artery

ABSTRACT:

Introduction: the concept of minimally invasive surgery is to create an individual approach in treatment of patients with cerebral neurosurgical pathology. In most cases, when choosing treatment for middle cerebral artery (MCA) aneurysms, preference is given to microsurgical clipping. Some complex MCA aneurysms cannot be safely clipped without risk of ischemia. These patients may require revascularization. In most cases, the decision to perform revascularization is made at the stage of preoperative planning, however, chance of ischemia as a result of possible occlusion of supplying artery during clipping requires the surgeon in a number of situations to make an intraoperative decision to perform revascularization.

Case report: A 67-year old female patient was admitted to neurosurgical department after diffuse headaches. CT-angiography revealed partly thrombosed M2 aneurysm. At the preoperative stage it was supposed to make microsurgical clipping of aneurysm using minipterional approach. However, intraoperatively we decided to make the aneurysm excision with M2-M2 reanastomosis due to wide-necked configuration of the aneurysm.

Results: due to migration of clip during attempt of neck clipping, a decision was made to change the surgical tactics. Patient underwent excision of the aneurysm with creation of an end-to-end microanastomosis. According to intraoperative ICG angiography and postoperative CT angiography on the first day after surgery, the anastomosis is consistent, blood flow through the distal branches of the MCA is consistent. Patient was discharged on the 4th day.

Conclusion: final decision about revascularization procedure should be made intraoperatively. A vascular neurosurgeon should have sufficient skills and experience to perform unplanned revascularization.

Введение

В настоящее время выбор доступа при неразорвавшихся аневризмах средней мозговой артерии (СМА) остаётся предметом дискуссии. Птериональный доступ (ПТД) в хирургии аневризм был описан Yasargil G. Это классическая широкая краниотомия длительное время оставалась наиболее предпочтительной в арсенале сосудистых нейрохирургов [1]. Hernesniemi J. и соавт., предложили латеральный супраорбитальный доступ [2]. Основным отличием этого доступа от ПТД авторы считают субфронтальную траекторию, что обеспечивает облегчение подхода к параселлярному пространству и меньшую травматичность. Концепция минимально инвазивной хирургии заключается в создании индивидуального подхода в лечении больных с церебральной нейрохирургической патологией. Модифицированные keyhole-доступы первоначально были предложены в хирургии аневризм передней циркуляции и объемных образований параселлярного пространства [3,4].

В большинстве случаев при выборе лечения аневризм СМА предпочтение отдаётся микрохирургическому клипированию. Некоторые сложные аневризмы СМА не могут быть безопасно клипированы без риска развития ишемии. Этим пациентам может потребоваться реваскуляризация. Общие характеристики, которые затрудняют простое клипирование, включают: перфорирующие артерии в области шейки или купола, выраженный атеросклероз в пришеечной части аневризмы, выполненное ранее эндоваскулярное вмешательство, большой или гигантский размер (>15 мм в диаметре), фузиформные и тромбированные аневризмы, а также аневризмы с широкой шейкой [5]. В большинстве случаев решение о проведении реваскуляризации принимается на этапе предоперационного планирования, однако существующая вероятность ишемии в результате риска окклюзии несущей артерии в ходе клипирования требует от хирурга в ряде ситуаций интраоперационного принятия решения о проведении реваскуляризации.

Мы представляем клиническое наблюдение, описывающее возможность радикального выключения из кровотока крупной тромбированной аневризмы М2-сегмента СМА с широкой шейкой, используя иссечение аневризматического мешка с последующим выполнением реанастомоза из миниптерионального доступа (МПД).

Статья поступила в редакцию ноябре 2023 года.

Клиническое наблюдение

Пациентка Ж., 69 лет, была госпитализирована в нейрохирургическое отделение в плановом порядке. Из анамнеза известно, что длительное время пациентку беспокоили головные боли умеренной интенсивности. В неврологическом статусе очаговой и менингеальной симптоматики не выявлено. При обследовании, включающем в себя КТ-ангиографию **(рис. 1а),** церебральную ангиографию **(рис. 1б)**, выявлена аневризма М2-сегмента правой СМА. МР-исследования не выполняли по причине наличия у больной кардиостимулятора. На этапе предоперационной подготовки планировалось микрохирургическое клипирование аневризмы из миниптерионального доступа.

Оперативное вмешательство выполняли под общей анестезией, в положении пациента на спине с повернутой влево головой под углом 30°. Выполнен МПД размером 3×3 см, резецирован гребень клиновидной кости до визуализации менигоорбитального пучка, последний пересечен. ТМО вскрыли полуовальным разрезом основанием к птериону.

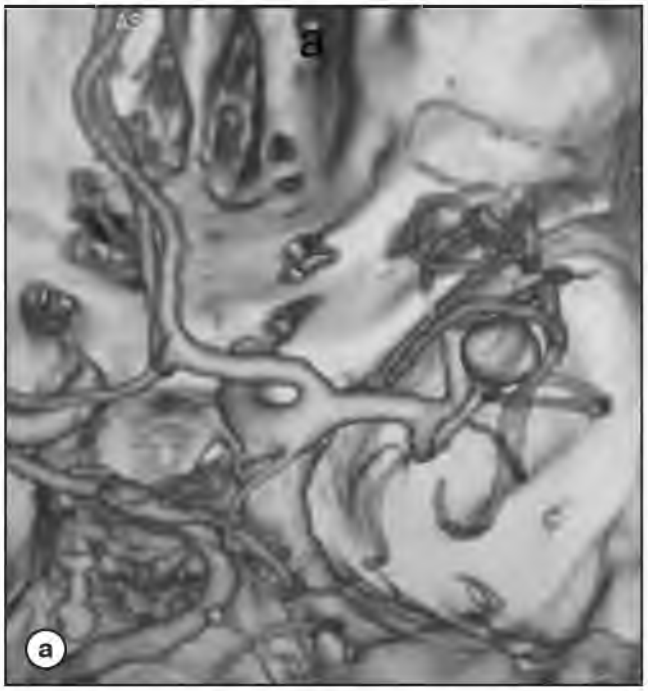

Рис. 1. *Результаты предоперационного обследования.*
а - КТ-ангиография: мешотчатая аневризма М2-сегмента правой СМА (стрелка);
б - церебральная ангиография: мешотчатая аневризма М2-сегмента правой СМА с широкой шейкой (стрелка).

Рис. 2. *Ход операции (интраоперационные фото).*
а – этап выделения купола аневризмы и передней височной артерии, огибающей купол;
б – выделенный купол аневризмы и диссекция шейки;
в – сформированный микроанастомоз СМА конец-в-конец.

Выполнена диссекция сильвиевой щели с помощью микроножниц. Первоочередно осуществлено выделение сегмента М2 для обеспечения проксимального контроля и затем идентификация ветвей СМА (сегмент М2) и аневризмы. Первым этапом выполнена диссекция купола аневризмы, выделена передняя височная артерия, огибающая купол **(рис. 2а)**. Последняя мобилизована и отведена в направлении височной доли, обеспечивая оптимальную визуализацию. Следующим этапом проведена диссекция шейки, ширина которой составила 7 мм **(рис. 2б)**. Предпринято две попытки клипирования, после которых отмечалась миграция клипсы с шейки аневризмы на несущую артерию с перекрытием кровотока. Дальнейшие попытки клипирования в данной ситуации были сопряжены с рисками ишемических осложнений. Интраоперационно было принято решение об иссечении аневризмы с последующим созданием микроанастомоза конец-в-конец. На афферентную и эфферентную ветви М2 наложены клипсы, выполнено иссечение аневризмы с помощью микроножниц. При помощи 8 узловых швов был сформирован реанастомоз. Время пережатия ветви СМА составило 18 минут **(рис. 2в)**.

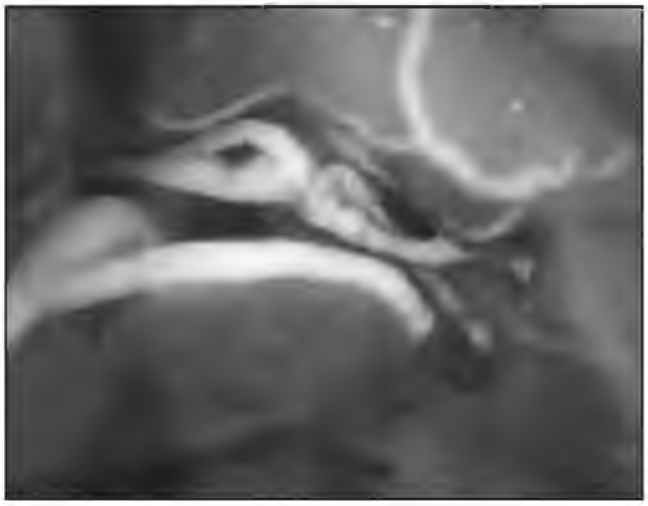

Рис. 3. *Интраоперационная ICG-ангиография: кровотока в М2-сегменте сохранен, анастомоз состоятелен.*

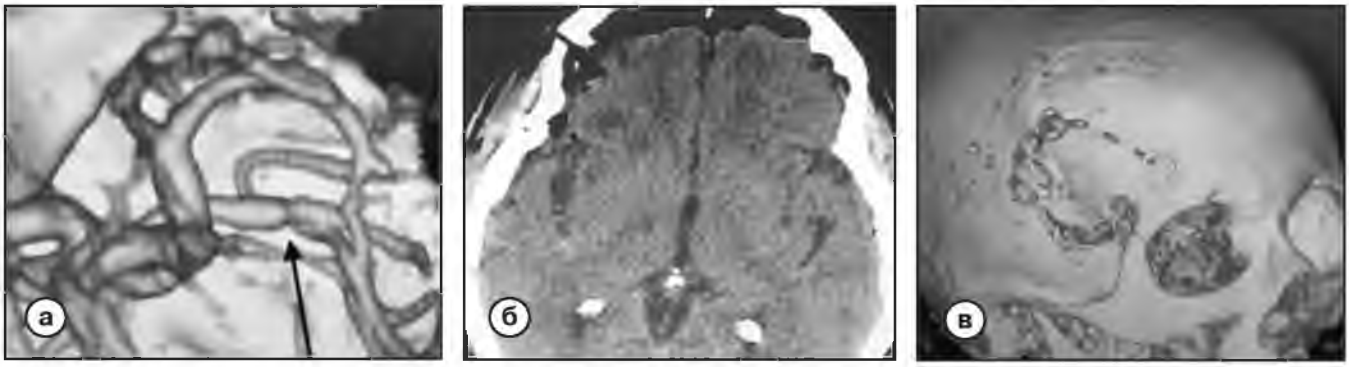

Рис. 4. *Послеоперационная КТ.*
а – КТ-ангиография с 3D-реконструкцией: анастомоз состоятелен (стрелка), кровоток в дистальных ветвях СМА сохранен;
б – КТ, аксиальный срез: отсутствуют признаки ишемических и геморрагических изменений;
в – КТ с 3D-реконструкцией: вид костного лоскута.

Интраоперационно выполнена ICG-ангиография **(рис. 3)**: микроанастомоз состоятелен, признаков гемодинамически значимого стеноза просвета артерии не выявлено. ТМО ушита непрерывным обвивным швом. Костный лоскут фиксирован краниофиксами. Височная мышца, подкожная клетчатка и кожа ушиты послойно.

В 1-е сутки послеоперационного периода выполнена контрольная КТ-ангиография, демонстрирующая состоятельность анастомоза и сохранение кровотока по дистальным ветвям СМА, отсутствие ишемических и геморрагических изменений **(рис. 4)**.

Пациентка выписана в удовлетворительном состоянии на 4-е сутки после операции без неврологического дефицита **(рис. 5)**.

Рис. 5. *Послеоперационное фото: вид послеоперационной раны.*

Обсуждение

Хирургия дистальных аневризм СМА имеет ряд особенностей. Выделение аневризм этой локализации может быть затруднительным ввиду их глубокого расположения в латеральной цистерне между ветвями средней мозговой артерии. Кроме того, недостаточность коллатерального кровообращения часто вынуждает нейрохирурга идти на выполнение реваскуляризации [6].

Несмотря на распространенность экстра-интракраниальных микроанастомозов (ЭИКМА) в хирургии аневризм, интра-интракраниальные анастомозы (ИИКА) имеют ряд преимуществ. Диаметр артерий скальпа весьма вариабелен, вследствие чего иногда достаточно трудно подобрать афферентный сосуд подходящего калибра, при ИИКА диаметры афферентного и эфферентного сосудов практически равны. Кроме того, при ИИКА нет необходимости в поиске и выделении артерии-донора, что сокращает время операции, поскольку все артерии-доноры находятся в хирургическом поле и доступны для манипуляций.

Lawton M.T. и соавт., разделяют ИИКА на четыре основные категории в зависимости от анатомии сосудов головного мозга и типа аневризмы: in situ, реимплантация, реанастомоз и промежуточный трансплантат. Реанастомоз может применяться при отсутствии натяжения сшиваемых сосудов после иссечения аневризматического мешка [7]. Natarajan S.K. и соавт., в своём исследовании утверждают, что реимплантация и анастомоз «бок-в-бок» могут использоваться для реваскуляризации небольших ветвей СМА, реанастомоз может использоваться, когда сосуды извиты и избыточны по длине. Такие шунты полезны при вмешательствах на мелких артериях, а также когда шунтирование не запланировано при операции на аневризме [5].

Описаны случаи выполнения реваскуляризирующих операций при аневризмах трифуркации, фузиформных и прочих сложных аневризмах СМА, требующих реваскуляризации [8-10]. Во всех случаях применялся стандартный ПТД.

ПТД остаётся наиболее популярным доступом в сосудистой нейрохирургии, с помощью которого можно клипировать большинство аневризм каротидного бассейна. К недостаткам данного доступа часто относят боль при жевании, крупный послеоперационный рубец, атрофию височной мышцы в послеоперационном периоде [11].

Как и при ПТД, границы трепанации при МПД позволяют осуществить транссильвиевый подход вдоль гребня клиновидной кости. Jägersberg M. с соавт. обнаружили, что этот подход обеспечивает достаточную хирургическую маневренность при вмешательствах на аневризмах СМА и устья ЗСА. По мнению авторов, этот доступ представляет собой оптимальный баланс между размером краниотомии, степенью рассечения височной мышцы, шириной диссекции [12].

Минимально инвазивные доступы обрели заметную популярность в хирургии церебральных аневризм за последние десятилетия. Это обусловлено, прежде всего, концепцией индивидуального подхода к выбору краниотомии. Наиболее распространенными доступами считаются трансбровный супраорбитальный (ТСД) и МПД. В систематическом обзоре Rychen J. и соавт., проанализировано 28 публикаций, включающих 1628 аневризм, прооперированных с использованием МПД. Более половины аневризм были аневризмами СМА (55,2%; n = 777). Около трети аневризм (34,4%) были прооперированы в остром периоде (n = 504). Множественные аневризмы были клипированы в ходе одной операции в 9,9% (n = 72) наблюдений. Гигантские аневризмы составили 0,5% (n = 4). Интраоперационный разрыв имел место в 3,6% (n = 26) наблюдений. Ишемические послеоперационные осложнения наблюдались у 2,6% (n = 21) пациентов. Радикальность выключения аневризм составила 97,9% (n = 652). Наиболее частым доступ-ассоциированным осложнением была послеоперационная болезненность при жевании (3,4%; n = 6) [13]. Несмотря на хорошие косметические и функциональные исходы, каждый минимально инвазивный доступ имеет определенный уровень безопасности и эффективности в зависимости от тяжести состояния больного, наличия или отсутствия кровоизлияния и анатомических параметров аневризмы. Индивидуальное предоперационное планирование и опыт хирурга остаются, в дополнение к правильному отбору пациентов, непременными для успеха в минимально инвазивной нейрохирургии.

Заключение

Иссечение аневризмы с созданием интра-интракраниальных анастомозов из миниптерионального доступа имеет свои недостатки, включая сужение микрохирургического коридора, увеличение риска ишемических осложнений и неудовлетворительных исходов при отсутствии у нейрохирурга достаточного опыта в проведении реваскуляризирующих операций. Окончательный выбор способа выключения аневризмы из кровотока должен решаться интраоперационно с учетом ширины шейки аневризмы, локализации, направлении купола, а также наличия перфорирующих артерий, ранее не визуализировавшихся при инструментальных исследованиях. Также важной причиной неудовлетворительных результатов оперативного вмешательства является решение хирурга пренебречь реваскуляризацией в пользу одиночного клипирования, что ведет к неполному выключению аневризмы из кровотока, заполнению пришеечной части и формированию резидуальных аневризм, а также окклюзии перфорирующих артерий сосудистой клипсой. Осо-

бенностью таких случаев является недостаточная информативность инструментальных методов диагностики, в частности КТ-ангиографии и церебральной ангиографии на предмет ширины шейки и наличия перфорантов. Таким образом, окончательное решение о проведении реваскуляризации должно приниматься интраоперационно, и сосудистый нейрохирург должен обладать достаточными навыками и опытом для выполнения незапланированной реваскуляризации. ■

Список литературы

1. Джинджихадзе Р.С., Древаль О.Н., Лазарев В.А., Камбиев Р.Л. Миниптериональная краниотомия в хирургии аневризм переднего отдела виллизиева круга. Журнал *«Вопросы нейрохирургии» имени Н.Н. Бурденко.* 2016; 80(6): 58-65.

Dzhindzhikhadze RS, Dreval' ON, Lazarev VA, Kambiev RL. Minipterional craniotomy in surgery for anterior circle of Willis aneurysms. Minipterional'naya kraniotomiya v khirurgii anevrizm perednego otdela villizieva kruga. *Zh Vopr Neirokhir Im N.N. Burdenko.* 2016; 80(6): 58-65 [In Russ].
https://doi.org/10.17116/neiro201680658-65

2. Hernesniemi J, Ishii K, Niemelä M, et al. Lateral supraorbital approach as an alternative to the classical pterional approach. *Acta Neurochir Suppl.* 2005; 94: 17-21.
https://doi.org/10.1007/3-211-27911-3_4

3. Tang Y, Chen H, Ma F, et al. Experience Using the Pterional Keyhole Approach for the Treatment of Ruptured Intracranial Aneurysms of the Anterior Circulation. *World Neurosurg.* 2018; 118: e800-e805.
https://doi.org/10.1016/j.wneu.2018.07.057

4. Martinez-Perez R, Tsimpas A, Cuevas JL, et al. Microsurgical clipping of multiple cerebral aneurysms in the acute phase of aneurysmal subarachnoid hemorrhage through a minipterional approach: The Chilean experience. *Clin Neurol Neurosurg.* 2020; 198: 106243.
https://doi.org/10.1016/j.clineuro.2020.106243

5. Natarajan SK, Zeeshan Q, Ghodke BV, Sekhar LN. Brain Bypass Surgery for Complex Middle Cerebral Artery Aneurysms: Evolving Techniques, Results, and Lessons Learned. *World Neurosurg.* 2019; 130: e272-e293.
https://doi.org/10.1016/j.wneu.2019.06.059

6. Acerbi F, Prada F, Vetrano IG, et al. Indocyanine Green and Contrast-Enhanced Ultrasound Videoangiography: A Synergistic Approach for Real-Time Verification of Distal Revascularization and Aneurysm Occlusion in a Complex Distal Middle Cerebral Artery Aneurysm. *World Neurosurg*. 2019; 125: 277-284.
https://doi.org/10.1016/j.wneu.2019.01.241

7. Lawton MT, Lang MJ. The future of open vascular neurosurgery: perspectives on cavernous malformations, AVMs, and bypasses for complex aneurysms. *J Neurosurg.* 2019; 130(5): 1409-1425.
https://doi.org/10.3171/2019.1.JNS182156

8. Lu X, Huang Y, Zhou P, et al. Cerebral revascularization for the management of complex middle cerebral artery aneurysm: A case series. *Exp Ther Med.* 2021; 22(2): 883.
https://doi.org/10.3892/etm.2021.10315

9. Shenoy VS, Miller C, Sen RD, et al. High-Flow Bypass and Clip Trapping of a Giant Fusiform Middle Cerebral Artery (M1) Aneurysm: Technical Case Instruction. *Oper Neurosurg (Hagerstown)*. 2023; 25(3): e183-e187.
https://doi.org/10.1227/ons.0000000000000785

10. Nagaraj A, Raju B, Jumah F, Nanda A. Surgical Resection and Clipping of an Atherosclerotic Partially Calcified Middle Cerebral Artery Trifurcation Aneurysm with Clipping of an Anterior Communicating Artery Aneurysm: 2-Dimensional Operative Video. *World Neurosurg.* 2022; 166: 28.
https://doi.org/10.1016/j.wneu.2022.05.077

11. Tsunoda S, Inoue T, Ohwaki K, et al. Comparison of postoperative temporalis muscle atrophy between the muscle-preserving pterional approach and the mini-pterional approach in the treatment of unruptured intracranial aneurysms. *Neurosurg Rev.* 2022; 45(1): 507-515.
https://doi.org/10.1007/s10143-021-01558-6

12. Jägersberg M, Brodard J, Qiu J, et al. Quantification of Working Volumes, Exposure, and Target-Specific Maneuverability of the Pterional Craniotomy and Its Minimally Invasive Variants. *World Neurosurg.* 2017; 101: 710-717.e2.
https://doi.org/10.1016/j.wneu.2017.02.011

13. Rychen J, Croci D, Roethlisberger M, et al. Keyhole approaches for surgical treatment of intracranial aneurysms: a short review. *Neurol Res.* 2019; 41(1): 68-76.
https://doi.org/10.1080/01616412.2018.1531202

ИНФОРМАЦИЯ ОБ АВТОРАХ:

ДЖИНДЖИХАДЗЕ РЕВАЗ СЕМЕНОВИЧ - [**ORCID:** 0000-0003-3283-9524]
д.м.н., руководитель нейрохирургического отделения,
ГБУЗ МО «Московский областной научно-исследовательский
клинический институт им. М.Ф. Владимирского»,
129110 Российская Федерация, г. Москва, ул. Щепкина, 61/2;
ПОЛЯКОВ АНДРЕЙ ВИКТОРОВИЧ - [**ORCID:** 0000-0001-7413-1968]
к.м.н., заведующий нейрохирургическим отделением,
ГБУЗ МО «Московский областной научно-исследовательский
клинический институт им. М.Ф. Владимирского»,
129110 Российская Федерация, г. Москва, ул. Щепкина, 61/2;
СТРАХОВ ГРИГОРИЙ ЮРЬЕВИЧ - [**ORCID:** 0000-0002-9083-9293]
врач-нейрохирург нейрохирургического отделения,
ГУЗ «Тульская городская клиническая больница
скорой медицинской помощи им. Д.Я. Ваныкина»,
300034 Российская Федерация, г. Тула, ул. Первомайская, 13;
ЗАЙЦЕВ АНДРЕЙ ДМИТРИЕВИЧ - [**ORCID:** 0000-0002-0987-3436]
врач-нейрохирург нейрохирургического отделения,
ГБУЗ МО «Московский областной научно-исследовательский
клинический институт им. М.Ф. Владимирского»,
129110 Российская Федерация, г. Москва, ул. Щепкина, 61/2;
КАПРАНОВ МАКСИМ СЕРГЕЕВИЧ - [**ORCID:** 0000-0002-2382-8682]
врач по РЭДиЛ ангиографического отделения,
научный сотрудник отделения рентгенэндоваскулярной хирургии,
ГБУЗ МО «Московский областной научно-исследовательский клинический
институт им. М.Ф. Владимирского»,
129110 Российская Федерация, г. Москва, ул. Щепкина, 61/2;
ассистент кафедры инновационных медицинских технологий, НИУ БелГУ,
308007 Российская Федерация, г. Белгород, ул. Победы, 85.

Конфликт интересов, информация о клинической базе и финансировании
Конфликт интересов отсутствует, работа выполнена на базе ГБУЗ МО МОНИКИ им. М.Ф. Владимирского.