# ГИБРИДНЫЕ И ЭНДОВАСКУЛЯРНЫЕ ОПЕРАЦИИ В ЛЕЧЕНИИ ПРОТЯЖЕННЫХ ОККЛЮЗИЙ ПОВЕРХНОСТНОЙ БЕДРЕННОЙ АРТЕРИИ ПРИ ОТСУТСТВИИ БОЛЬШОЙ ПОДКОЖНОЙ ВЕНЫ

3.1.1 - Рентгенэндоваскулярная хирургия (медицинские науки)
3.1.15 - Сердечно-сосудистая хирургия (медицинские науки)

***Буров А.Ю.[1], Лысенко Е.Р.[1,2], Грязнов О.Г.[1,2], Гуляева Е.В.[1]**

*[1]ФГБУ ФКЦ ВМТ ФМБА России*
*Отделение сосудистой хирургии*
*[2]ФГБУ ГНЦ ФМБЦ им. А.И. Бурназяна ФМБА России*
*Университет инноваций и непрерывного образования*
*Кафедра сердечно-сосудистой хирургии*

**КЛЮЧЕВЫЕ СЛОВА:**

- гибридная петлевая эндартерэктомия
- поверхностная бедренная артерия
- эндоваскулярное лечение
- бедренно-подколенный сегмент
- баллонная ангиопластика
- стентирование
- критическая ишемия нижних конечностей

**АННОТАЦИЯ:**

**Цель:** оценить результаты гибридных и эндоваскулярных операций у больных с поражением поверхностной бедренной артерии (ПБА) типа D по TASC II в условиях отсутствия ипсилатеральной большой подкожной вены (БПВ), пригодной для шунтирования.

**Материал и методы:** проведен ретроспективный анализ результатов эндоваскулярных и гибридных операций у пациентов с протяженной окклюзией бедренно-подколенного сегмента. Всего было выполнено 159 вмешательств: 72 гибридных - петлевая эндартерэктомия (ПЭАЭ) из ПБА со стентированием и 87 эндоваскулярных - реканализация, баллонная ангиопластика (БАП) и стентирование ПБА. В исследование вошли больные с хронической ишемией нижних конечностей 2Б стадии - 95 пациентов (59,8%) и критической ишемией - 64 пациентов (40,2%).

**Результаты:** технический успех в группе гибридных операций составил 93,1%, а в группе эндоваскулярных вмешательств - 96,9%. Периоперационный период осложнился острым инфарктом миокарда в группе гибридных операций в 2 случаях (3%), один из которых закончился летальным исходом (1,5%). В группе эндоваскулярного лечения сердечно-сосудистых осложнений и летальных исходов в течение 30 дней после вмешательства выявлено не было. Ранняя высокая ампутация была выполнена у 1 (1,2%) пациента в эндоваскулярной группе. Первичная проходимость через 1, 2 и 3 года после проведения гибридной ПЭАЭ составила 71%, 61%, 61% соответственно, а после реканализации и стентирования ПБА 82%, 73%, 68% соответственно. Сохранение конечности был 100% в группе гибридной ПЭАЭ и 97,1% в группе эндоваскулярной реканализации.

**Заключение:** гибридные и эндоваскулярные методы хирургического лечения пациентов с протяженной окклюзией поверхностной бедренной артерии типа D по TASC II являются высокоэффективными и современными вмешательствами с приемлемыми непосредственными и отдаленными результатами, что позволяет использовать их в качестве первичного вмешательства в условиях отсутствия пригодной для шунтирования ипсилатеральной большой подкожной вены.

***Для цитирования.*** *Буров А.Ю., Лысенко Е.Р., Грязнов О.Г., Гуляева Е.В. «ГИБРИДНЫЕ И ЭНДОВАСКУЛЯРНЫЕ ОПЕРАЦИИ В ЛЕЧЕНИИ ПРОТЯЖЕННЫХ ОККЛЮЗИЙ ПОВЕРХНОСТНОЙ БЕДРЕННОЙ АРТЕРИИ ПРИ ОТСУТСТВИИ БОЛЬШОЙ ПОДКОЖНОЙ ВЕНЫ». Ж. ДИАГНОСТИЧЕСКАЯ И ИНТЕРВЕНЦИОННАЯ РАДИОЛОГИЯ. 2024; 18(2): 6–12.*

***Адрес для корреспонденции (Correspondence to):** Буров Александр Юрьевич (Burov Alexander Yu.), e-mail: burovalexander93@yandex.ru*

# HYBRID AND ENDOVASCULAR OPERATIONS IN TREATMENT OF EXTENDED OCCLUSIONS OF SUPERFICIAL FEMORAL ARTERY IN THE ABSENCE OF GSV

***Burov A.Yu.[1], Lysenko E.R.[1,2], Grjaznov O.G.[1,2], Guljaeva E.V.[1]**

*[1]Federal Clinical Center of High Medical Technologies FMBA of Russia*
*Department of vascular surgery*
*[2]Federal State Scientific and Research Center FMBC named after A.I. Burnazyan FMBA of Russia*
*University of Innovation and Continuing Education*
*Chair of cardiovascular surgery*

**KEY-WORDS:**

- hybrid remote endarterectomy
- superficial femoral artery
- endovascular treatment
- femoropopliteal arterial segment
- balloon angioplasty
- stenting
- critical limb ischemia

**ABSTRACT:**
**Introduction:** was to evaluate results of hybrid and endovascular operations in patients with lesions of the superficial femoral artery (SFA) type D according to TASC II in the absence of an ipsilateral great saphenous vein (GSV) suitable for bypass surgery.
**Material and methods:** a retrospective analysis of results of endovascular and hybrid operations in patients with extensive occlusion of the femoropopliteal segment was carried out. A total of 159 interventions were performed: 72 hybrid - remote endarterectomy (REAE) from the SFA with stenting and 87 endovascular - recanalization, balloon angioplasty (BAP), and stenting of the SFA. The study included patients with chronic limb ischemia stage 2B - 95 patients (59.8%) and critical limb ischemia - 64 patients (40.2%).
**Results:** technical success in the group of hybrid operations was 93.1%, and in the group of endovascular interventions, 96.9%. The perioperative period was complicated by acute myocardial infarction in the group of hybrid operations in 2 cases (3%), one of which was fatal (1.5%). In the endovascular group, there were no cardiovascular complications or deaths within 30 days after the intervention. Early high amputation was performed in 1 patient (1.2%) in the endovascular group. Primary patency 1, 2, and 3 years after hybrid REAE was 71%, 61%, and 61%, respectively, and after recanalization and stenting of the SFA, 82%, 73%, and 68%, respectively. Limb salvage was 100% in the hybrid REAE group and 97.1% in the endovascular recanalization group.
**Conclusions:** hybrid and endovascular methods of surgical treatment of patients with extensive occlusion of the SFA in the absence of the GSV are highly effective and modern interventions with good immediate and long-term results.

## Введение

Сердечно-сосудистые заболевания на сегодняшний день являются одной из ведущих причин инвалидности и смертности. Так как атеросклероз является системным заболеванием, зачастую одномоментно поражаются несколько сосудистых бассейнов, что требует мультидисциплинарного подхода к профилактике развития заболевания и дальнейшему лечению пациентов [1]. Распространенность асимптомного атеросклеротического поражения артерий нижних конечностей преобладает над симптомными, что подтверждается результатами многочисленных исследований, и составляет от 2,5 до 4,7% у пациентов до 60 лет и от 8,3 до 29% у пациентов старше 60 лет. Частота встречаемости перемежающейся хромоты в зависимости от возраста, факторов риска и сопутствующей патологии в разных странах варьирует от 0,9 до 9,2% [2]. У 10-15% пациентов с перемежающейся хромотой возникают симптомы критической ишемии нижних конечностей [3]. Критическая ишемия нижних конечностей (КИНК) - одна из центральных проблем современной сосудистой хирургии, что обусловлено увеличением количества пациентов с мультифокальным атеросклерозом и тяжелым коморбидным статусом, особенно в условиях резкого увеличения распространенности сахарного диабета. В 25-30% случаев критическая ишемия без реваскуляризации заканчивается ампутацией, из которых 20-25% пациентов умирает в течение первого года [4-5]. Общая 5-летняя смертность у больных с КИНК составляет 60% [6].

Вопрос выбора оптимального метода хирургического лечения атеросклеротического поражения артерий бедренно-подколенно-берцового сегмента остается открытым и по сей день. В течение длительного периода времени «золотым стандартом» реконструктивных операций при протяженной окклюзии бедренно-подколенного сегмента были шунтирующие операции с использованием аутовены [7]. Однако у значительной части пациентов (от 20% до 45%) отсутствует пригодная для шунтирования БПВ [8]. Использование аллопротезов и ксенопротезов характеризуется неудовлетворительными отдаленными результатами и большим количеством повторных вмешательств [9]. Открытое хирургическое вмешательство с использованием аутовены сопряжено как с высокой травматичностью и большим количеством периоперационных осложнений, так и отсутствием пластического материала для дальнейших реконструкций, в том числе и реваскуляризации миокарда. Все эти обстоятельства приводят к необходимости поиска альтернативных методов реваскуляризации.

Статья поступила в редакцию в феврале 2024 года.

В последние годы эндоваскулярное вмешательство стало одним из основных видов лечения больных с выраженной перемежающейся хромотой и критической ишемией нижних конечностей [10]. Значительное увеличение количества таких операций, совершенствование устройств для их выполнения, накопление опыта по лечению и ведению таких пациентов, получение хороших непосредственных и отдаленных результатов привело к активному внедрению данного метода хирургического лечения, что позволило снизить на половину число инфраингвинальных шунтирований [11-12]. По данным различных авторов, за последние 20 лет технический успех выполнения эндоваскулярных вмешательств в бедренно-подколенном сегменте значительно вырос, и составляет на сегодняшний день от 70 до 100% [13].

С другой стороны, с каждым годом набирают обороты гибридные методы реваскуляризации артерий бедренно-подколенно-берцового артериального сегмента, которые включают в себя одномоментное использование открытых и эндоваскулярных методик. На сегодняшний день во всем мире количество гибридных операций составляет от 5% до 21% всех реваскуляризации конечностей [14]. В качестве альтернативы шунтирующим операциям при поражении инфраингвинальных артерий является петлевая эндартерэктомия (ПЭАЭ). Относительно низкая травматичность такой операции дает возможность ее применения у пациентов с коморбидным статусом, наравне с эндоваскулярными вмешательствами, а улучшение непосредственных и отдаленных результатов возможно достичь за счет имплантации стента в зоне среза миоинтимального цилиндра [15].

Таким образом, у больных с протяженным поражением бедренно-подколенного артериального сегмента (тип D по TASC II) при отсутствии пригодной для шунтирования БПВ операцией выбора может быть, как эндоваскулярная, так и гибридная реконструкция.

Целью данной работы являлась оценка и сравнение непосредственных и отдаленных результатов гибридной петлевой эндартерэктомии из ПБА с последующим стентированием и реканализацией, БАП и стентирования ПБА у вышеуказанной когорты пациентов.

## Материал и методы

В период с 2014 г. по 2022 г. в отделении сосудистой хирургии было выполнено 159 гибридных и эндоваскулярных вмешательства у пациентов с протяженным поражением бедренно-подколенного артериального сегмента типа D по TASC II при отсутствии пригодной для шунтирования аутовены. Больные были разделены на 2 группы. В первой группе была выполнена гибридная петлевая эндартерэктомия из ПБА со стентированием ПБА и/или проксимального сегмента подколенной артерии (пПоА) в зоне среза миоинтимального цилиндра у 72 пациентов (15 женщин, 20,8% и 57 мужчин, 79,2%). В данной группе во всех 100% случаев была окклюзия ПБА от устья со средней протяженностью более 25 см.

Во второй группе реканализация, БАП и стентирование ПБА было выполнено у 87 пациентов (17 женщин, 19,5% и 70 мужчин, 80,5%). В данной группе протяженность окклюзии составила более 22 см, однако ПБА имела проходимый проксимальный сегмент от устья, что позволяло выполнить вмешательство антеградным трансфеморальным доступом. Средний возраст больных в группе ПЭАЭ составил 64,5 лет, а в группе эндоваскулярной реканализации - 64,8 лет. По стадии ишемии (по классификации Фонтейна - Покровского) пациенты были разделены следующим образом: в группе гибридной ПЭАЭ ишемия 2Б стадии была у 61% больных, 3 и 4 стадии у 11% и 28% пациентов соответственно; в группе эндоваскулярного лечения стадия ишемии 2Б была выявлена у 63% пациентов, а 3 и 4 стадии - у 9% и 28% больных соответственно.

Мультифокальный атеросклероз диагностирован у значительного числа пациентов в обеих группах. Острое нарушение мозгового кровообращения в анамнезе было у 21 (13,2%) человека, при этом гемодинамически значимый стеноз сонных артерий зарегистрирован у 24 (15,1%) человек, а у 10 (6,3%) человек выявлена окклюзия одной из внутренних сонных артерий. 17 (10,7%) пациентам было ранее выполнено вмешательство в каротидном бассейне (эндартерэктомия или протезирование). Ишемическая болезнь сердца выявлена у 72 (45,3%) больных, 27 (17%) человек имели постинфарктный кардиосклероз, у 20 (12,6%) человек ранее была выполнена реваскуляризация миокарда (стентирование и/или аорто-коронарное шунтирование).

Среди других сопутствующих заболеваний необходимо выделить следующие: артериальная гипертензия диагностирована у 144 (90,6%) больных, сахарный диабет у 54 (34%) больных, хроническая болезнь почек у 17 (10,7%) больных. Распределение вышеуказанных сопутствующих заболеваний по группам гибридного и эндоваскулярного лечения указано в **таблице 1**.

У всех пациентов в обеих группах отсутствовала БПВ, пригодная для шунтирования: у 66 (41,5%) человек малого диаметра или рассыпного типа строения, у 33 (20,8%) человек была варикозная болезнь, у 5 (3,1%) человек имелись остаточные явления перенесенного тромбоза ствола БПВ, у 19 (12%) человек вена была ранее забрана для аутовенозного аорто-коронарного шунтирования, у 22 (13,8%) человек вена была удалена во время комбинированной флебэктомии и у 14 (8,8%) человек была использована ранее для выполнения аутовенозного шунтирования на ипси/контрлатеральной конечности.

**Таблица 1.** **Характеристика сопутствующих заболеваний по группам гибридного и эндоваскулярного лечения**

| Сопутствующая патология | Гибридная ПЭАЭ (n = 72) | Эндоваскулярная реканализация (n = 87) |
|---|---|---|
| ОНМК | 10 (13,9%) | 11 (12,6%) |
| Гемодинамически значимый стеноз ВСА | 18 (25%) | 6 (6,9%) |
| Операции на ВСА | 10 (13,9%) | 7 (8%) |
| ИБС | 33 (45,8%) | 39 (44,8%) |
| ПИКС | 17 (23,6%) | 10 (11,5%) |
| Реваскуляризация миокарда | 9 (12,5%) | 11 (12,6%) |
| Артериальная гипертензия | 67 (93%) | 77 (88,5%) |
| Сахарный диабет | 18 (25%) | 36 (41,4%) |
| ХБП | 8 (11,1%) | 9 (10,3%) |

***Примечание:*** *ПЭАЭ - петлевая эндартерэктомия; ОНМК - острое нарушение мозгового кровообращения ; ВСА - внутренняя сонная артерия; ИБС - ишемическая болезнь сердца; ПИКС - постинфарктный кардиосклероз; ХБП - хроническая болезнь почек.*

У 22 (13,8%) пациентов из обеих групп ранее были выполнены оперативные вмешательства на ипсилатеральной конечности: по 8 операций в каждой группе на аорто-бедренном сегментах (аорто-бедренное бифуркационное шунтирование, подвздошно-бедренное шунтирование, стентирование/эндопротезирование подвздошных артерий) и/или бедренно-подколенном (БАП ПБА, бедренно-подколенное шунтирование аутовеной/протезом/ксенопротезом, бедренно-берцовое шунтирование).

Стоит отметить, что в обеих группах 75 пациентов имели поражение артерий контрлатеральной конечности: в гибридной - 36 человек, 50%; в эндоваскулярной - 39 человек, 40,2%. Из группы ПЭАЭ 22 (30,6%) пациента и 14 (16,1%) пациентов из группы эндоваскулярной реканализации были ранее оперированы на контрлатеральной нижней конечности.

У 60 (37,7%) пациентов в обеих группах было выявлено многоэтажное артериальное поражение аорто-бедренного и бедренно-подколенно-берцового сегментов, в связи с чем выполнены одномоментная коррекции путей притока и/или оттока: петлевая эндартерэктомия из наружней подвздошной артерии и/или стентирование/эдопротезирование подвздошных артерий, перекрестное экстраанатомическое бедренно-бедренное шунтирование, аорто-бибедренное шунтирование. В группе петлевой ЭАЭ из ПБА коррекция путей притока потребовалась в 38 (52,8%) случаях, в группе стентирования ПБА - у 22 (25,3%) пациентов. Коррекция путей оттока (стентирование или баллонная ангиопластика подколенной артерии и артерий голени) выполнена после петлевой ЭАЭ из ПБА в 13 (18,1%) случаях и после стентирования ПБА так же в 13 (14,9%) случаях.

Всем пациентам в рамках обследования до оперативного вмешательства было выполнено измерение лодыжечно-плечевого индекса (ЛПИ), дуплексное сканирование артерий нижних конечностей, с последующим проведением прямой ангиографии (70 пациентов, 44% случаев) или мультиспиральная компьютерная томография с контрастированием (МСКТ-АГ) (89 пациентов, 56% случаев).

ЛПИ до операции составил 0,45 (±30,27), в группе хронической ишемии 2Б стадии 0,58 (± 0,18), при критической ишемии 0,24 (± 0,21).

Все вмешательства выполнялись в операционной, оснащенной мобильными С-арками Siemens Arcadis и Ziehm Vision R.

Проанализированы непосредственные и отдаленные результаты гибридных и эндоваскулярных вмешательств. Статистический анализ данных проводился в Statistica 10.0. Оценка непосредственного результата операции выполнялась по данным измерения ЛПИ и дуплексного сканирования, отдаленные результаты оценивались каждые 6 месяцев с измерением ЛПИ, выполнением дуплексного сканирования и/или контрастного исследования артерий нижних конечностей.

## Результаты

Технический успех в группе гибридного хирургического лечения составил 93,1%, а в группе эндоваскулярного лечения - 96,5%. Неудачи гибридной ПЭАЭ были преимущественно обусловлены выраженным кальцинозом, в таких случаях пациентам выполнялось бедренно-подколенное/берцовое шунтирование аутовеной с контрлатеральной конечности или алло/ксенопротезом. Эти больные были исключены из дальнейшего анализа.

Периоперационный период осложнился острым инфарктом миокарда в группе гибридных операций в 2 (3%) случаях, один из которых закончился летальным исходом (1,5%). В группе эндоваскулярного лечения сердечно-сосудистых осложнений и летальных исходов в течение 30 дней после вмешательства выявлено не было. Частота раннего тромбоза зоны реконструкции бедренно-подколенного сегмента была сопоставима в обеих группах:

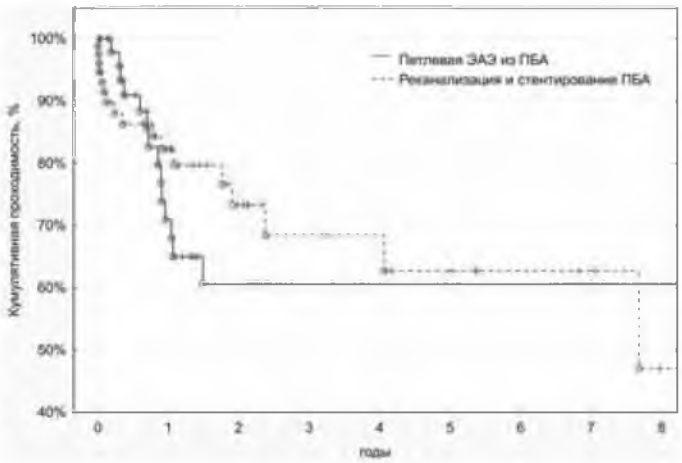


*Рис. 1. Первичная проходимость после реканализации и стентирования ПБА и гибридной ПЭАЭ.*




*Рис. 2. Сохранение конечности после реканализации и стентирования ПБА и гибридной ПЭАЭ.*

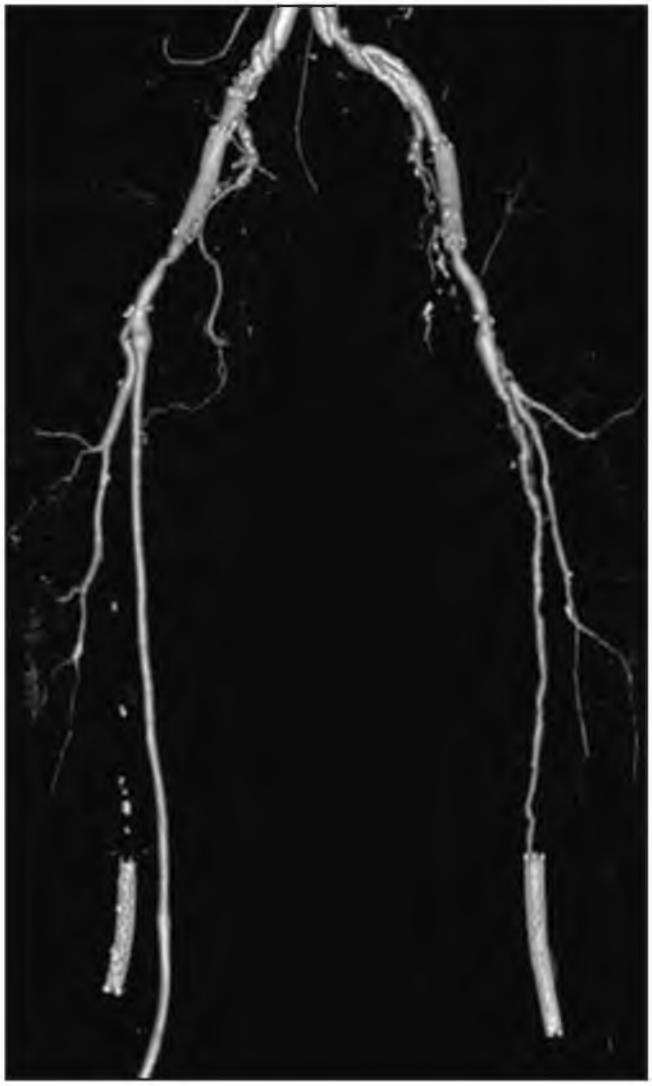

*Рис. 3. МСКТ-АГ. Окклюзия стентов ПБА после реканализации и стентирования (справа) и гибридной ПЭАЭ (слева) и функционирующий бедренно-подколенный шунт.*

после гибридной ПЭАЭ выявлено 2 (3%) случая, после реканализации со стентированием - 3 (3,6%) случая. Всем этим пациентам в обеих группах была выполнена повторная реваскуляризация. Ранняя высокая ампутация была выполнена у 1 (1,2%) пациента в группе эндоваскулярного лечения, что объясняется изначальным наличием КИНК с обширным трофическим дефектом голени и стопы. Первичная проходимость в группе гибридных операций через 1, 2 и 3 года составила 71%, 61% и 61%, соответственно, а в группе эндоваскулярных операций 82%, 73% и 68%, соответственно **(рис. 1)**. Показатель сохранения конечности через 1, 2 и 3 года составил 100% в группе гибридной ПЭАЭ и 97,2% после реканализации и стентирования **(рис. 2)**.

***Клинический пример***

Пациент В., 74 года.

В анамнезе у больного в 2010 году была выполнена флебэктомия в системе БПВ слева.

В 2017 году: стентирование обеих НПА.

В 2019 году: реканализация, БАП и стентирование ПБА справа.

В 2020 году: гибридная ПЭАЭ из ПБА, стентирование ПБА слева.

В 2022 году в связи с окклюзией стента ПБА было выполнено бедренно-проскимально-подколенное аутовенозное шунтирование справа.

В 2023 году через 6 месяцев после последнего оперативного вмешательства выполнена МСКТ-АГ аорты, подвздошных артерий и артерий нижних конечностей **(рис. 3)**, по данным которой имеется окклюзия стентов ПБА после реканализации (справа) и гибридной ПЭАЭ (слева), а также функционирующий бедренно-подколенный шунт (справа), проходимые стенты НПА с обеих сторон.

## Обсуждение

В последние годы решение вопроса о выборе способа хирургического лечения протяженного окклюзионного поражения артерий бедренно-подколенного сегмента является наиболее востребованным [13]. Исходя из данных согласительного документа TASC II, поражение ПБА типа D рекомендуется коррегировать с использованием открытой хирургии. Однако в эру активного использования эндоваскулярных технологий эти рекомендации постоянно ставятся под сомнение, что дает возможность рассмотрения всех видов вмешательств в качестве первичных операций, в том числе, гибридных и эндоваскулярных [11]. Технический успех использования таких операций выходит на достаточно высокий уровень, сопоставимый с открытой хирургией [7].

Гибридная петлевая эндартерэктомия является современной комбинацией стандартной техники полузакрытой эндартерэктомии и эндоваскулярных технологий. Она может выполняться при протяженных окклюзиях ПБА от устья типа D по TASC II как альтернатива бедренно-подколенному шунтированию [8], как в условиях отсутствия большой подкожной вены или сохранения ее для последующих кардиохирургических и периферических реконструкций, так и во избежание использования алло- и ксеношунтов. Гибридная ПЭАЭ может быть использована в качестве метода реваскуляризации ПБА при одномоментной коррекции поражения аорто-бедренного сегмента и/или поражении ОБА, а также после ранее неэффективного эндоваскулярного вмешательства.

Исходя из выявленных в нашем исследовании показателей первичной проходимости гибридной ПЭАЭ можно сказать, что основной проблемой, возникающей после ее выполнения, является рестеноз в течение первого года наблюдения [8]. Как правило, он может быть обнаружен с помощью тщательного послеоперационного скрининга, а в дальнейшем подвергаться превентивному вмешательству, но уже с использованием эндоваскулярных технологий.

Реканализация и стентирование ПБА изначально является малоинвазивным вмешательством, которое выполняется под местной анестезией, сопряжено с меньшим количеством периоперационных осложнений [1], и реже, чем ПЭАЭ, требует реинтервенций для поддержания проходимости в дальнейшем, что подтверждается данными нашего исследования.

Одной из важных особенностей первичного использования гибридных и эндоваскулярных методов хирургического лечения протяженных окклюзий ПБА является возможность последующего использования любых других вариантов реваскуляризации нижних конечностей.

## Заключение

Гибридные и эндоваскулярные методы хирургического лечения пациентов с протяженной окклюзией ПБА типа D по TASC II являются высокоэффективными и современными вмешательствами с приемлемыми непосредственными и отдаленными результатами, что позволяет использовать их в качестве первичного вмешательства в условиях отсутствия пригодной для шунтирования ипсилатеральной большой подкожной вены. ■

## Список литературы/References


1. Di Primio M, Angelopoulos G, Lazareth I, et al. Innovative endovascular approach for limb salvage in critical limb ischemia. *J Med Vasc.* 2020; 45(1): 23-27. https://doi.org/10.1016/j.jdmv.2019.09.005
2. Simon F, Oberhuber A, Floros N, et al. Pathophysiology of chronic limb ischemia. *F Gefasschirurgie*. 2018; 23(Suppl 1): S13-S18. https://doi.org/10.1007/s00772-018-0380-1
3. Gerhard-Herman MD, Gornik HL, Barrett C, et al. 2016 AHA/ACC guideline on the management of patients with lower extremity peripheral artery disease: a report of the American college of cardiology/American heart association task force on clinical practice guidelines. *Circulation.* 2017; 135: 726-779. https://doi.org/10.1161/CIR.0000000000000471
4. Dominguez IIIA, Bahadorani J, Reeves R, et al. Endovascular therapy for critical limb ischemia. *Expert Rev Cardiovasc Ther.* 2017; 13: 429-444. https://doi.org/10.1586/14779072.2015.1019472
5. Donato G, Benedetto F, Stilo F, et al. Evaluation of Clinical Outcomes After Revascularization in Patients With Chronic Limb-Threatening Ischemia: Results From a Prospective National Cohort Study (RIVALUTANDO). *Angiology*. 2021; 72(5): 480-489. https://doi.org/10.1177/0003319720980619
6. Chaudery MA, Patel SD, Zayed H. Outcomes of open and hybrid treatments in below the knee pathology for critical limb threatening ischemia. *J Cardiovasc Surg (Torino)*. 2021; 62(2): 111-117. https://doi.org/10.23736/S0021-9509.21.11654-4
7. Antoniou GA, Georgiadis GS, Antoniou SA, et al Bypass surgery for chronic lower limb ischaemia (Review). *Cochrane Database of Systematic Reviews.* 2017; 3(4): CD002000. https://doi.org/10.1002/14651858.CD002000.pub3
8. Barilla D, Spinelli D, Stilo F, et al. Simultaneous Superficial Femoral Artery Angioplasty/Stent Plus Popliteal Distal Bypass for Limb Salvage. *Ann Vasc Surg.* 2020; 63: 443-449. https://doi.org/10.1016/j.avsg.2019.10.032

9. Almasri J, Adusumalli JAN, Lakis S, et al. A systematic review and meta-analysis of revascularization outcomes of infrainguinal chronic limb-threatening ischemia. *J Vasc Surg.* 2018; 68(2): 624-33.
https://doi.org/10.1016/j.jvs.2018.01.066

10. Лысенко Е.Р., Буров А.Ю., Грязнов О.Г., Бушуева Е.В. Использование эндоваскулярных устройств с лекарственным покрытием при поражении артерий бедренно-подколенно-берцового сегмента. *Ангиология и сосудистая хирургия. Журнал им. академика А.В. Покровского.* 2021; 27(3): 165-171.

Lysenko ER, Burov AYu, Grjaznov OG, Bushueva EV. Use of endovascular drug-coated devices in lesions of femoropopliteoltibial arteries. *Angiology and vascular surgery. Journal named after academician A.V. Pokrovsky.* 2021; 27(3): 165-171 [In Russ].
https://doi.org/10.33529/ANGIQ2021305

11. Лысенко Е.Р., Буров А.Ю., Грязнов О.Г., Гуляева Е.В. Эффективность эндоваскулярных вмешательств при поражении артерий бедренно-подколенно-берцового сегмента типов C и D по TASC II у больных с КИНК. *Диагностическая и интервенционная радиология.* 2021; 15(3): 35-42.

Lysenko ER, Burov AYu, Grjaznov OG, Guljaeva EV. Efficiency of endovascular interventions on femoral-popliteal-tibial arterial lesions for TASC II types C and D in patients with CLI. *Journal Diagnostic & interventional radiology.* 2021; 15(3); 35-42 [In Russ].
https://doi.org/10.25512/DIR.2021.15.3.04

12. Norgren L, Patel MR, Hiatt WR, et al. Outcomes of Patients with Critical Limb Ischaemia in the EUCLID Trial. *Eur J Vasc Endovasc Surg.* 2018; 55: 109-117.
https://doi.org/10.1016/j.ejvs.2017.11.006

13. Mustapha JA, Anose BM, Martinsen BJ, et al. Lower extremity revascularization via endovascular and surgical approaches: A systematic review with emphasis on combined inflow and outflow revascularization. *SAGE Open Med.* 2020; 8: 2050312120929239.
https://doi.org/10.1177/2050312120929239

14. Zhou M, Huang D, Liu C, et al Comparison of hybrid procedure and open surgical revascularization for multilevel infrainguinal arterial occlusive disease. *Clin Interv Aging.* 2017; 9: 1595-1603.
https://doi.org/10.2147/CIA.S66860

15. Zamor KC, Hoel AW, Helenowski IB, et al. Comparison of Direct and Less Invasive Techniques for the Treatment of Severe Aortolliac Occlusive Disease. *Ann. Vasc. Surg.* 2018; 46: 226-233.
https://doi.org/10.1016/j.avsg.2017.07.002

**ИНФОРМАЦИЯ ОБ АВТОРАХ:**

**БУРОВ АЛЕКСАНДР ЮРЬЕВИЧ** - [**ORCID:** 0000-0002-8414-6810]
врач-сосудистый хирург отделения сосудистой хирургии,
ФГБУ ФКЦ ВМТ ФМБА России,
*141435 Российская Федерация, Московская область, г. Химки, ул. Ивановская, 15а;*
**ЛЫСЕНКО ЕВГЕНИЙ РУДОЛЬФОВИЧ** - [**ORCID:** 0000-0002-0628-7378]
д.м.н., заведующий отделением сосудистой хирургии,
ФГБУ ФКЦ ВМТ ФМБА России,
*141435 Российская Федерация, Московская область, г. Химки, ул. Ивановская, 15а;*
заведующий кафедрой сердечно-сосудистой хирургии,
Университет инноваций и непрерывного образования,
ФГБУ ГНЦ ФМБЦ им. А.И. Бурназяна ФМБА России,
*123098 Российская Федерация, г. Москва, ул. Живописная, 46 стр. 8;*
**ГРЯЗНОВ ОЛЕГ ГЕРМАНОВИЧ** - [**ORCID:** 0000-0002-2286-3419]
к.м.н., врач-сосудистый хирург отделения сосудистой хирургии,
ФГБУ ФКЦ ВМТ ФМБА России,
*141435 Российская Федерация, Московская область, г. Химки, ул. Ивановская, 15а;*
доцент кафедры сердечно-сосудистой хирургии,
Университет инноваций и непрерывного образования,
ФГБУ ГНЦ ФМБЦ им. А.И. Бурназяна ФМБА России,
*123098 Российская Федерация, г. Москва, ул. Живописная, 46 стр. 8;*
**ГУЛЯЕВА ЕЛЕНА ВАДИМОВНА** - [**ORCID:** 0000-0002-9577-3414]
врач-сосудистый хирург отделения сосудистой хирургии,
ФГБУ ФКЦ ВМТ ФМБА России,
*141435 Российская Федерация, Московская область, г. Химки, ул. Ивановская, 15а.*

***Конфликт интересов, информация о клинической базе и финансировании***
*Авторы заявляют об отсутствии конфликта интересов.*
*Исследование проводилось без спонсорской поддержки.*
*Работа выполнена на базе ФГБУ ФКЦ ВМТ ФМБА России.*