ЧРЕСКОЖНАЯ ПУНКЦИЯ, КАТЕТЕРИЗАЦИЯ И ЭМБОЛИЗАЦИЯ ЛЕВОГО ПОЯСНИЧНОГО ЛИМФАТИЧЕСКОГО СТВОЛА ТРАНСЛЮМБАЛЬНЫМ ДОСТУПОМ ПОД КОНТРОЛЕМ ПЛОСКОДЕТЕКТОРНОЙ КОМПЬЮТЕРНОЙ ТОМОГРАФИИ

(КЛИНИЧЕСКОЕ НАБЛЮДЕНИЕ)

3.1.1 - Рентгенэндоваскулярная хирургия (медицинские науки)
3.1.6 - Онкология, лучевая терапия (медицинские науки)
3.1.25 - Лучевая диагностика (медицинские науки)

***Балахнин П.В., Багненко С.С., Буровик И.А., Носов А.К., Малькевич В.И., Шмелев А.С., Мамижев Э.М., Щекутеев Н.А.**

ФГБУ «НМИЦ онкологии им. Н.Н. Петрова» МЗ РФ

КЛЮЧЕВЫЕ СЛОВА:

- интранодальная лимфангиография
- катетеризация поясничного лимфатического ствола
- плоскодетекторная компьютерная томография
- ПДКТ

АННОТАЦИЯ:

Введение: обеспечение чрескожного доступа к центральной проводящей лимфатической системе имеет важное значение для диагностики и лечения послеоперационных лимфатических утечек. Для катетеризации грудного лимфатического протока, как правило, применяется трансабдоминальная пункция хилезной цистерны, однако использование этого доступа для нижележащих отделов проводящей лимфатической системы крайне затруднительно.

Цель: продемонстрировать случай успешной транслюмбальной пункции и катетеризации левого поясничного лимфатического ствола на уровне пояснично-крестцового сочленения под контролем плоскодетекторной компьютерной томографии с последующей успешной диагностикой и эмболизацией места послеоперационной массивной утечки лимфы в брюшную полость.

Материал и методы: пациенту с массивным послеоперационным хилезным асцитом (выход лимфы 2000 мл в сутки), резистентным к консервативной терапии, для устранения данного осложнения была выполнена интранодальная паховая лимфангиография с последующей транслюмбальной пункцией, катетеризацией и эмболизацией левого поясничного лимфатического ствола в месте его повреждения.

Результаты: методика оказалась высокоэффективной для обнаружения места утечки лимфы из левого поясничного лимфатического ствола и ее устранения путем эмболизации ствола спиралями и цианакрилатным клеем на протяжении. В первые сутки объем оттекающей из брюшной полости лимфы сократился до 200 мл, а через день до 50 мл, что позволило удалить контрольный дренаж на третьи сутки. Осложнений процедуры не было.

Выводы: использование транслюмбального доступа к поясничным лимфатическим стволам на уровне пояснично-крестцового сочленения под контролем плоскодетекторной компьютерной томографии является перспективным и безопасным для катетеризации центральной проводящей лимфатической системы с целью диагностики и лечения инфрадиафрагмальных лимфатических утечек.

Для цитирования. *Балахнин П.В., Багненко С.С., Буровик И.А., Носов А.К., Малькевич В.И., Шмелев А.С., Мамижев Э.М., Щекутеев Н.А. «ЧРЕСКОЖНАЯ ПУНКЦИЯ, КАТЕТЕРИЗАЦИЯ И ЭМБОЛИЗАЦИЯ ЛЕВОГО ПОЯСНИЧНОГО ЛИМФАТИЧЕСКОГО СТВОЛА ТРАНСЛЮМБАЛЬНЫМ ДОСТУПОМ ПОД КОНТРОЛЕМ ПЛОСКО-ДЕТЕКТОРНОЙ КОМПЬЮТЕРНОЙ ТОМОГРАФИИ (КЛИНИЧЕСКОЕ НАБЛЮДЕНИЕ)». Ж. ДИАГНОСТИЧЕСКАЯ И ИНТЕРВЕНЦИОННАЯ РАДИОЛОГИЯ. 2024; 18(2): 45–54.*

Адрес для корреспонденции (Correspondence to): *Балахнин Павел Васильевич (Balakhnin Pavel V.), e-mail: balahnin_p@mail.ru*

Статья поступила в редакцию в феврале 2024 года.

PERCUTANEOUS PUNCTURE, CATHETERIZATION, AND EMBOLIZATION OF LEFT LUMBAR LYMPHATIC TRUNK BY TRANSLUMBAL ACCESS UNDER THE CONTROL OF FLAT-DETECTOR COMPUTED TOMOGRAPHY

(CASE REPORT)

*Balakhnin P.V., Bagnenko S.S., Burovik I.A., Nosov A.K., Malkevich V.I., Shmelev A.S., Mamizhev E.M., Shchekuteev N.A.

FSBI «N.N. Petrov National Medical Research Centre of Oncology» Ministry of public health of Russian Federation

KEY-WORDS:

- intranodal lymphangiography
- catheterization of the lumbar lymphatic trunk
- flat-detector computed tomography
- FDCT

ABSTRACT:

Introduction: providing percutaneous access to the central lymphatic system is essential for the diagnosis and treatment of postoperative lymphatic leaks. For catheterization of thoracic lymphatic duct, as a rule, transabdominal puncture of chylous cistern is used, but using this access for underlying parts of lymphatic system is extremely difficult.

Aim: was to demonstrate a successful translumbar puncture and catheterization of left lumbar lymphatic trunk at the level of lumbosacral joint under control of flat-detector computed tomography, followed by a successful diagnosis and embolization of postoperative massive lymph leakage into abdominal cavity.

Material and methods: in a patient with massive postoperative chylous ascites (lymph output of 2000 ml per day), resistant to conservative therapy, to eliminate this complication, intranodal inguinal lymphangiography was performed, followed by translumbar puncture, catheterization, and embolization of left lumbar lymphatic trunk at the site of its damage.

Results: the technique was highly effective in identifying the site of lymph leakage from left lumbar lymphatic trunk and eliminating it by lymphatic trunk embolization with coils and cyanoacrylate glue composition on long stretch. On the first day, the volume of lymph flowing from the abdominal cavity decreased to 200 ml, and a day later to 50 ml, which made it possible to remove the control drainage on the third day. There were no complications of the procedure.

Conclusion: the use of translumbar access to lumbar lymphatic trunks at the level of lumbosacral joint under control of flat-detector computed tomography is promising and safe for catheterization of central lymphatic system for diagnosis and treatment of infradiaphragmatic lymphatic leaks.

Введение

В 1998 году Cope C. впервые описал процедуру чрескожной катетеризации и эмболизации грудного лимфатического протока (металлическими спиралями и цианакрилатным клеем) при его интраоперационном повреждении, сопровождавшемся массивным хилотораксом [1]. Методика в настоящее время получила признание и широко используется в стационарах, занимающихся оказанием неотложной рентгенохирургической помощи пациентам с различными онкологическими заболеваниями [2]. Очевидная эффективность предложенной Cope C. технологии способствовала взрывному росту интереса к диагностическим и лечебным интервенционно-радиологическим вмешательствам на различных отделах центральной проводящей лимфатической системы (ЦПЛС) [3,4]. К ЦПЛС в настоящее время принято относить правый и левый поясничные лимфатические стволы, кишечный ствол и печеночные лимфатические протоки, которые все вместе при слиянии образуют хилезную цистерну, дающую начало грудному лимфатическому протоку, проходящему через грудную полость и заканчивающемуся лимфовенозным переходом при впадении протока в венозную систему в левом яремно-подключичном углу (в области слияния левой внутренней яремной и левой подключичной вен) [5].

Таким образом, для катетеризации грудного лимфатического протока по методике Cope C. необходима трансабдоминальная пункция хилезной цистерны, представляющей собой веретенообразное расширение ЦПЛС (диаметром 3-6 мм и протяжностью 10-20 мм), располагающееся на уровне T12-L2 позвонков, с последующим проведением микрокатетера в зону утечки лимфы [6].

Следующим после изобретения Cope C. шагом, позволившим принципиальным образом расширить число и спектр вмешательств на лимфатической системе, стала разработка Rajebi M.R. и соавт. в 2011 г. методики интранодальной лимфангиографии с использованием Липиодола [7]. Она практически полностью заменила собой более сложную педальную лимфангиографию, предложенную Kinmonth J.B. в 1952 г. [8]. Несмотря на это, даже в опытных руках успех пункции и катетеризации грудного лимфатического протока через хилезную цистерну все еще составляет около 63% [4,9]. Кроме того, доступ к хилезной цистерне осуществляется путем прокола таких полых органов как ободочная киш-

ка и желудок, что останавливает многих интервенционных радиологов редко сталкивающихся с подобной патологией от ее практического использования. Позднее были предложены альтернативные методы ретроградной катетеризации грудного лимфатического протока с использованием трансвенозного доступа и доступа через левый шейный лимфатический проток, но эти технологии являются технически более сложными и не всегда осуществимыми [4,6].

В то же время, послеоперационная лимфорея может возникать и при повреждении ЦПЛС в ее инфрадиафрагмальном отделе, что иногда приводит к развитию массивного хилезного асцита или лимфоцеле с большим выходом лимфы [10]. В данном случае использование доступа через хилезную цистерну практически невозможно. Поэтому для лечения массивного хилезного асцита, возникающего при повреждении поясничных лимфатических стволов и других отделов аортоподвздошного сегмента лимфатической системы, используют лечебную интранодальную лимфангиографию (эффективную при выходе лимфы в объеме менее 500 мл в сутки), чрескожную пункцию и эмболизацию лимфопсевдоаневризм в месте утечки лимфы, эмболизацию лимфатических узлов, расположенных проксимальнее места утечки (только при тазовой локализации повреждений), ретроградную катетеризацию ЦПЛС через венозное русло, а также (значительно реже) пункцию и катетеризацию забрюшинных лимфатических протоков трансабдоминальным доступом [10]. Однако клинический успех всех вышеперечисленных манипуляций не превышает 52%, при этом в 55% наблюдений вообще не удается выявить место повреждения протоков [10]. Отсутствие лечебного эффекта чаще всего наблюдается при очень большом выходе лимфы (более 1000 мл в сутки), а также в тех случаях, когда лимфорея обусловлена повреждением кишечного лимфатического ствола или печеночных протоков [10]. В связи с этим представляется актуальной разработка новых, менее травматичных доступов к поддиафрагмальным отделам ЦПЛС, которые позволят проводить диагностические и лечебные вмешательства не только на грудном лимфатическом протоке, но и на поясничных лимфатических стволах, а также других отделах лимфатической системы.

Цель: описать случай успешной пункции, катетеризации и эмболизации левого поясничного лимфатического ствола с использованием транслюмбального (паравертебрального) доступа под контролем плоскодетекторной компьютерной томографии (ПДКТ).

Материал и методы

У пациента Г. 58 лет (1965 г.р.) через три года после правосторонней орхофуникулэктомии, выполненной с целью лечения герминогенной семиномной опухоли (стадия cT1N2M0 S0, IIB), при обследовании было выявлено увеличение аортокавального лимфатического узла до 3 см в наибольшем измерении, расцененное как метастаз. В связи с этим пациенту была произведена лапароскопическая забрюшинная лимфаденэктомия после которой на пятые сутки он был выписан в удовлетворительном состоянии. Через две недели после операции пациент обратился в экстренный стационар с жалобами на увеличение живота, чувство тяжести и распирания. По данным МСКТ было выявлено скопление жидкости в брюшной полости объёмом около 1800 мл. Пациент был госпитализирован с диагнозом «Напряжённый асцит» с целью лечения которого было выполнено чрескожное дренирование брюшной полости под ультразвуковым контролем. Биохимическое исследование отделяемого из дренажа соответствовало лимфе. Пациент получал консервативное лечение в течение недели и был отпущен с дренажём для амбулаторного наблюдения хирурга по месту жительства. Спустя месяц после дренирования отделяемое по дренажу не уменьшилось и составляло от 1900 до 2100 мл лимфы в сутки. Пациент был госпитализирован в профильный онкологический стационар, где была выполнена диагностическая лапаротомия, санация и редренирование брюшной полости. Несмотря на проведенное хирургическое вмешательство и адекватную консервативную терапию (исключение жирной пищи и добавление продуктов с высоким содержанием белка), в послеоперационном периоде сохранялась лимфорея в прежнем объеме без признаков положительной динамики. Учитывая вышеизложенное, было принято решение о проведении диагностической интранодальной паховой лимфангиографии с последующей попыткой эмболизации места утечки лимфы.

Результаты

В условиях рентгеноперационной под местной анестезией 1% раствором Лидокаина в положении пациента лежа на спине под ультразвуковым контролем (Aloka, Hitachi, Япония) иглой Chiba 22 G (Cook Medical, США) была выполнена пункция лимфатического узла левой паховой области с позиционированием кончика иглы в области кортикомедуллярного перехода. Под контролем рентгеноскопии с использованием многофункциональной ангиографической установки Artis Zee Floor (Siemens, Германия) в иглу в течение 25 мин медленно введено 5 мл масляного рентгеноконтрастного препарата для лимфографии Липиодол (Lipiodol Ultrafluid, Herbet, Франция). По аналогичной методике проведена лимфангиография лимфоузла правой паховой области. Выполнено несколько рентгенографических снимков, фиксирующих этапы прохождения контрастного препарата по лимфатической сети таза. На 35 мин наблюдения в проекции пояснично-крестцового сочленения было отмечено начало контрастирования

Рис. 1. Этап проведения паховой интранодальной лимфангиографии в положении пациента лежа на спине. В проекции пояснично-кресцового сочленения слева отмечается начало контрастирования левого поясничного лимфатического ствола (стрелка).

проксимальной части левого поясничного лимфатического ствола **(рис. 1)**.

Пациент был помещен в положение лежа на животе. Выполнена ПДКТ в течение 6,6 сек в режиме DynaCT 6sDCT Body с последующей реконструкцией изображений на рабочей станции Syngo Workplace (Siemens, Германия), оснащенной пакетом InSpace (Siemens, Германия) **(рис. 2)**. С использованием алгоритма трехмерной навигации iGuide Needle Guidance (Siemens, Германия) на рабочей станции построена безопасная траектория для проведения чрескожной транслюмбальной пункции левого поясничного лимфатического ствола на уровне пояснично-крестцового сочленения **(рис. 3)**. Траектория таргетирования, имеющая двойные косые углы атаки относительно оси Z, проходящей вдоль тела пациента (для «обхода» гребня левой подвздошной кости), была передана в стереотаксическое пространство ангиографической установки с целью дальнейшего проведения чрескожной пункции в режиме дополненной рентгеноскопии в реальном времени **(рис. 4)**.

Под местной анестезией 1%-ным раствором Лидокаина с использованием траектории таргетирования, отражающейся на рентгеноскопических мониторах в рентгеноперационной была выполнена чрескожная транслюмбальная пункция проксимальной части левого поясничного лимфатического ствола (на уровне

Рис. 2. ПДКТ без дополнительного контрастирования в положении пациента лежа на животе. Визуализируется левый поясничный лимфатический ствол в месте его начала. Обратите внимание, что прямая пункция лимфатического ствола в данной области (без использования косых углов атаки относительно оси Z) невозможна в связи с костным препятствием в виде гребня левой подвздошной кости.

Рис. 3. Построение транслюмбальной (паравертебральной) траектории таргетирования начальной части левого поясничного лимфатического ствола на рабочей станции Syngo Workplace (Siemens, Германия) с двойными косыми углами атаки с целью «обхода» гребня левой подвздошной кости (представлена реконструкция косых срезов).

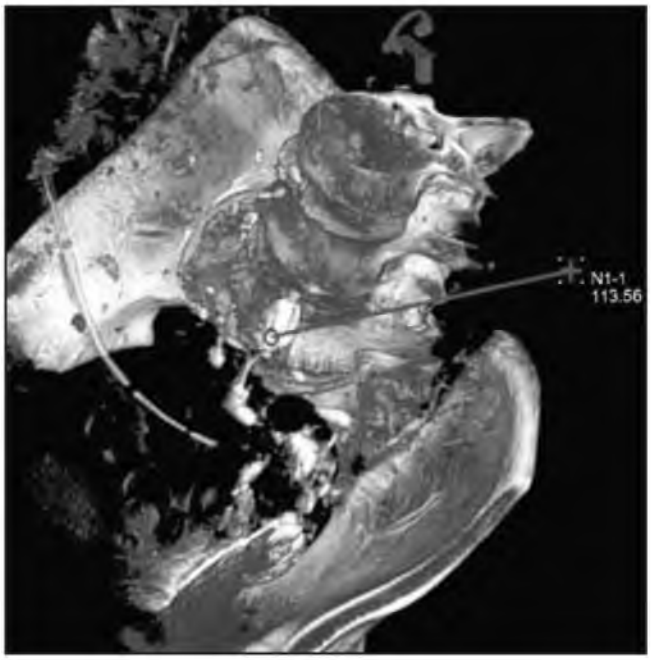

Рис. 4. Представлена 3D-реконструкция костей таза и запланированная траектория таргетирования левого поясничного лимфатического ствола с использованием двойных косых углов атаки с целью «обхода» гребня левой подвздошной кости. Изображение траектории таргетирования вместе с 3D-реконструкцией костей передается в стереотаксическое пространство ангиографической установки и отражается на мониторах в рентгеноперационной в режиме дополненной рентгеноскопии.

Рис. 5. Пункция начальной части левого поясничного лимфатического ствола в положении пациента лежа на животе под контролем дополненной рентгеноскопии с последующим введением контрастного препарата. Визуализируется место утечки лимфы в проекции межпозвонкового диска L3-L4 с формировнием в проекции тела L3 лимфопсевдоаневризмы размерами 20х50 мм.

пояснично-крестцового сочленения) иглой Chiba 18 G (Cook Medical, США) и получена хилёзная лимфа с примесью Липиодола, поступающая в иглу под небольшим давлением. Выполнена серия снимков с одновременным введением в иглу 5 мл Липиодола. На рентгенограммах в проекции межпозвонкового диска L3-L4 выявлено место утечки лимфы с формированием в проекции тела L3 лимфопсевдоаневризмы диаметром до 20 мм и протяженностью до 50 мм **(рис. 5)**. При тугом заполнении отмечено поступление контрастного препарата из области лимфопсевдоаневризмы в свободную брюшную полость **(рис. 6,7)**.

Для устранения выявленной массивной лимфатической утечки первым этапом через пункционную иглу в приносящую часть левого поясничного лимфатического ствола была установлена металлическая спираль Interlock 35 8 мм х 14 см (Boston Scientific, США). После этого по проводнику ZIPwire (Boston Scientific, США) выполнена катетеризация средней трети левого поясничного лимфатического ствола с использованием системы микродоступа Neff NPAS (Cook Medical, США) **(рис. 8)**. Через систему Neff NPAS выполнена эмболизация левого поясничного лимфатического ствола на протяжении металлическими спиралями Interlock 3 (Boston Scientific, США): 5 спиралей 12 мм х

Рис. 6. При дальнейшем введении водорастворимого контрастного препарата Ультравист 370 (Bayer, Германия) отмечается выход Липиодола за пределы лимфопсевдоаневризмы

Рис. 7. *При тугом заполнении лимфопсевдоаневризмы отмечается поступление контрастного препарата в свободную брюшную полость.*

Рис. 8. *Этап катетеризации левого поясничного лимфатического ствола системой для микродоступа Neff NPAS (Cook Medical, США). В начальном отделе левого поясничного лимфатического ствола определяется ранее имплантированная металлическая спираль Interlock-35 8 мм x 14 см (Boston Scientific, США).*

Рис. 9. *Этап установки спирали Interlock (Boston Scientific, США) в левый поясничный лимфатический ствол на уровне его повреждения. В полости лимфопсевдоаневризмы определяется ранее имплантированные аналогичные спирали.*

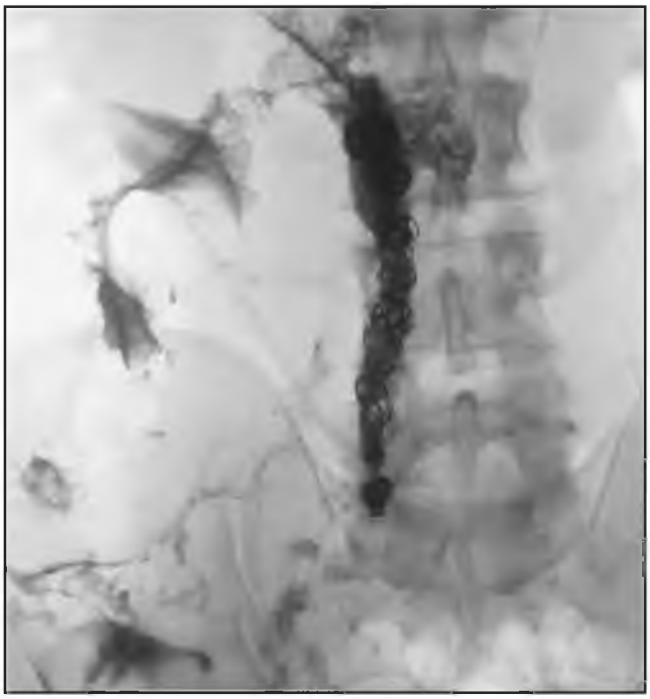

Рис. 10. *Обзорная рентгенограмма после эмболизации. Видно компактное расположение спиралей Interlock (Boston Scientific, США) в полости лимфопсевдоаневризмы, и в месте повреждения левого поясничного лимфатического ствола, а также на всем его протяжении.*

40 см и 2 спирали 8 мм х 14 см **(рис. 9)**. Дополнительно в пространство между спиралями введена эмболизирующая смесь, состоящая из 2 мл Липиодола и 2 мл Гистакрила (Histoacryl, BBraun, Германия). Интродьюсер Neff NPAS удален. Выполнена контрольная ПДКТ и обзорная рентгенография **(рис. 10)**.

В послеоперационном периоде осложнений не наблюдали. В первые сутки объем оттекающей из брюшной полости лимфы сократился до 200 мл, а через день до 50 мл, что позволило удалить контрольный дренаж на третий день после вмешательства. Пациент был выписан в удовлетворительном состоянии на пятые сутки и в настоящее время находится под динамическим наблюдением согласно стандартам лечения больных герминогенными семиномными опухолями яичка. При контрольном обследовании через 5 месяцев после эмболизации жалоб не предъявлял; при контрольной МСКТ с внутривенным контрастированием скоплений жидкости в брюшной полости и забрюшинном пространстве не выявлено, органы брюшной полости без патологии.

Обсуждение

В последние годы отмечается взрывной рост числа и видов интервенционно-радиологических вмешательств на лимфатических протоках при различных заболеваниях лимфатической системы [3,4]. Однако, наиболее востребованными вмешательствами остаются диагностика и лечение послеоперационных лимфатических утечек, возникающих после выполнения обширных хирургических вмешательств на органах малого таза, брюшной полости, забрюшинного пространства, грудной полости и шеи [9]. При этом хорошо известно, что интранодальная лимфангиография является высокоэффективным методом диагностики утечек из лимфатической системы таза, поясничных лимфатических стволов и грудного лимфатического протока. В то же время, данная методика абсолютно неинформативна для диагностики лимфатических утечек из кишечного лимфатического ствола и печеночного лимфатического ствола, что связано с током лимфы из этих органов в хилезную цистерну, а не от нее [10]. В связи с этим большая часть утечек из этих областей остается недиагностированной, что делает невозможным и проведение необходимого лечения. Таким образом требуется разработка новых минимально-инвазивных доступов к поддиафрагмальным отделам ЦПЛС, что позволит проводить более надежную диагностику и лечение повреждений лимфатической системы, возникающих ниже диафрагмы.

В настоящее время устранение небольших лимфатических утечек из бассейнов поясничных лимфатических стволов осуществляется, как правило, либо проведением лимфангиографии (носящей в данном случае лечебный характер), либо прямой чрескожной пункцией лимфопсевдоаневризм с последующей эмболизацией их полости металлическими спиралями и/или цианакрилатным клеем. Однако, при массивном истечении лимфы в брюшную полость (более 1000 мл в сутки) такие процедуры чаще всего оказываются неэффективными [10]. В данном случае целесообразной представляется пункция, катетеризация и эмболизация непосредственно поясничного лимфатического ствола на протяжении, что выполнить только под рентгеноскопическим контролем крайне затруднительно [6].

Для облегчения пункции мелких лимфопсевдоаневризм (мест лимфатических утечек) ранее было предложено использовать различные технологии кроссекционной визуализации такие как МСКТ, МРТ и ПДКТ. Впервые метод транслюмбальной (паравертебральной) пункции и эмболизации послеоперационной лимфопсевдоаневризмы забрюшинного пространства (возникшей после нефрэктомии) под контролем МСКТ был описан Itou C. и соавт. в 2013 г. [11]. Второй случай использования паравертебрального (транслюмбального) доступа под контролем МСКТ для пункции и эмболизации лимфопсевдоаневризмы у пациента после аорто-мезентериального шунтирования опубликован Ching K.C. и соавт. в 2014 г. [12]. Необходимо отметить, что существенным недостатком МСКТ является отсутствие возможности проводить вмешательства с использованием традиционной рентгеноскопии. В связи с этим после пункции места утечки под контролем МСКТ (использующей только кроссекционные изображения), для проведения дальнейших манипуляций (например, для осуществления катетеризации лимфатических протоков) необходим перевод пациента из кабинета КТ в рентгенооперационную, что может привести к смещению установленной иглы. Этих недостатков полностью лишена технология ПДКТ, интегрированная в современные многофункциональные ангиографические комплексы [13]. Проведение вмешательств в рентгенооперационной, оснащенной ангиографическим комплексом, позволяет использовать не только режим плоскодетекторной компьютерной томографии (ПДКТ), но и одновременно режимы флюороскопии, рентгенографии, ангиографии, цифровой субтракционной ангиографии, а также режимы внутрисосудистой и чрескожной навигации с применением технологий дополненной рентгеноскопии в реальном времени [14]. Это, с нашей точки зрения, принципиально расширяет возможности проведения интервенционно-радиологических вмешательств на различных отделах лимфатической системы. Первый случай лечения лимфопсевдоаневризмы шеи (возникшей после операции на щитовидной железе) методом пункции и эмболизации с использованием ПДКТ описан Lerardi A.M. и соавт. в 2016 г [15]. Уже в 2018 году Yildirim I.O. и соавт. описали успешный опыт лечения места утечки лимфы под контролем ПДКТ у 13 пациен-

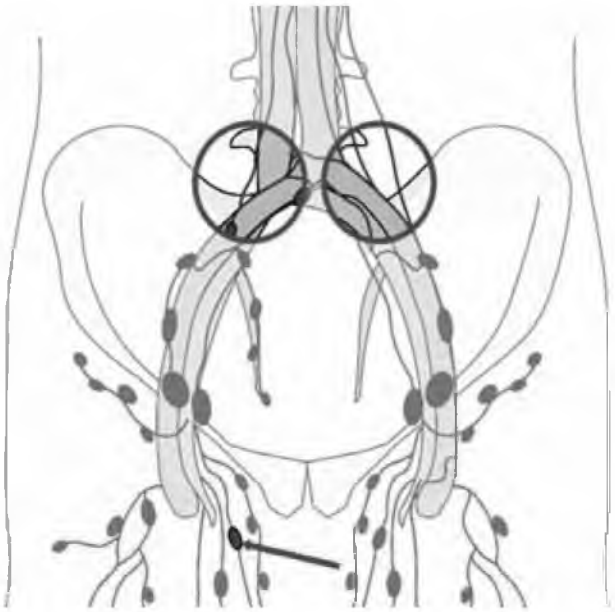

Рис. 11. Схематичное изображение хода тазовых лимфатических протоков и поясничных лимфатических стволов. Кругами обозначены области в проекции пояснично-крестцового сочленения, в которых возможна пункция поясничных лимфатических стволов троанслюмбальным (паравертебральным) доступом. Как видно из схемы, в вышележащих отделах поясничные лимфатические стволы проходят спереди от нижней полой вены и аорты в связи с чем их пункция возможна только доступом через переднюю брюшную стенку. Стрелкой обозначен паховый лимфатический узел, который может быть использован для проведения интранодальной лимфангиографии (адаптировано из работы Hsu M.C. et Itkin M. [4]).

тов после трансплантации почки [16]. В обоих работах для пункции использовался только передний или боковой доступ в сочетании с технологиями чрескожной навигации под контролем ПДКТ. Первое сообщение о пункции и эмболизации места утечки лимфы в забрюшинном пространстве транслюмбальным (паравертебральным) доступом под контролем ПДКТ-визуализации и ПДКТ-навигации опубликовано Woerner A. и соавт. в 2020 г. [17]. В то же время, в доступной нам литературе мы не нашли ни одного описания катетеризации поясничного лимфатического ствола паравертебральным (транслюмбальным) доступом ни с применением МСКТ, ни с применением ПДКТ, ни с применением только флюороскопии. Таким образом, описываемое нами наблюдение может оказаться первым в литературе. Потенциальными преимуществами предложенного нами транслюмбального (паравертебрального) доступа к ЦПЛС являются следующие:

1. Исключение прокола полых органов таких как ободочная кишка, тонкая кишка, желчный пузырь и желудок;
2. Возможность обеспечения длительного (даже, возможно, хронического) доступа к ЦПЛС, что может быть целесообразно для контроля эффективности процедуры эмболизации, забора лимфы для различных диагностических и лечебных целей или введения лекарственных препаратов;
3. Возможность прямого доступа к кишечному лимфатическому стволу и лимфатическим протокам печени, что может улучшить диагностику и лечение утечек лимфы из этих бассейнов, например, с использованием селективной баллон-окклюзионной техники лимфангиографии.

Предложенное нами место пункции начального отдела поясничного лимфатического ствола на уровне пояснично-крестцового сочленения является, по всей видимости, единственным, где выходящие из таза лимфатические протоки не перекрываются ни нижней полой веной, ни аортой **(рис. 11)** [5]. Это делает их доступными для безопасной транслюмбальной пункции. Однако, проведение вышеописанной процедуры возможно только с использованием технологий ПДКТ. Связано это с тем, что для достижения целевой точки доступа к ЦПЛС необходимо использовать двойные косые углы атаки, требующиеся для «обхода» гребня подвздошной кости **(рис. 3,4)**. Использование МСКТ или МРТ для этих целей представляется либо весьма проблематичным, либо вовсе невозможным. Еще одно преимущество описанного метода заключается в том, что пункция проксимальной части поясничного ствола позволяет сразу провести прямое контрастирование остальных отделов ЦПЛС различными видами контрастных препаратов, что дает возможность значительно сократить общее время диагностического этапа процедуры, в особенности в тех случаях, когда необходима визуализация лимфатической системы на всем ее протяжении. В то же время нужно отметить, что анатомия ЦПЛС является крайне вариабельной. В связи с этим желательно проведение дополнительных исследований, направленных на изучение строения и топографии лимфатических протоков пояснично-крестцовой области, для того чтобы определить в каком числе случаев их пункция и катетеризация может оказаться технически осуществимой.

Выводы

Использование чрескожной транслюмбальной (паравертебральной) пункции и катетеризации поясничных лимфатических стволов на уровне пояснично-крестцового сочленения под контролем ПДКТ может стать дополнительным вариантом доступа к ЦПЛС для проведения диагностических и лечебных интервенционно-радиологических вмешательств при различных патологиях лимфатической системы, причем на всем ее протяжении. ■

Список литературы/References

1. Cope C. Diagnosis and treatment of postoperative chyle leakage via percutaneous transabdominal catheterization of the cisterna chyli: A preliminary study. *J Vasc Interv Radiol.* 1998; 9(5): 727-34.
http://doi.org/10.1016/s1051-0443(98)70382-3

2. Балахнин П.В. Рентгенохирургические методы лечения неотложных состояний в онкологии. *Практическая онкология.* 2015; 16(4): 140-156.

Balakhnin PV. Interventional radiology in the treatment of oncologic emergencies. *Practical Oncology.* 2015; 16(4): 140-156 [In Russ].

3. Hur S, Kim J, Ratnam L, Itkin M. Lymphatic Intervention, the Frontline of Modern Lymphatic Medicine: Part I. History, Anatomy, Physiology, and Diagnostic Imaging of the Lymphatic System. *Korean J Radiol.* 2023; 24(2): 95-108.
https://doi.org/10.3348/kjr.2022.0688

4. Hur S, Kim J, Ratnam L, Itkin M. Lymphatic Intervention, the Frontline of Modern Lymphatic Medicine: Part II. Classification and Treatment of the Lymphatic Disorders. *Korean J Radiol.* 2023; 24(2): 109-132.
https://doi.org/10.3348/kjr.2022.0689

5. Hsu MC, Itkin M. Lymphatic anatomy. *Techniques in vascular and interventional radiology.* 2016; 19(4): 247-254.
http://doi.org/10.1053/j.tvir.2016.10.003

6. Inoue M, Nakatsuka S, Yashiro H, et al. Lymphatic Intervention for Various Types of Lymphorrhea: Access and Treatment. *Radiographics*. 2016; 36(7): 2199-2211.
http://doi.org/10.1148/rg.2016160053

7. Rajebi MR, Chaudry G, Padua HM, et al. Intranodal lymphangiography: Feasibility and preliminary experience in children. *J Vasc Interv Radiol.* 2011; 22(9): 1300-1305.
http://doi.org/10.1016/j.jvir.2011.05.003

8. Kinmonth JB. Lymphangiography in man; a method of outlining lymphatic trunks at operation. *Clin Sci.* 1952; 11(1): 13-20.

9. Itkin M, Nadolski GJ. Modern Techniques of Lymphangiography and Interventions: Current Status and Future Development. *Cardiovasc Intervent Radiol.* 2018; 41(3): 366-376.
http://doi.org/10.1007/s00270-017-1863-2

10. Nadolski GJ, Chauhan NR, Itkin M. Lymphangiography and Lymphatic Embolization for the Treatment of Refractory Chylous Ascites. *Cardiovasc Intervent Radiol.* 2018; 41(3): 415-423.
http://doi.org/10.1007/s00270-017-1856-1

11. Itou C, Koizumi J, Myojin K, et al. A case of refractory chylous ascites after nephrectomy successfully treated with percutaneous obliteration using adhesive glue. *Jpn J Radiol.* 2013; 31(1): 71-74.
http://doi.org/10.1007/s11604-012-0146-8

12. Ching KC, Santos E, McCluskey K, Jeyabalan G. CT-guided injection of N-butyl cyanoacrylate glue for treatment of chylous leak after aorto-mesenteric bypass. *Cardiovasc Intervent Radiol.* 2014; 37(4): 1103-1106.
http://doi.org/10.1007/s00270-013-0811-z

13. Балахнин П.В., Багненко С.С., Беляев А.М. Плоскодетекторная компьютерная томография в интервенционной радиологии: Предпосылки появления и история создания. *Медицина высоких технологий.* 2024; 2(1): 12-34.

Balakhnin PV, Bagnenko SS, Belyaev AM. Flat-detector computed tomography in interventional radiology: Background and history of creation. *High-tech medicine.* 2024; 2(1): 12-34 [In Russ].

14. Балахнин П.В., Беляев А.М., Багненко С.С. и др. Технологии плоскодетекторной компьютерной томографии в интервенционной онкологии: Диагностика, стадирование и лечение гепатоцеллюлярного рака. *Медицина высоких технологий.* 2023; 1(1): 6-25.

Balakhnin PV, Belyaev AM, Bagnenko SS, et al. Flat-detector computed tomography technologies in interventional oncology: Diagnosis, staging and treatment of hepatocellular carcinoma. *High-tech medicine.* 2023; 1(1): 6-25 [In Russ].

15. Ierardi AM, Pappalardo V, Liu X, et al. Usefulness of CBCT and guidance software for percutaneous embolization of a lymphatic leakage after thyroidectomy for cancer. *Gland Surg.* 2016; 5(6): 633-638.
http://doi.org/10.21037/gs.2016.12.13

16. Yildirim IO, Pişkin T, Duman E, et al. A Novel Technique in the Treatment of Lymphoceles After Renal Transplantation: C-Arm Cone Beam CT-Guided Percutaneous Embolization of Lymphatic Leakage After Lymphangiography. *Transplantation.* 2018; 102(11): 1955-1960.
http://doi.org/10.1097/TP.0000000000002268

17. Woerner A, Shin DS, Chick JFB, et al. Endolymphatic exclusion for the treatment of pediatric chylous ascites secondary to neuroblastoma resection: Report of two cases. *Radiol Case Rep.* 2020; 15(7): 1044-1049.
http://doi.org/10.1016/j.radcr.2020.04.060

ИНФОРМАЦИЯ ОБ АВТОРАХ:

БАЛАХНИН ПАВЕЛ ВАСИЛЬЕВИЧ - [**ORCID:** 0000-0002-3042-6729]
к.м.н., старший научный сотрудник научного отделения
диагностической и интервенционной радиологии,
врач по рентгенэндоваскулярным диагностике и лечению,
заведующий ОРХМДиЛ,
ФГБУ «НМИЦ онкологии им. Н.Н. Петрова» МЗ РФ,
197758 Российская Федерация, г. Санкт-Петербург,
пос. Песочный, ул. Ленинградская, 68;

БАГНЕНКО СЕРГЕЙ СЕРГЕЕВИЧ - [**ORCID:** 0000-0002-4131-6293]
д.м.н., заведующий научным отделением
диагностической и интервенционной радиологии,
заместитель директора,
ФГБУ «НМИЦ онкологии им. Н.Н. Петрова» МЗ РФ,
197758 Российская Федерация, г. Санкт-Петербург,
пос. Песочный, ул. Ленинградская, 68;

БУРОВИК ИЛЬЯ АЛЕКСАНДРОВИЧ - [**ORCID:** 0000-0002-4714-1228]
к.м.н., старший научный сотрудник научного отделения
диагностической и интервенционной радиологии,
заведующий отделением лучевой диагностики,
ФГБУ «НМИЦ онкологии им. Н.Н. Петрова» МЗ РФ,
197758 Российская Федерация, г. Санкт-Петербург,
пос. Песочный, ул. Ленинградская, 68;

НОСОВ АЛЕКСАНДР КОНСТАНТИНОВИЧ - [**ORCID:** 0000-0003-3850-7109]
д.м.н., врач-онколог, член Правления РООУ,
старший научный сотрудник,
заведующий хирургическим отделением онкоурологии,
ФГБУ «НМИЦ онкологии им. Н.Н. Петрова» МЗ РФ,
197758 Российская Федерация, г. Санкт-Петербург,
пос. Песочный, ул. Ленинградская, 68;

МАЛЬКЕВИЧ ВАСИЛИЙ ИГОРЕВИЧ - [**ORCID:** 0000-0002-1082-6071]
врач по рентгенэндоваскулярным диагностике и лечению ОРХМДиЛ,
ФГБУ «НМИЦ онкологии им. Н.Н. Петрова» МЗ РФ,
197758 Российская Федерация, г. Санкт-Петербург,
пос. Песочный, ул. Ленинградская, 68;

ШМЕЛЕВ АЛЕКСЕЙ СТАНИСЛАВОВИЧ - [**ORCID:** 0000-0002-1610-8820]
врач по рентгенэндоваскулярным диагностике и лечению ОРХМДиЛ,
ФГБУ «НМИЦ онкологии им. Н.Н. Петрова» МЗ РФ,
197758 Российская Федерация, г. Санкт-Петербург,
пос. Песочный, ул. Ленинградская, 68;

МАМИЖЕВ ЭЛЬДАР МУХАМЕДОВИЧ - [**ORCID:** 0000-0001-6883-777X]
к.м.н., врач-онколог хирургического отделения онкоурологии,
ФГБУ «НМИЦ онкологии им. Н.Н. Петрова» МЗ РФ,
197758 Российская Федерация, г. Санкт-Петербург,
пос. Песочный, ул. Ленинградская, 68;

ЩЕКУТЕЕВ НИКИТА АНДРЕЕВИЧ - [**ORCID:** 0000-0001-9625-3907]
врач-онколог хирургического отделения онкоурологии,
ФГБУ «НМИЦ онкологии им. Н.Н. Петрова» МЗ РФ,
197758 Российская Федерация, г. Санкт-Петербург,
пос. Песочный, ул. Ленинградская, 68.

Конфликт интересов, информация о клинической базе и финансировании

Авторы заявляют об отсутствии конфликта интересов.
Исследование проведено без спонсорской поддержки. Соблюдение прав пациентов и правил биоэтики: Все пациенты подписали информированное согласие на участие в исследовании.