ЭНДОВАСКУЛЯРНОЕ ЛЕЧЕНИЕ МНОЖЕСТВЕННОЙ АРТЕРИОВЕНОЗНОЙ МАЛЬФОРМАЦИИ

(ОБЗОР ЛИТЕРАТУРЫ И КЛИНИЧЕСКОЕ НАБЛЮДЕНИЕ)

3.1.1 - Рентгенэндоваскулярная хирургия (медицинские науки)
3.1.10 - Нейрохирургия (медицинские науки)
3.1.25 - Лучевая диагностика (медицинские науки)

***Назарбеков А.Н., Улитин А.Ю., Раджабов С.Д., Рожченко Л.В., Иванов А.А., Мамонов Н.А., Солтанов С.Х., Петров А.Е.**

Российский научно-исследовательский нейрохирургический институт имени профессора А.Л. Поленова - филиал ФГБУ «Национальный медицинский исследовательский центр имени В.А. Алмазова» МЗ РФ

КЛЮЧЕВЫЕ СЛОВА:

- множественные артериовенозные мальформации
- эмболизация артериовенозной мальформации
- АВМ-ассоциированные аневризмы
- кардиоплегия

АННОТАЦИЯ:

Введение: субтенториальные и супратенториальные билатеральные множественные артериовенозные мальформации (АВМ) головного мозга являются крайне редкой патологией. Мы представляем уникальный случай успешного радикального внутрисосудистого трехэтапного лечения пациента с множественными билатеральными АВМ супра- и субтенториальной локализации (левой височной доли, червя и правой гемисферы мозжечка) в сочетании с потоковой дистальной фузиформной аневризмой правой задней нижней мозжечковой артерии (ЗНМА).

Цель: изучить частоту встречаемости, особенности типа клинического течения, ангиоархитектоники и лечения церебральных множественных артериовенозных мальформаций на основании анализа мировой литературы.

Клиническое наблюдение: пациент мужского пола, 48 лет. Клиническая манифестация в 2011 г. (в возрасте 36 лет) в виде внутримозгового кровоизлияние (в области червя мозжечка), верифицированного на КТ и МРТ. В тот период времени источник кровоизлияния не был выявлен, и пациент получал консервативное лечение. В 2022 году после проведенной МР-ангиографии (обнаружены признаки церебральной аневризмы), выполнена селективная церебральная ангиография, с помощью которой выявлены множественные билатеральные АВМ супра- и субтенториальной локализации (левой височной доли, червя и правой гемисферы мозжечка) в сочетании с потоковой дистальной фузиформной аневризмой P4-P5 сегментов правой задней нижней мозжечковой артерии. Обе АВМ по классификации Spetzler-Martin относились к II градации. За 3 этапа эмболизации неадгезивными композициями (Squid 12,18 (Balt, Montmorency, France)) все АВМ были радикально выключены из кровотока, а дистальная потоковая АВМ-ассоциированная аневризма правой ЗНМА редуцировалась. Использовались как трансартериальный, так и трансвенозный подходы. Для снижения потока и контроля рефлюкса и преждевремнного распространения эмболизата в венозную систему применялись аденозин индуцированная кардиоплегия и «pressure cooking» техника. На контрольных нейровизуалиционных исследованиях (церебральная ангиография через 3 месяца, МРТ через 1 и 3 месяца) было подтверждено тотальное выключение обеих АВМ и редукция потоковой анверизмы правой ЗНМА. mRS через 3 месяца 0 баллов.

Результаты: в обзоре литературы были проанализированы данные 39 случаев множественных АВМ головного мозга. Из них в 6 случаях (15,4%) наблюдалось сочетание супра- и субтенториальных множественных АВМ. Случаи были равномерно распределены по полу (3:3) и варьировали по возрасту пациентов от 18 месяцев до 63 лет. Односторонние и двусторонние случаи были представлены в равной степени (3:3). В четырех случаях клиническое течение было геморрагическим, в двух торпидным. АВМ располагались в различных областях, включая средний мозг (по 3 случая), лобную долю (по 3 случая), мозжечок (по 3 случая), теменную долю (1 случай), мост (1 случай) и затылочную долю (по 2 случая). Варианты лечения были следующими: наблюдение в одном случае, частичная эмболизация с наблюдением три случая, микрохирургическое полное иссечение с интервалом - 1,5 месяца в одном случае и частичное микрохирургическое иссечение с наблюдением в одном случае. По шкале mRs в одном случае 6 баллов (один случай оценивали на 11 сутки), в другом - на 1 балл, а в двух случаях изменений не было (0 баллов). В оставшихся двух случаях оценка по шкале mRs не указана.

Заключение: приведен уникальный клинический случай ранее не описанного радикального эндоваскулярного лечение множественных билатеральных супра- и субтенториальных АВМ. Данный пример указывает на то, что комбинация современных технологических приемов и оптимальная стратегия последовательной эндоваскулярной эмболизации неадгезивными композициями может является эффективным и безопасным методом лечения сложных множественных АВМ, приводящим к благоприятным клиническим результатам.

Для цитирования. *Назарбеков А.Н., Улитин А.Ю., Раджабов С.Д., Рожченко Л.В., Иванов А.А., Мамонов Н.А., Солтанов С.Х., Петров А.Е. «ЭНДОВАСКУЛЯРНОЕ ЛЕЧЕНИЕ МНОЖЕСТВЕННОЙ АРТЕРИОВЕНОЗНОЙ МАЛЬФОРМАЦИИ (ОБЗОР ЛИТЕРАТУРЫ И КЛИНИЧЕСКОЕ НАБЛЮДЕНИЕ)». Ж. ДИАГНОСТИЧЕСКАЯ И ИНТЕРВЕНЦИОННАЯ РАДИОЛОГИЯ. 2024; 18(2): 55–67.*

***Адрес для корреспонденции (Correspondence to):** Назарбеков Азамат Назарбекович (Nazarbekov Azamat N.), e-mail: md.azamat.neurosurgeon@gmail.com*

Статья поступила в редакцию в мае 2024 года.

ENDOVASCULAR TREATMENT OF MULTIPLE ARTERIOVENOUS MALFORMATION
(LITERATURE REVIEW AND CASE REPORT)

***Nazarbekov A.N., Ulitin A.Yu., Radzhabov S.D., Rozhchenko L.V., Ivanov A.A., Mamonov N.A., Soltanov S.Kh., Petrov A.E.**

Professor A.L. Polenov Russian Neurosurgical Research Institute - branch of the Almazov National Medical Research Center of the Ministry of Health of the Russian Federation
Chair of Neurosurgery, Institute of Medical Education (IME)

KEY-WORDS:

- multiple arteriovenous malformations
- arteriovenous malformation embolisation
- AVM-associated aneurysms
- cardioplegia

ABSTRACT:
Introduction: subtentorial and supratentorial bilateral multiple arteriovenous malformations (AVMs) of the brain are extremely rare pathologies. We present a unique case of successful radical three-stage endovascular treatment of patient with multiple bilateral AVMs of supra- and subtentorial localization (left temporal lobe, cerebellar vermis, and right cerebellar hemisphere) combined with a flow-related distal fusiform aneurysm of the right posterior inferior cerebellar artery (PICA).
Aim: was to study the incidence, clinical course, angioarchitectonics, and treatment of cerebral multiple arteriovenous malformations on the basis of analysis of world literature.
Case report: male, 48 years old. Clinical manifestation in 2011 (at the age of 36 years) as an intracerebral hemorrhage (in the area of the cerebellar vermis), verified by CT and MRI. At that time, the source of the hemorrhage was not identified, and patient was treated conservatively. In 2022, after MR angiography (signs of cerebral aneurysm were detected), selective cerebral angiography was performed, which revealed multiple bilateral AVMs of supra- and subtentorial localization (left temporal lobe, cerebellar vermis, and right cerebellar hemisphere) combined with a flow-related distal fusiform aneurysm of the P4-P5 segments of the right posterior inferior cerebellar artery (PICA). Both AVMs were graded II according to the Spetzler-Martin classification. During 3 stages of embolization with non-adhesive compositions (Squid 12, 18), all AVMs were radically switched off from blood flow, and the distal flow AVM-associated aneurysm of the right PICA was reduced. Both transarterial and transvenous approaches were used. Adenosine-induced cardioplegia and the «pressure cooking» technique were used to reduce flow and control reflux and premature spread of embolic agent into venous system.
Control neuroimaging studies (cerebral angiography after 3 months, MRI after 1 and 3 months) confirmed total occlusion of both AVMs and reduction of flow-related aneurysm of the right PICA. mRS after 3 months: 0 points.
Results: data of 39 cases of multiple brain AVMs were analyzed in the literature review. Of these, a combination of supra- and subtentorial multiple AVMs was observed in 6 cases (15.4%). These cases were evenly distributed by sex (3:3) and ranged in patient age from 18 months to 63 years. Unilateral and bilateral cases were equally represented (3:3). The clinical course was hemorrhagic in four cases and torpid in two cases. AVMs were located in different regions including the midbrain (3 cases each), frontal lobe (3 cases each), cerebellum (3 cases each), parietal lobe (1 case), pons (1 case), and occipital lobe (2 cases each). Treatment options were as follows: observation in one case, partial embolization with observation in three cases, microsurgical total excision with an interval of 1.5 months in one case, and partial microsurgical excision with observation in one case. On the mRs scale, one case scored 6 points (one case was evaluated at 11 days), one case scored 1 point, and two cases showed no change (0 points). In the remaining two cases, the mRs score was not indicated.
Conclusion: we present a unique clinical case of previously undescribed radical endovascular treatment of multiple bilateral supra- and subtentorial AVMs. This case indicates that the combination of modern technological techniques and optimal strategy of sequential endovascular embolization with non-adhesive compositions can be an effective and safe method of treatment of complex multiple AVMs leading to favorable clinical results.

Введение

Артериовенозная мальформация (АВМ) головного мозга является редкой сосудистой патологией, частота встречаемости которой составляет 1,1-1,4 случаев на 100 тыс. населения в год [1-2]. Согласно определению Ю.В. Пилипенко и соавт., множественные АВМ головного мозга это два или более четко очерченных клубка патологических сосудов, имеющих (по данным ангиографии) различные питающие артерии и различные дренажные вены [3]. По данным литературных источников 80х годов среди всех больных с церебральными АВМ множественные АВМ встречались 3-4% случаев [4-5], однако современные данные указывают более низкую частоту 0,9-1,1% [6].

Пилипенко Ю.В. и соавт. [3], при описании своей серии пациентов, отметили частоту встречаемости 0,15%. При этом частота встречаемости множествен-

ных церебральных АВМ выше среди детей, а также среди взрослых в молодом возрасте [6-8]. С момента первого описания Zellem R.T. и соавт. [9] по настоящий момент в англоязычной литературе мы нашли описание 39 случаев множественных АВМ головного мозга [3,5-22]. Сочетание супра- и субтенториальных множественных АВМ было отмечено в 15,4% (6 из 39) случаях. Частота встречаемости сочетающихся с АВМ аневризм колеблется в различных исследованиях от 2,3% до 58% [23-24]. Частота кровоизлияний из множественных АВМ составляет 71,4% [3].

Случаев тотальной эндоваскулярной эмболизации множественных АВМ до настоящего времени описано не было. Мы приводим уникальное наблюдение радикальной трехэтапной эмболизации множественных церебральных АВМ в сочетании с потоковой аневризмой.

Клиническое наблюдение

Пациент А., 48 лет, поступил в плановый нейрохирургический стационар с жалобами на головные боли и шаткость при ходьбе. Из анамнеза известно, что в декабре 2011 года пациент с остро развившейся головной болью, выраженным головокружением и тошнотой был экстренно госпитализирован в стационар по месту жительства.

По данным МРТ и КТ головного мозга (01.12.2011 г.) выявлены признаки острой внутримозговой гематомы в черве мозжечка **(рис. 1)**. Пациент получал консервативное лечение с положительной динамикой в виде регресса общемозговой симптоматики. В 2012 году было выполнено КТ-ангиография головного мозга, по данным которой наличие аневризм и АВМ не выявлено. В дальнейшем пациент плановые обследования не проходил, у специалистов не наблюдался. В феврале 2022 г. в связи с возникновением шаткости при ходьбе самостоятельно выполнил МР-ангиографию головного мозга (11.02.2022 г.), по данным которой была выявлена фузиформная аневризма дистальных отделов правой ЗНМА.

16.03.2022г. была выполнена селективная церебральная ангиография и выявлены множественные церебральные АВМ: левой височной доли с афферентами из двух М3 сегментов левой средней мозговой артерии (СМА) и эфферентами в среднюю треть верхнего сагиттального синуса (ВСС) через верхнюю анастомотическую вену Тролляра и в левый поперечный синус через анастомотическую вену Лаббе, червя и правой гемисферы мозжечка с афферентами из правых ЗНМА, передней нижней мозжечковой артерии (ПНМА) и верхней мозжечковой артерии (ВМА) и эфферентом в затылочный синус. Также на афференте правой ЗНМА выявлена дистальная АВМ-ассоциированная фузиформная аневризма **(рис. 2)**.

Принято решение о раздельной этапной эмболизации двух АВМ. В связи с локализацией кровоизлияние в ЗЧЯ субтенториальная мальформация была расценена как имеющая высокий риск повторного разрыва. Дополнительным фактором оценки риска повторного кровоизлияния у пациента стали данные исследования факторов ангиогенеза до операции - высокий уровень MMP9-966 нг/мл. (уровень этого фактора в крови у здоровых добровольцев составил 439 нг/мл.). Превышение уровня MMP9 выше, чем в два раза свидетельствует о перенесенном кровоизлиянии и высоком риске его рецидива. При этом уровеньVEGF был низким - 150 пг/мл. (уровень этого фактора в крови у здоровых добровольцев составил 279 пг/мл.), что свидетельствует о сниженной потенции к росту данной АВМ и низком риске рецидивирования на фоне лечения. Оценен уровень PDGF-BB до операции который был втрое ниже уровня контрольных значений 1360 пг/мл. (уровень этого фактора в крови у здоровых добровольцев составил 3580 нг/мл.), что свидетельствует о выраженных дефектах сосудистой стенки АВМ (неполноценности покрытия гладкомышечными клетками и перицитами) и наличия высокопотокового глубинного дренирования АВМ. Исходя из этого, в качестве первого этапа была избрана тотальная эмболизация АВМ мозжечка.

Рис. 1. *МРТ 2011 года.*
а - МРТ фронтальный срез Т2-режим. Гематома червья мозжечка;
б - МРТ аксиальный срез Т1-режим. Гематома червья мозжечка;
в - МРТ сагиттальный срез Т1-режим. без контрастирования. Гематома червя мозжечка;
г - МРТ (МРА 3D-TOF) и гематома червя мозжечка.

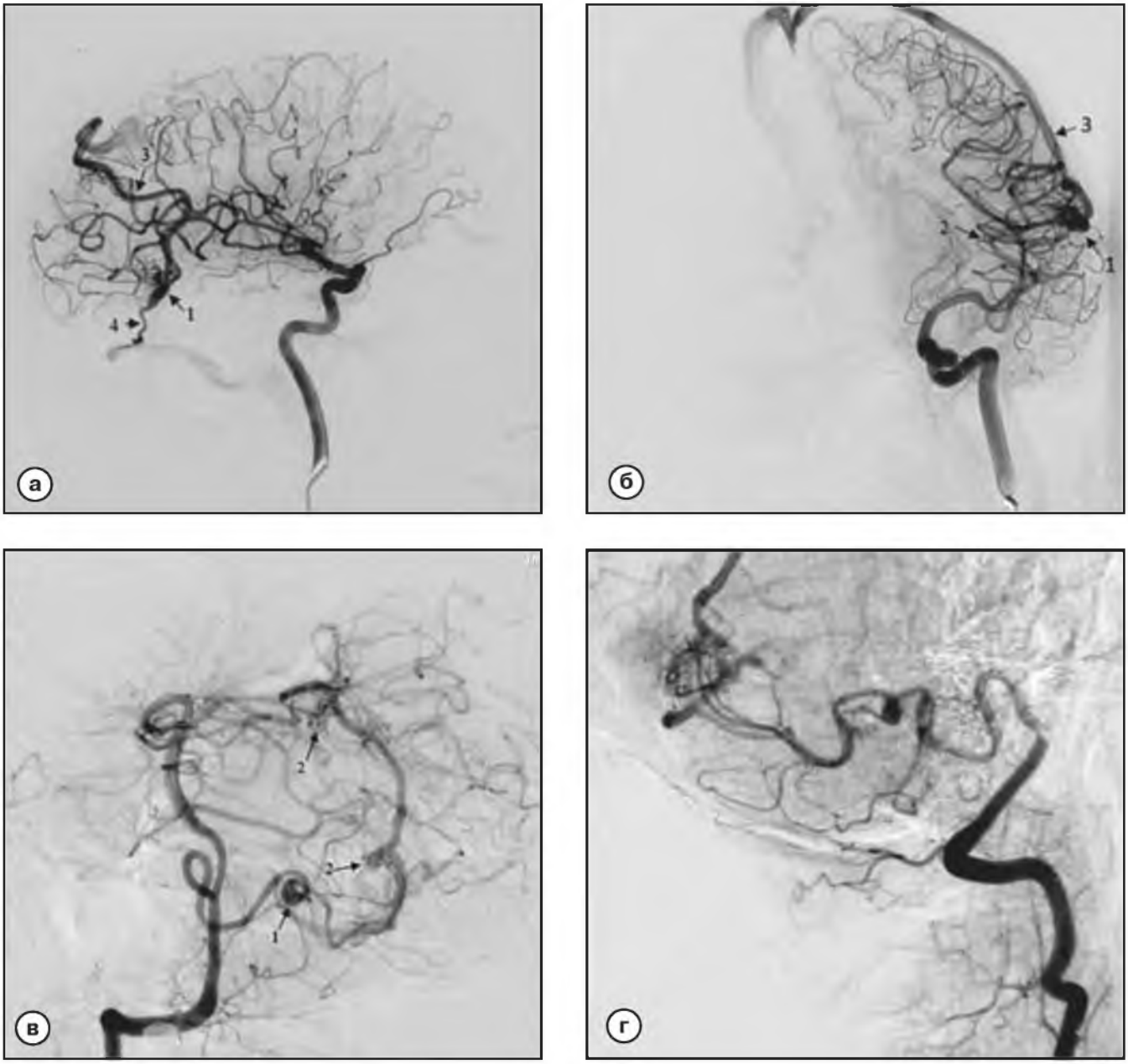

Рис. 2. *Субтракционная ангиография картоидного бассейна слева (а,б) и вертебро-базилярного бассейна (в,г).*
а - боковая проекция;
б- прямая проекция. Артериовенозная мальформация левой височной доли, Spetzler-Martin II (стрелка 1). Афферент из М2-М3 лСМА (стрелка 2). Афферент, дренирующий в ВСС через вену Троляра (стрелка 3). Афферент, дренирующий в левый поперечный синус через вену Лаббе (стрелка 4);
в - косая проекция в бассейне правой позвоночной артерии (ПА) выявлена АВМ червя и правой гемисферы мозжечка (стрелка 2), заполняющаяся из пВМА, пПНМА и пЗНМА, а также фузиформная аневризма на афференте АВМ из правой ЗНМА (стрелка 1);
г - боковая проекция 1-потоковая аневризма пЗНМА, 2-АВМ червя и правой гемисферы мозжечка.

Операция 1: 28.03.2022 г. первым этапом произведена трансартериальная эндоваскулярная частичная эмболизация АВМ червя и правой гемисферы мозжечка через афферент из правой ВМА неадгезивной композицией SQUID 12 – 1 мл **(рис. 3)**. В послеоперационном периоде у пациента отмечался неврологический дефицит в виде дизграфии и дизартрии (регресс в течение 1.5 месяцев). mRs - 1 баллов, который развился вследствие постэмболизационной ишемии мозжечка. Через сутки после операции был оценен уровень MMP9, который вырос до 1015 нг/мл., при этом уровеньVEGF оставался низким 171,5 пг/мл., что также характерно для

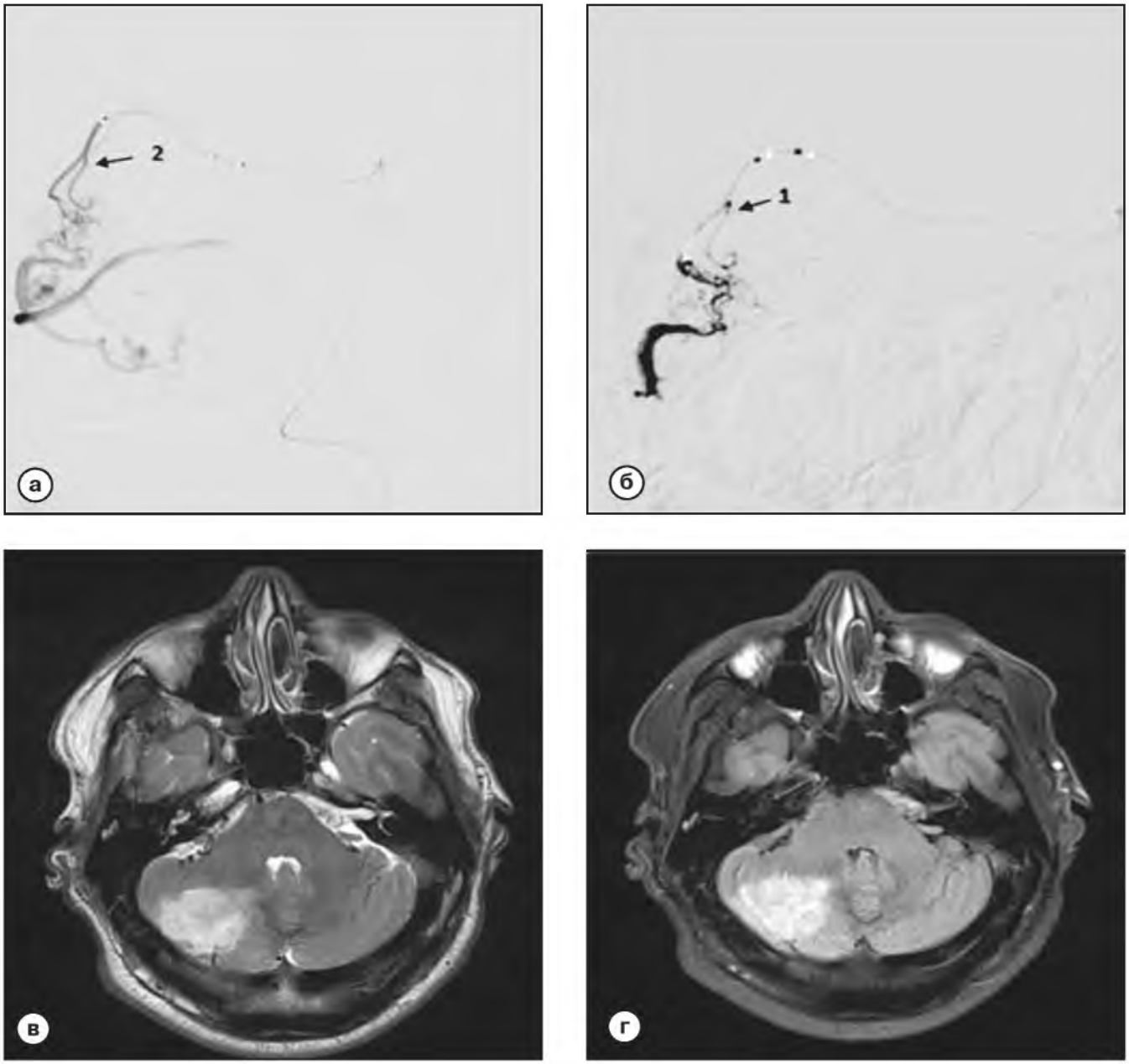

Рис. 3. *Этапы и результаты парциальной эмболизации АВМ червя и правой гемисферы мозжечка.*
а - субтракционная суперселективная микроангиография с микрокатетером Sonic 1.45F через афферент А - АВМ червя и правой гемисферы мозжечка, афферент от пВМА (стрелка 2);
б - парциальная эмболизация АВМ через афферент от пВМА SQUID-12 (стрелка 1);
МРТ ГМ демонстрирующее постэмболизационную ишемию правой гемисферы мозжечка;
в - аксиальная проекция режим Т1;
г - аксиальная проекция режим Т2.

ишемических осложнений после эмболизации, Уровень PDGF-BB незначительно повысился до 1949 пг/мл., что является характерным для частичной эмболизации с сохранением контакта с кровью рецепторов к этому фактору роста, максимально сосредоточенных в прелиминарных вен Через 7 месяцев был выполнен второй этап эмболизации (19.10.2022 г.).

Операция 2: тотальная трансартериальная эмболизация АВМ червя и правой гемисферы мозжечка через афферент от пЗНМА неадгезивной композицией Squid 18 - 2,5мл. После тотальной эмболизации на контрольной ангиографии субтенториальная АВМ не заполняется, на столе выполнено контрольное XperCT, осложнений не отмечено. Согласно внутреннему протоколу клиники, эмболизация проводилась под общей эндотрахеальной анестезией, после операции пациент, не пробуж-

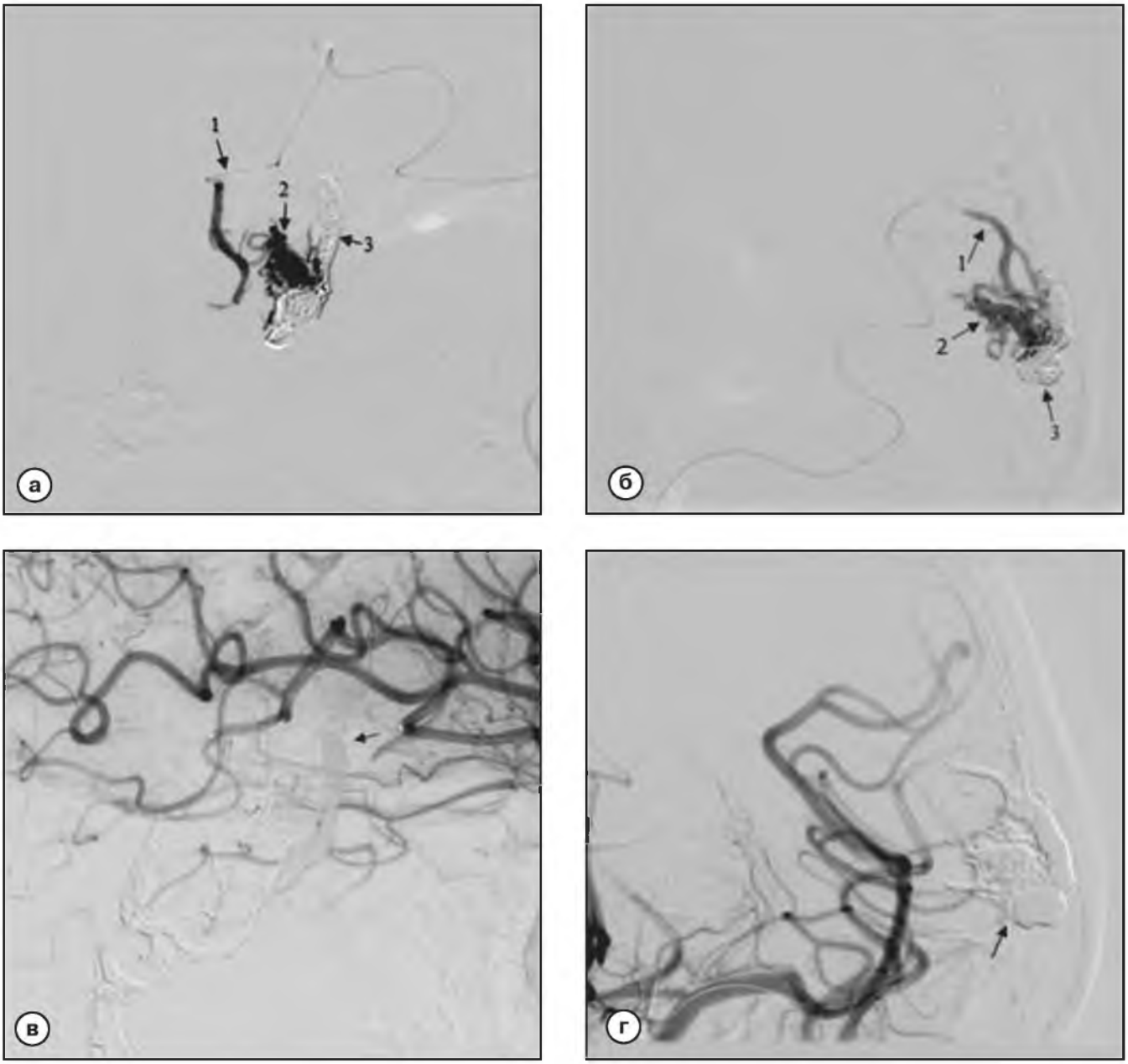

Рис. 4. *Субтракционная ангиография.*
а - боковая проекция;
б - Прямая проекция. Процесс трансартериальной (стрелка 1) эмболизации АВМ. Заполнение тело АВМ (стрелка 2). На фоне образованной пробки за счет микроспиралей (стрелка 3) в начальном отделе вены Лаббе предотвращена миграция SQUID 18 в правый поперечный синус. Контрольная ангиография на рабочей позиции в бипланове ангиографе. АВМ тотально эмболизирована. Стрелкой указана ранее заполнявшаяся АВМ;
в - боковая проекция;
г - прямая проекция.

даясь, доставлен в отделение нейрореанимации, где в течении 20 часов продолжалась общая седация. Проводился контроль управляемой артериальной нормотензии, с целью создания оптимальных условий для перераспределения и адаптации аутогемоциркуляции церебрального кровотока. Контрольные КТ головного мозга выполнялись через 4 и 20 часов после операции, по их данным признаков САК и гематом не было выявлено. На контрольной церебральной ангиографии через 20 часов субтенториальная АВМ не контрастировалась. После контрольных обследований через 20 часов после операции пациент пробужден и экстубирован. Неврологического дефицита не наблюдалось. mRs 0. Через 4 месяца проведен третий этап лечения - тоталь-

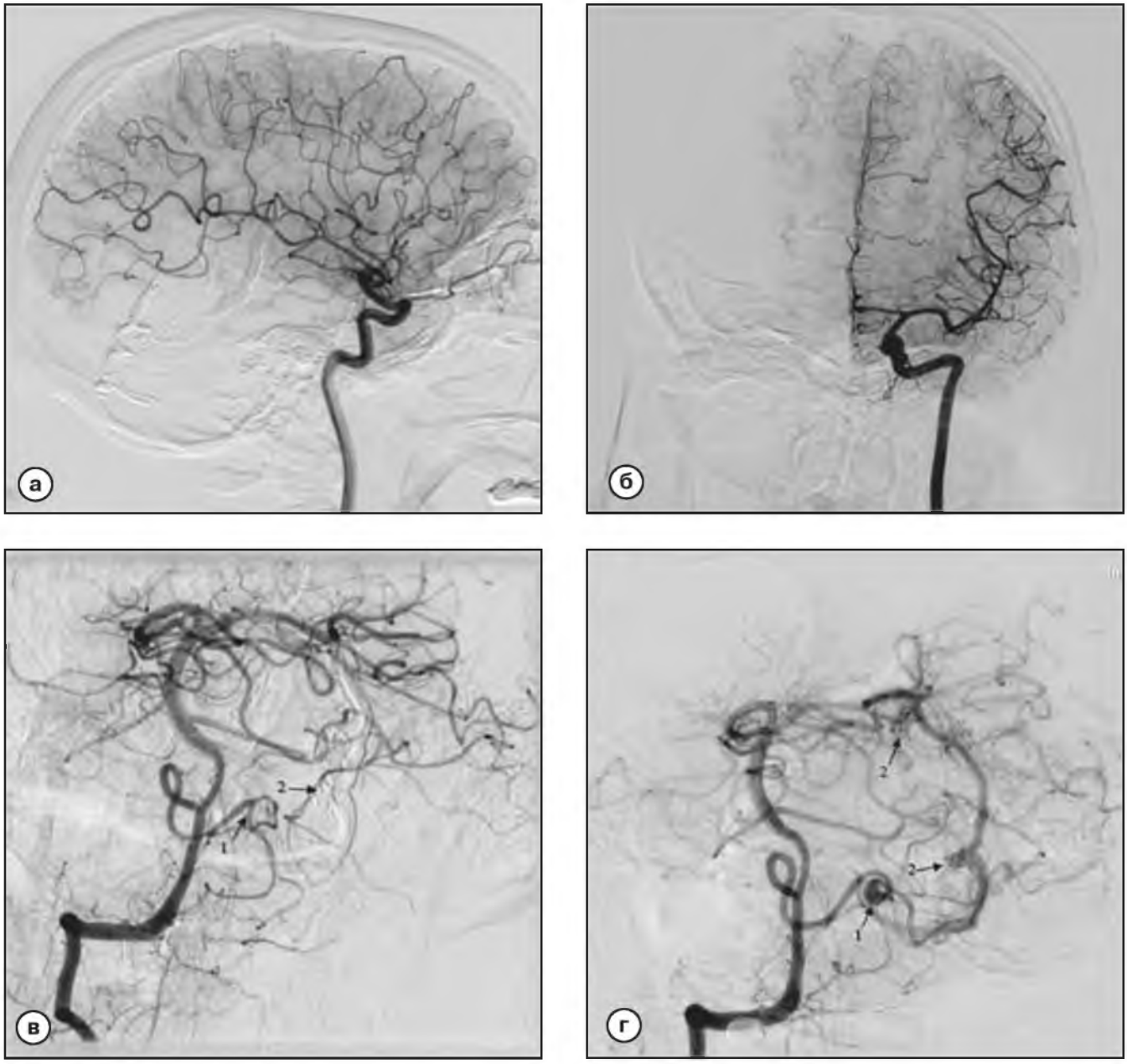

Рис. 5. *Субтракционная ангиография картоидного бассейна слева (а,б) через 3 месяца и вертебро-базилярного бассейна (в,г) - через 7 месяцев.*
а - боковая проекция;
б - прямая проекция. Данных за заполнение супратенториальной АВМ левой височной доли нет;
в - Косая проекция. АВМ червя и правой гемисферы мозжечка не заполняется (стрелка 2) и фузиформная потоковая аневризма пЗНМА редуцирована (стрелка 1);
г - Косая проекция: фузиформная потоковая аневризма пЗНМА (стрелка 1), АВМ червя и правой гемисферы мозжечка не заполняется (стрелка 2).

ная эмболизации АВМ левой височной доли (II градации по Спецлер-Мартин).

Операция 3: комбинированная трансартериально-трансвенозная эмболизация АВМ левой височной доли SQUID18 (Balt, Montmorency, France) - 4,5 мл. Использовалась методика остановки потока крови аденозин-индуцированной кардиоплегии (13 секунд).

Особенности операции: афферент М3 сегмента левой СМА (височная ветвь) был катетеризирован микрокатетером Sonic 1,5 F 45 (Balt, Montmorency, France). На микроангиографии венозный дренаж осуществляется преимущественно через левую анастомотическую вену Троляра в среднюю треть ВСС, а также через левую анастомотическую вену Лаббе в левый попереч-

ный синус. Был осуществлен венозный доступ путем пункции левой яремной вены. Гайд-катетер установлен в среднюю треть ВСС.

Микрокатетер Sonic 1,5 45 F был позиционирован в вену Троляра слева до АВМ. На микровенографии выявлен значительный сброс контраста в левый поперечный синус через левую нижнюю анастомотическую вену Лаббе. Было принято решение о создании «пробки» из микроспиралей (трансвенозный вариант техники «pressure coocker»). Начальная часть данной вены Лаббе катетеризировалась микрокатетром Headway 17 (Microvention) через вену Троляра до стыка АВМ. Была сформирована пробка из 4-х микроспиралей. На ангиографии был замечен сброс контраста в ВСС через левую вену Троляра. Было принято решение о трансартериальном введении SQUID-18 (Balt, Montmorency, France) на фоне остановки потока (аденозин-индуцированной кардиоплегей) из-за высокого риска миграции эмболизата в венозную систему с последующим развитием гемодинамического дисбаланса. Внутривенно через периферический венозный катетер было введено 3 мкг аденозина. На 4-ой секунде началась брадикардия, инициировано введение эмболизата. На 6-ой секунде наступила асистолия длительностью 13 секунд, за этот период через трансартериальный микрокататер была достигнута эмболизация высокопотоковой фистулы и тела АВМ с данным афферентом **(рис. 4)**. Через трансартериальный микрокатетер были введены 3 ml SQUID-18 (Balt, Montmorency, France). Сердечный ритм полностью восстановлен в течение 45 секунд от момента начала брадикардии. Так как большинство неоангиогенетических факторов роста находятся в начальной части венозных дренажей, принято решение о доэмболизации и герметизации АВМ через вену. Эфферентную часть АВМ удалось доэмболизировать путем введения 1,5 ml SQUID-18 (Balt, Montmorency, France) через заранее установленный в левую вену Троляра микрокатетр Sonic 1,5 F 45 (Balt, Montmorency, France). На контрольной ангиографии АВМ не контрастируется. По данным XR CT на операционном столе данных за САК обнаружено не было. После операции пациент проходил наблюдение, согласно внутреннему протоколу клиники (мониторинг и ведение пациентов после тотальной эмболизации), описанному ранее. Через 20 часов после операции пациент пробужден, наблюдалась дезориентация во времени (в виде ретроградной амнезии) и в пространстве. Через сутки после операции был оценен уровень MMP9, который снизился до 662 нг/мл., при этом уровеньVEGF оставался низким (130 пг/мл.), что свидетельствует, по нашим данным, о радикальном выключении АВМ из кровотока. Динамика уровня PDGF-BB (3432 пг/мл.) после операции с повышением его до уровня здоровых добровольцев также свидетельствует о полноценном выключении (с выключением дренирующих вен) АВМ из кровотока. В первые сутки амнезия регрессировала, пациент предъявлял жалобы на интенсивную головную боль. На МРТ головного мозга, проведенной на вторые сутки, были выявлены признаки DMSO - ассоцированного вазогенного отека вокруг эмболизированной АВМ. Описанные клинические проявления сопровождались субфебрильной гипертермией и тошнотой. Пациент в течение 5-дней получал дексаметазона внутримышечно по 8 мг утром и 4 мг днем, а также инфузионную симптоматическую терапию. После регресса клинических проявлений на 7 сутки после операции пациент был выписан под амбулаторное наблюдение невролога mRs 0.

Спустя 1 месяц пациенту был проведен МРТ, на которой увеличились область распространения вазогенного отека. Через 3 месяца (на МРТ головного мозга) вазогенный отек регрессировал. На контрольной ЦАГ **(рис. 5)** множественные АВМ радикально выключены из кровотока, признаков рецидивирования нет, АВМ-ассоциированная аневризма редуцировалась. Пациент физически и когнитивно сохранен, вернулся к трудовой деятельности mRs 0.

Обсуждение

В большинстве ранее опубликованных случаев множественные АВМ были расположены супратенториально и унилатерально, и только у шести пациентов описано сочетание супра- и субтенториальной локализации (3 билатеральные и 3 унилатеральные) АВМ [6,10,19]. В 4 случаях супра- и субтенториальной локализации множественные АВМ манифестировали кровоизлиянием, которое в половине случаев происходило в субтенторaильном пространстве. У троих имело место кровоизлияние, источником которой была одна из АВМ, а в четвертом случае потоковая аневризма. Известно, что среди АВМ, локализованных в ЗЧЯ, потоковые аневризмы, обнаруживаются в 13% случаев [25]. В нашем случае, АВМ локализованы билатерально суб- (справа) и супратенториально (слева), присутствовала потоковая фузиформная аневризма P4-5 сегмента правой ЗНМА. По форме кровоизлияния, можно предположить, что источником субтенториального кровоизлияния являлась АВМ мозжечка.

Многие авторы рассматривали АВМ как врожденные пороки развития сосудистой сети головного мозга. Однако последние статьи о случаях, которые описывают «АВМ de novo», вызвали бурную дискуссию относительно природы данной патологии. Согласно им, АВМ «de novo» являются результатом «второго удара» разного типа: предшествующего внутричерепного кровоизлияния или сосудистой патологии [26]. У некоторых людей ранее был другой тип внутричерепной сосудистой патологии или даже АВМ, расположенная в другом месте, что подчеркивает неоспоримую предрасположенность к такому возникновению [27]. Наличие внутричерепных опухолей с высоким васкулярным

Таблица 1. Множественными супра- и субтенториальную АВМ в англоязычной литературе

№ кейса	Автор	Локализация	Сторона	Тип течения	Методы лечения	Воз-раст	Пол	Исход
1	Robert T. и соавт., 2016 [6]	Средний мозг (П) Лобная доля (Л)	Билатеральная	Геморрагический тип, кровоизлияние из потоковой аневризмы	- Баллон-ассистированная эмболизация потоковой аневризмы в остром периоде. - Консервативная терапия	49	М	Умер через 11 дней mRs6
2		Темяная доля (П) Средний мозг (Л)	Билатеральная	Торпидный тип	- Эндоваскулярная эмболизация - наблюдение	20	М	Наблюдение 35мес. mRs 1
3		- Лобная доля (Л) -Мозжечок (П) -Средний мозг (Л)	Билатеральная	Геморрагический, из одной АВМ	-Эндоваскулярная эмболизация - наблюдение - наблюдение	63	Ж	Наблюдение 4 года. mRs 0
4		- Лобная доля (Л) -Мозжечок (Л)	Унилатеральная	Торпидный	- наблюдение - наблюдение	63	М	1 год mRs?
5	Nakayama Y. и соавт., 1989 [10]	- Мост - Затылочная доля (П)	Унилатеральная	Геморрагический тип, кровоизлияние из одной АВМ	- микрохирургия - наблюдение	37	Ж	mRs ?
6	Tada T. и соавт., (1986) [26]	- Затылочная доля (П) -Мозжечок (П)	Унилатеральная	Геморрагический тип, кровоизлияние из одной АВМ	- микрохирургия - микрохирургия	18 мес	Ж	mRs 0
Итого		-3 Лобная доля -3 Средний мозг -1 Темяная доля -3 Мозжечок -1 Мост -2 Затылочная доля	3:3	-4 Геморрагический тип -2 Торпидный тип	- наблюдение - 3 эндоваскулярная эмболизация + наблюдение - микрохирургия - микрохирургия + наблдение	18 м-63 л	3:3	

компонентом было описано как потенциальный фактор, который может привести к возникновению АВМ [28]. Сообщалось также о более раннем геморрагическом эпизоде [29] и даже травме головы различной степени тяжести как факторах возникновения АВМ de novo [30]. Тем не менее, похоже, что приобретенные АВМ могут развиваться даже в отдалении от места первоначального кровоизлияния.

Один из пациентов в серии Jeffrey R.L. и соавт., имел с гематому левой теменной доли, за которой последовало развитие АВМ в правой теменно-затылочной доли спустя десять лет [31].

Случай, описанный Miyasaka Y. и соавт., у него была правосторонняя теменная гематома за восемь лет до того, как были выявлены три АВМ [22]. Лишь один рос вблизи постгеморрагической кисты, причем один располагался в лобной доле того же полушария, а другой - в левой затылочной доле. После перенесения САК неизвестного происхождения у четырех пациентов появились АВМ «de novo» в различных областях мозга между 2 и 23 годами, после перенесенной травмы [32-35]. В случае, о котором сообщили E.E. Bennet и соавт. при возникновении АВМ мозжечка «de novo» после хирургической резекции гемангиобластомы червя, вероятно, решающую роль в развитии сосудистого поражения сыграли изменившиеся гемодинамические условия, возникшие в результате удаления опухоли [36]. Таким образом верификации множественной АВМ в нашем кейсе спустя 11 лет после перенесенного геморрагического инсульта сформированием гематому червя мозжечка можно предположить, как один из вариантов АВМ de novo. Но у нас нет доказательств что

это на самом деле АВМ de novo, поэтому этот вопрос оставляем открытым для обсуждения.

Благодаря пониманию сложной молекулярной биологии АВМ становится возможным прогнозирование их поведения в процессе лечения и улучшение его результатов [37]. После радикальной эмболизации АВМ, по ангиографическим признакам, но при отсутствии снижения факторов ангиогенеза таких как сосудистого эндотелиального фактора роста (VEGF), ангиопоэтина-2 (ANG-2) и матриксной металлопротеиназы-9 (MMP-9) в сыворотке крови через 24 часа после эндоваскулярной эмболизации с использованием иммуноферментного анализа (Personal Lab, Adaltis, Italy). эмболизации можно говорить о субтотальном выключении АВМ [37].

При выборе тактики лечения большинство авторов, сталкивающихся с множественными АВМ, руководствовались наличием и источником кровоизлияния. Несмотря на наличие кровоизлияние, лечение варьировалось от наблюдения [10] до активных хирургических вмешательств [6,19]. Единственным радикально пролеченным наблюдением с множественными супра- и субтенториальную АВМ, является, случай представленный Tada T. и соавт. [19]. Заболевание манифестировало кровоизлиянием из супратенториальной мальформаций, и пациенту было проведено две микрохирургические операции с интервалом 1,5 месяца.

В публикации Robert T. и соавт. [6], в 3-х случаях супра- и субтенториальных множественных АВМ проводилась частичная эмболизация источников кровоизлияния **(табл. 1)**.

В нашем случае лечение также было начато с эмболизации рвавшейся субтенториальной АВМ - ассоциированной потоковой дистальной аневризмой, имеющей высокий риск повторного разрыва. Накопленные на сегодняшний день технические приемы, такие как аденозин-индуцированной кардиоплегия [38] использование трансвенозного доступа в комбинации с трансартериальными, техникой венозной «pressure coocker» для формирование дистальной пробки, преимущества неадгезивных композиций различной вязкости Squid 12,18 (Balt, Montmorency, France)) [39], позволяют проводить радикальное эндоваскулярное лечение АВМ различной сложности, в том числе, и множественные.

Заключение

Таким образом, приведен уникальный клинический случай ранее не описанного радикального эндоваскулярного лечение множественных билатеральных супра- и субтенторальных АВМ. Данный пример указывает на то, что комбинация современных технологических приемов и оптимальная стратегия последовательной эндоваскулярной эмболизация неадгезивными композициями может является эффективным и безопасным методом лечения сложных множественных АВМ, приводящим к благоприятным клиническим результатам. ■

Список литературы/References

1.Gabriel RA, Kim H, Sidney S, et al. Detection rate of brain arteriovenous malformations in a large, multiethnic, defined population. *Stroke.* 2010; 41(1): 21-26. https://doi.org/10.1161/strokeaha.109.566018

2. Stein KP, Wanke I, Oezkan N, et al. multiple cerebral arterio-venous malformations: impact of multiplicity and hemodynamics on treatment strategies. *Acta Neurochir (Wien).* 2016; 158(12): 2399-2407. https://doi.org/10.1007/s00701-016-2989-8

3. Пилипенко Ю.В., Горожанин В.А., Элиава Ш.Ш. и др. микрохирургическое удаление множественных неразорвавшихся АВМ головного мозга. случай из практики и обзор литературы. *Вопросы нейрохирургии имени Н.Н. Бурденко.* 2020; 84(4): 69-75.

Pilipenko YuV, Gorozhanin VA, Eliava ShSh, et al. Microsurgical resection of multiple unruptured cerebral AVMs. Case report and literature review. *Burdenko's Journal of Neurosurgery.* 2020; 84(4): 69-75 [In Russ]. https://doi.org/10.17116/neiro20208404169

4. Yaşargil MG, Multiple AVMs. In Microneurosurgery. George Thieme Verlag. New York. 1987; 4(IIIA): 165-182, 4(IIIB): 246-443.

5. Willinsky RA, Lasjaunias P, Terbrugge K, et al. Multiple cerebral arteriovenous malformations (AVMs). *Neuroradiology.* 1990; 32(3): 207-210. https://doi.org/10.1007/BF00589113

6. Robert T, Blanc R, Botta D, et al. Management of multiple cerebral arteriovenous malformations in a non-pediatric population. *Acta Neurochir (Wien).* 2016; 158(6): 1019-1025. https://doi.org/10.1007/s00701-016-2785-5

7. Iizuka Y, Rodesch G, Garcia-MR, et al. Multiple cerebral arteriovenous shunts in children: report of 13 cases. *Child's Nervous System.* 1992; 8(8): 437-444. https://doi.org/10.1007/BF00274404

8. Manzato LB, Vanzin JR, Frighetto L, et al. Multiple Cerebral Arteriovenous Malformation: Report of Two Cases and Treatment Strategy. *J Neurol Neurobiol.* 2017; 3(1).

https://doi.org/10.16966/2379-7150.138

9. Zellem RT, Buchheit WA. Multiple Intracranial Arteriovenous Malformations: Case Report. *Neurosurgery.* 1985; 17(1): 88-93.
https://doi.org/10.1227/00006123-198507000-00016

10. Nakayama Y, Tanaka A, Yoshinaga S, et al. Multiple intracerebral arteriovenous malformations: report of two cases. *Neurosurgery.* 1989; 25(2): 281-286.

11. Utsuki S, Kurata A, Miyasaka Y, et al. Multiple Arteriovenous Malformations with Hemorrhage. *Acta Neurochir (Wien).* 2002; 144(1): 97-101.
https://doi.org/10.1007/s701-002-8279-0

12. Hasegawa S, Hamada JI, Morioka M, et al. Multiple cerebral arteriovenous malformations (AVMs) associated with spinal AVM. *Acta Neurochir (Wien).* 1999; 141(3): 315-319.
https://doi.org/10.1007/s007010050303

13. Salcman M, Scholtz H, Numaguchi Y. Multiple intracerebral arteriovenous malformations: report of three cases and review of the literature. *Surg Neurol.* 1992; 38(2): 121-128.
https://doi.org/10.1016/0090-3019(92)90089-6

14. Sunwoo L, Sohn CH, Lee JY, et al. Evaluation of the degree of arteriovenous shunting in intracranial arteriovenous malformations using pseudo-continuous arterial spin labeling magnetic resonance imaging. *Neuroradiology.* 2015; 57(8): 775-782.
https://doi.org/10.1007/s00234-015-1533-5

15. Rigamonti D, Spetzler RF. The association of venous and cavernous malformations. Report of four cases and discussion of the pathophysiological, diagnostic, and therapeutic implications. *Acta Neurochir (Wien).* 1988; 92(1-4): 100-105.
https://doi.org/10.1007/BF01401979

16. Ericson K, Soderman M, Karlsson B, et al. Multiple intracranial arteriovenous malformations: a case report. *Neuroradiology.* 1994; 36(2): 157-159.
https://doi.org/10.1007/BF00588088

17. Kuo Y-H, Santoreneos S, Roos D, et al. Treatment of multiple arteriovenous malformations in pediatric patients with hereditary hemorrhagic telangiectasia and spontaneous hemorrhage. Report of two cases. *J Neurosurg.* 2007; 107(6): 489-494.
https://doi.org/10.3171/PED-07/12/489

18. Yoshimoto T, Kashiwaba T, Houkin K, et al. Spontaneous disappearance of arteriovenous malformation during staged treatment of multiple cerebral arteriovenous malformations - Case report. *Neurol Med Chir (Tokyo).* 1996; 36(11): 812-814.
https://doi.org/10.2176/nmc.36.812

19. Tada T, Sugita K, Kobayashi S, et al. Supra- and infratentorial arteriovenous malformations with an aneurysmal dilatation: a case report. *Neurosurgery.* 1986; 19(5): 831-834.
https://doi.org/10.1227/00006123-198611000-00021

20. Reddy K, West M, McClarty B. Multiple intracerebral arteriovenous malformations. A case report and literature review. *Surg Neurol.* 1987; 27(5): 495-499.
https://doi.org/10.1016/0090-3019(87)90261-8

21. Kohmura E, Taki T, Tanioka T. Multiple intracerebral arteriovenous malformations in deep structure - Case report. *Neurol Med Chir (Tokyo).* 1990; 30(8): 624-627.
https://doi.org/10.2176/nmc.30.624

22. Miyasaka Y, Nakahara K, Takagi H, et al. Development of multiple cerebral arteriovenous malformations documented in an adult by serial angiography. *Case report. J Neurosurg.* 2003; 98(1): 190-193.
https://doi.org/10.3171/jns.2003.98.1.0190

23. Cagnazzo F, Brinjikji W, Lanzino G. Arterial aneurysms associated with arteriovenous malformations of the brain: classification, incidence, risk of hemorrhage, and treatment-a systematic review. *Acta Neurochir (Wien).* 2016; 158(11): 2095-2104.
https://doi.org/10.1007/s00701-016-2957-3

24. Rammos SK, Gardenghi B, Bortolotti C, et al. Aneurysms Associated with Brain Arteriovenous Malformations. *AJNR Am J Neuroradiol.* 2016; 37(11): 1966-1971.
https://doi.org/10.3174/ajnr.A4869

25. Hung AL, Yang W, Jiang B, et al. The Effect of Flow-Related Aneurysms on Hemorrhagic Risk of Intracranial Arteriovenous Malformations. *Neurosurgery.* 2019; 85(4): 466-475.
https://doi.org/10.1093/neuros/nyy360

26. Florian IA, Beni L, Moisoiu V, et al. De Novo Brain AVMs-Hypotheses for Development and a Systematic *Review of Reported Cases. Medicina (Kaunas).* 2021; 57(3).
https://doi.org/10.3390/medicina57030201

27. Torres-Quinones C, Koch MJ, Raymond SB, et al. Left Thalamus Arteriovenous Malformation Secondary to Radiation Therapy of Original Vermian Arteriovenous Malformation: Case Report. *Journal of Stroke and Cerebrovascular Diseases.* 2019; 28(6): 53-59.
https://doi.org/10.1016/j.jstrokecerebrovasdis.2019. 03.033

28. Presti AL, Rogers JM, Assaad NNA, et al. De novo brain arteriovenous malformation after tumor resection: case report and literature review. *Acta Neurochir (Wien).* 2018; 160(11): 2191-2197.
https://doi.org/10.1007/s00701-018-3668-8

29. de Oliveira RLF, de Castro HAL, de Freitas KR, et al. De Novo Intracranial Arteriovenous Malformation - Case Report and Literature Review. *World Neurosurg.* 2020; 138: 349-351.
https://doi.org/10.1016/j.wneu.2020.03.109

30. Gonzalez LF, Bristol RE, Porter RW, et al. De novo presentation of an arteriovenous malformation. *J Neurosurg.* 2005; 102(4): 726-729.
https://doi.org/10.3171/jns.2005.102.4.0726

31. Jeffree RL, Stoodley MA. Postnatal Development of Arteriovenous Malformations. *Pediatr Neurosurg.* 2009; 45(4): 296-304.
https://doi.org/10.1159/000235604

32. Mendelow AD, Erfurth A, Grossart K, et al. Do cerebral arteriovenous malformations increase in size? *J Neurol Neurosurg Psychiatry.* 1987; 50(8): 980-987. https://doi.org/10.1136/jnnp.50.8.980

33. Porter AJ, Bull J. Some aspects of the natural history of cerebral arteriovenous malformation. *Br J Radiol.* 1969; 42(501): 667-675. https://doi.org/10.1259/0007-1285-42-501-667

34. Peeters FLM. Angiographically demonstrated large vascular malformation in a patient with a normal angiogram 23 years before. *Neuroradiology.* 1982; 23(2): 113-114. https://doi.org/10.1007/BF00367248

35. Morioka T, Nishio S, Hikita T, et al. Marked Growth of an Angiographically Occult Arteriovenous Malformation: Case Report. *Neurosurgery*. 1988; 23(1): 101-103. https://doi.org/10.1227/00006123-198807000-00018

36. Bennett EE, Otvos B, Kshettry VR, et al. Delayed presentation of an arteriovenous malformation after cerebellar hemangioblastoma resection - Case report. *Int J Surg Case Rep.* 2016; 23: 47-51. https://doi.org/10.1016/j.ijscr.2016.03.024

37. Рожченко Л.В., Дрягина Н.В. Персонализированный подход к лечению церебральных артериовенозных мальформаций. *Российский журнал персонализированной медицины.* 2022; 2(3): 17-26. Rozhchenko LV, Dryagina NV. Personalized Approaches to treatment of complex cerebral arteriovenous malformations. *Russian Journal for Personalized Medicine.* 2022; 2(3): 17-26 [In Russ]. https://doi.org/10.18705/2782-3806-2022-2-3-17-26

38. Горощенко С.А., Петров А.Е., Рожченко Л.В. и др. Опыт эндоваскулярной эмболизации высокопотоковых артериовенозных фистул в структуре церебральных артериовенозных мальформаций неадгезивными эмболизатами на фоне аденозин-индуцированной кардиоплегии. *Журнал «Вопросы нейрохирургии» имени Н.Н. Бурденко*. 2020; 84(3): 21-27. Goroshchenko SA, Petrov AE, Rozhchenko LV, et al. Endovascular embolization of high-flow arteriovenous fistulae with non-adhesive agents in the structure of cerebral arteriovenous malformations on the background of adenosine-induced cardioplegia. *Burdenko's Journal of Neurosurgery.* 2020; 84(3): 21-27 [In Russ]. https://doi.org/10.17116/neiro20208403121

39. Petrov A., Ivanov A., Kolomin E., et al. The Advantages of Non-Adhesive Gel-like Embolic Materials in the Endovascular Treatment of Benign Hypervascularized Lesions of the Head and Neck. *Gels*. 2023; 9(12): 954. https://doi.org/10.3390/gels9120954

ИНФОРМАЦИЯ ОБ АВТОРАХ:

НАЗАРБЕКОВ АЗАМАТ НАЗАРБЕКОВИЧ - [**ORCID: 0000-0003-2916-0975]**
аспирант 3-го года кафедры нейрохирургии ИМО,
Российский научно-исследовательский нейрохирургический институт
имени профессора А.Л. Поленова - филиал ФГБУ «Национальный медицинский
исследовательский центр имени В.А. Алмазова» МЗ РФ;
191025 Российская Федерация, г. Санкт-Петербург, ул. Маяковского, 12;
УЛИТИН АЛЕКСЕЙ ЮРЬЕВИЧ - [**ORCID:** 0000-0002-8343-4917]
д.м.н., профессор, заведующий кафедрой нейрохиругии ИМО,
Российский научно-исследовательский нейрохирургический институт
имени профессора А.Л. Поленова - филиал ФГБУ «Национальный медицинский
исследовательский центр имени В.А. Алмазова» МЗ РФ;
191025 Российская Федерация, г. Санкт-Петербург, ул. Маяковского, 12;
РАДЖАБОВ САЙДАХМЕД ДЖАБРАИЛОВИЧ - [**ORCID:** 0000-0002-0996-6507]
к.м.н., доцент кафедры нейрохиругии ИМО,
Российский научно-исследовательский нейрохирургический институт
имени профессора А.Л. Поленова - филиал ФГБУ «Национальный медицинский
исследовательский центр имени В.А. Алмазова» МЗ РФ;
191025 Российская Федерация, г. Санкт-Петербург, ул. Маяковского, 12;
РОЖЧЕНКО ЛАРИСА ВИТАЛЬЕВНА - [**ORCID:** 0000-0002-0974-460X]
к.м.н., руководитель НИЛ хирургии сосудов головного и спинного мозга,
Российский научно-исследовательский нейрохирургический институт
имени профессора А.Л. Поленова - филиал ФГБУ «Национальный медицинский
исследовательский центр имени В.А. Алмазова» МЗ РФ;
191025 Российская Федерация, г. Санкт-Петербург, ул. Маяковского, 12;
ИВАНОВ АРКАДИЙ АЛЕКСАНДРОВИЧ - [**ORCID:** 0000-0002-0065-0391]
к.м.н., старший научный сотрудник НИЛ хирургии сосудов головного и спинного мозга,
Российский научно-исследовательский нейрохирургический институт
имени профессора А.Л. Поленова - филиал ФГБУ «Национальный медицинский
исследовательский центр имени В.А. Алмазова» МЗ РФ;
191025 Российская Федерация, г. Санкт-Петербург, ул. Маяковского, 12;
МАМОНОВ НИКИТА АНДРЕЕВИЧ - [**ORCID:** 0000-0002-0545-033X]
к.м.н., научный сотрудник НИЛ хирургии сосудов головного и спинного мозга,
Российский научно-исследовательский нейрохирургический институт
имени профессора А.Л. Поленова - филиал ФГБУ «Национальный медицинский
исследовательский центр имени В.А. Алмазова» МЗ РФ;
191025 Российская Федерация, г. Санкт-Петербург, ул. Маяковского, 12;
СОТЛАНОВ СОЛТАН ХАНКИШИ ОГЛЫ - [**ORCID:** 0009-0006-9010-826X]
ординатор кафедры нейрохирургии ИМО,
Российский научно-исследовательский нейрохирургический институт
имени профессора А.Л. Поленова - филиал ФГБУ «Национальный медицинский
исследовательский центр имени В.А. Алмазова» МЗ РФ;
191025 Российская Федерация, г. Санкт-Петербург, ул. Маяковского, 12;
ПЕТРОВ АНДРЕЙ ЕВГЕНЬЕВИЧ - [**ORCID:** 0000-0002-3112-6584]
к.м.н., врач-нейрохирург, заведующий нейрохирургическим отделением №3,
доцент кафедры нейрохиругии ИМО,
Российский научно-исследовательский нейрохирургический институт
имени профессора А.Л. Поленова - филиал ФГБУ «Национальный медицинский
исследовательский центр имени В.А. Алмазова» МЗ РФ;
191025 Российская Федерация, г. Санкт-Петербург, ул. Маяковского, 12.

Конфликт интересов, информация о клинической базе и финансировании
Авторы заявляют об отсутствии конфликта интересов.
Данная работа не имела финансирования.