ДИАГНОСТИЧЕСКАЯ ЗНАЧИМОСТЬ МЕТОДОВ УЛЬТРАЗВУКОВОЙ ВИЗУАЛИЗАЦИИ ГИПЕРПЛАСТИЧЕСКИХ ПРОЦЕССОВ ЭНДОМЕТРИЯ В ПРЕДОПЕРАЦИОННОЙ ПОДГОТОВКЕ ЖЕНЩИН В МЕНОПАУЗЕ

3.1.6 - Онкология, лучевая терапия (медицинские науки)
3.1.25 - Лучевая диагностика (медицинские науки)

Мамадалиева Я.М.[1], ***Шамсиева Л.Э.**[1], **Степанова Ю.А.**[2]

[1]*Центр развития профессиональной квалификации Медицинских работников при МЗ РУз*
[2]*ФГБУ «НМИЦ хирургии им. А.В. Вишневского» МЗ РФ*

КЛЮЧЕВЫЕ СЛОВА:

- рак эндометрия
- ультразвуковая диагностика
- инвазия в миометрий
- допплерометрия эндометрия
- неоангиогенез

АННОТАЦИЯ:

Цель: определить последовательность мультипараметрического исследования рака эндометрия в зависимости от размера опухоли, степени инвазии, клинической картины с последующей гистологической верификацией на этапе предоперационной подготовки.

Материал и методы: проведено обследование 68 женщин, проходивших лечение в гинекологическом отделении областного онкологического диспансера, предъявлявших жалобы на кровотечения в постменопаузе и дисфункциональные вагинальные кровотечения в анамнезе во время заместительной гормональной терапии (ЗГТ). Возраст больных варьировал в пределах от 48 до 77 лет. Количество женщин в возрасте менопаузы - 57 (83,8%), в возрасте пременопаузы - 11 (16,1%). Средний период постменопаузы составил 11 лет. Всех женщин обследовали по общей схеме: сбор анамнестических данных, гинекологический осмотр, оценка факторов риска, комплексное ультразвуковое исследование органов малого таза, внутренних органов и забрюшинных лимфоузлов.

Результаты: проанализированы результаты мультипараметрического ультразвукового исследования (в В-режиме, режиме цветового допплеровского картирования и режиме эластографии (компрессионной эластографии и эластографии сдвиговой волной), проведенного пациенткам с гиперпластическим процессом эндометрия на этапе предоперационной подготовки. Выявлено изменение эхографической картины и гемодинамических показателей изменённого эндометрия в зависимости от гистотипа патологии и наличия инвазии миометрия.

Заключение: комплексное применение методик мультипараметрического УЗИ (В-режим в сочетании с цветовым допплеровским картированием) высокоинформативно и должно применяться при дифференциальной диагностике гиперпластических процессов эндометрия в предоперационном периоде у женщин в возрасте пре- и постменопаузы с дисфункциональными вагинальными кровотечения в анамнезе.

Для цитирования. *Мамадалиева Я.М., Шамсиева Л.Э., Степанова Ю.А. «ДИАГНОСТИЧЕСКАЯ ЗНАЧИМОСТЬ МЕТОДОВ УЛЬТРАЗВУКОВОЙ ВИЗУАЛИЗАЦИИ ГИПЕРПЛАСТИЧЕСКИХ ПРОЦЕССОВ ЭНДОМЕТРИЯ В ПРЕДОПЕРАЦИОННОЙ ПОДГОТОВКЕ ЖЕНЩИН В МЕНОПАУЗЕ». Ж. ДИАГНОСТИЧЕСКАЯ И ИНТЕРВЕНЦИОННАЯ РАДИОЛОГИЯ. 2024; 18(4): 6–13.*

***Адрес для корреспонденции (Correspondence to):** Шамсиева Лорида Эркиновна (Shamsieva Lorida E.), e-mail: meddoc012@gmail.com*

DIAGNOSTIC SIGNIFICANCE OF ULTRASONIC VISUALIZATION METHODS OF ENDOMETRIAL HYPERPLASTIC PROCESSES IN PREOPERATIVE PREPARATION OF MENOPAUSE WOMEN

Mamadalieva Ya.M.[1], *Shamsieva L.E.[1], Stepanova Yu.A.[2]

[1]*Center for the Development of Professional Qualifications of Medical Workers under the Ministry of Health of the Republic of Uzbekistan*
[2]*A.V. Vishnevsky National Medical Research Center of Surgery*

KEY-WORDS:

- endometrial cancer
- ultrasound diagnosis
- myometrial invasion
- endometrial Doppler
- neoangiogenesis

ABSTRACT:
Aim: was to determine the sequence of a multiparametric study of endometrial cancer depending on the tumor size, degree of invasion, and clinical picture, followed by histological verification at the stage of preoperative preparation.
Material and methods: a survey of 68 women undergoing treatment in the gynecological department of the regional oncology dispensary, complaining of postmenopausal bleeding and dysfunctional vaginal bleeding in the anamnesis during hormone replacement therapy (HRT), was conducted. The age of patients varied from 48 to 77 years. The number of women in menopause age was 57 (83.8%), and in premenopause age, 11 (16.1%). The average postmenopausal period was 11 years. All women were examined according to the general scheme: collection of anamnestic data, gynecological examination, assessment of risk factors, and comprehensive ultrasound examination of pelvic organs, internal organs, and retroperitoneal lymph nodes.
Results: results of multiparametric ultrasound examination (B-mode, color Doppler imaging, and elastography (compression elastography and shear wave elastography)) performed on patients with endometrial hyperplastic process at the stage of preoperative preparation were analyzed. Changes in the echographic picture and hemodynamic parameters of the altered endometrium depending on the histotype of pathology and the presence of myometrial invasion are revealed.
Conclusion: complex use of multiparametric ultrasound techniques (B-mode in combination with color Doppler mapping) is highly informative and should be used in the differential diagnosis of endometrial hyperplastic processes in the preoperative period in women of pre- and postmenopausal age with anamnesis of dysfunctional vaginal bleeding.

Введение

Злокачественное образование эндометрия является одной из наиболее частых опухолей женских репродуктивных органов. Согласно статистике ежегодно у 200 000 женщин развивается рак эндометрия, летальность составляет 50 000 женщин в год [1]. Заболеваемость рака матки в развитых странах 12,9/100 000 (смертность 1,6/100 000), тогда как в неразвитых странах он составляет 5,7/100 000 (смертность 0,7/100 000) [2].

Частота карциномы эндометрия увеличивается с возрастом (за 5-10 лет до менопаузы) с пиком заболеваемости между 65 и 70 годами [3].

Большинство пациенток с диагнозом РЭ - это женщины в постменопаузе, средний возраст на момент постановки диагноза составляет 68 лет. Однако до 15% случаев могут возникать у женщин в предменопаузе [4].

Карцинома эндометрия обычно проявляется аномальным маточным кровотечением у женщин в постменопаузе, и диагноз подтверждается на основании результатов оценки биопсии полученного путём выскабливания эндометрия, или образца при гистерэктомии [5].

Традиционно рак эндометрия классифицируют на два патогенетических варианта на основании клинических и гормональных особенностей с различной патофизиологической и гистологической характеристикой.

Прогноз зависит от возраста пациентки, гистологического типа злокачественного новообразования, размера опухоли, метастазирования в регионарные и забрюшинные лимфатические узлы, глубины инвазии в миометрий, и вовлечение в процесс шейки матки [6].

Размер опухоли, глубина инвазии миометрия и поражение стромы шейки матки не могут быть определены при клиническом обследовании. Таким образом, мультипараметрическое ультразвуковое исследование и магнитно-резонансная томография (МРТ) все чаще используются для улучшения предоперационной оценки, т.е. для выявления женщин, нуждающихся в более обширном хирургическом вмешательстве, включая диссекцию тазовых и парааортальных лимфатических узлов. Согласно данным литературы, систематическое использование эхографии способствует более ранней диагностике рака эндометрия, повышению частоты встречаемости рака I стадии на 50% и уменьшению заболеваемости раком III-IV стадий в 1,5 раза [7,8].

Цель исследования: определение последовательности мультипараметрического исследования рака эндометрия в зависимости от размера опухоли, степени инвазии, клинической картины с последующей гистологической верификацией на этапе предоперационной подготовки.

Статья поступила в редакцию в декабре 2024.

Материал и методы

Проведено обследование 68 женщин, проходивших лечение в гинекологическом отделении областного онкологического диспансера, предъявлявших жалобы на кровотечения в постменопаузе и дисфункциональные вагинальные кровотечения в анамнезе во время заместительной гормональной терапии (ЗГТ). Возраст больных варьировал в пределах от 48 до 77 лет. Количество женщин в возрасте менопаузы - 57 (83,8%), в возрасте предменопаузы - 11 (16,1%). Средний период постменопаузы составил 11 лет. Менопауза определялась как аменорея продолжительностью не менее 12 месяцев у женщин старше 45 лет. Всех женщин обследовали по общей схеме: сбор анамнестических данных, гинекологический осмотр, оценка факторов риска, комплексное ультразвуковое исследование органов малого таза, внутренних органов и забрюшинных лимфоузлов.

Наиболее частые сопутствующие заболевания у пациентов были: гипертоническая болезнь (58,8%), ожирение (70,5%), сахарный диабет (29,4%), тромбоэмболические заболевания (22%) и калькулёзный холецистит (14%). Злокачественные заболевания других локализаций: опухоли яичников зарегистрированы у 8 (11,7%) пациенток, опухоли молочных желёз у 4 (5,8%) женщин. Злокачественные заболевания у ближайших родственников присутствовали у 3 (4,4%) женщин **(табл. 1)**.

Всем больным ультразвуковое исследование проводилось после гистологического подтверждения диагноза. Эхографическое обследование выполняли на аппарате MINDRAY RESONA I9 с использованием трансвагинального датчика частотой 5-7 мГц. В связи с тем, что большое

Таблица 1. **Сопутствующие заболевания у больных раком эндометрия**

Характеристика	*Менопауза*		*Общее количество больных (n = 68)*
	Есть (n = 57)	*Нет (n = 11)*	
Артериальная гипертония			
Есть	38 (66,6%)	2 (18,2%)	40 (58,8%)
Нет	19 (33,4%)	9 (81,8%)	28 (41,2%)
Ожирение			
Есть	41(71,9%)	7 (63,6%)	48 (70,5%)
Нет	16 (28,1%)	4 (36,4%)	20 (29,5%)
Сахарный диабет			
Есть	17 (29,8%)	3 (27,3%)	20 (29,4%)
Нет	40 (70,2%)	8 (72,7%)	48 (70,6%)
Тромбоэмболические заболевания			
Есть	13 (22,8%)	2 (18,2%)	15 (22,0%)
Нет	44 (77,2%)	9 (81,8%)	53 (78,0%)
Опухоли яичников			
Есть	12 (21%)	4 (36,4%)	16 (23,5%)
Нет	45 (79%)	7 (63,6%)	52 (76,5%)

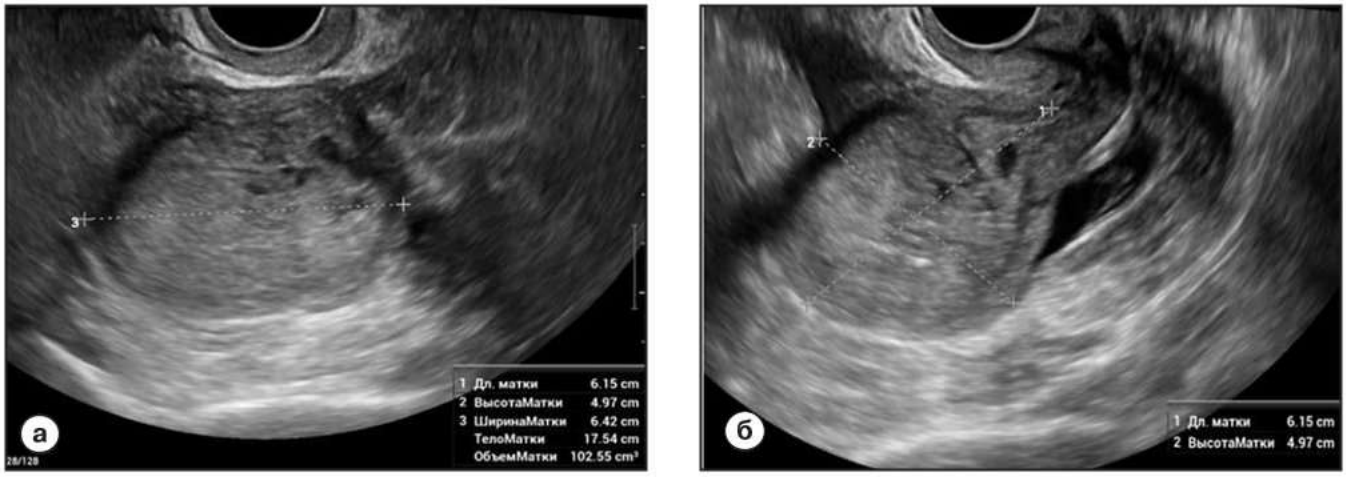

Рис. 1. Образование эндометрия, ТВУЗИ, В-режим. В проекции эндометрия визуализируется образование повышенной эхогенности, неоднородной эхоструктуры.
а - поперечной сканирование;
б - продольное сканирование.

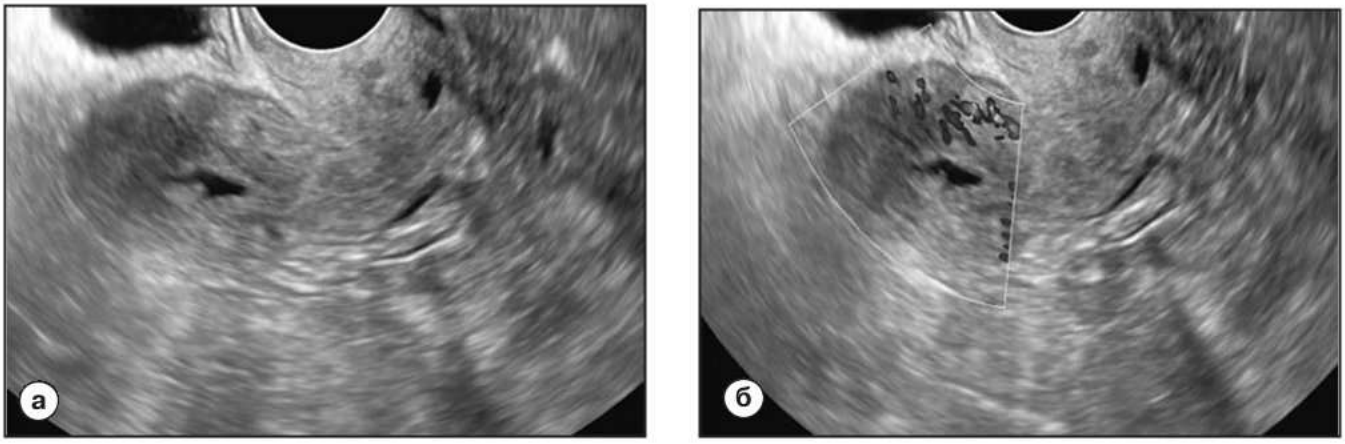

Рис. 2. *Гиперплазия эндометрия, ТВУЗИ. На фоне расширения полости визуализируется неровный внутренний контур эндометрия.*
а - В-режим;
б - цветовое допплеровское картирование.

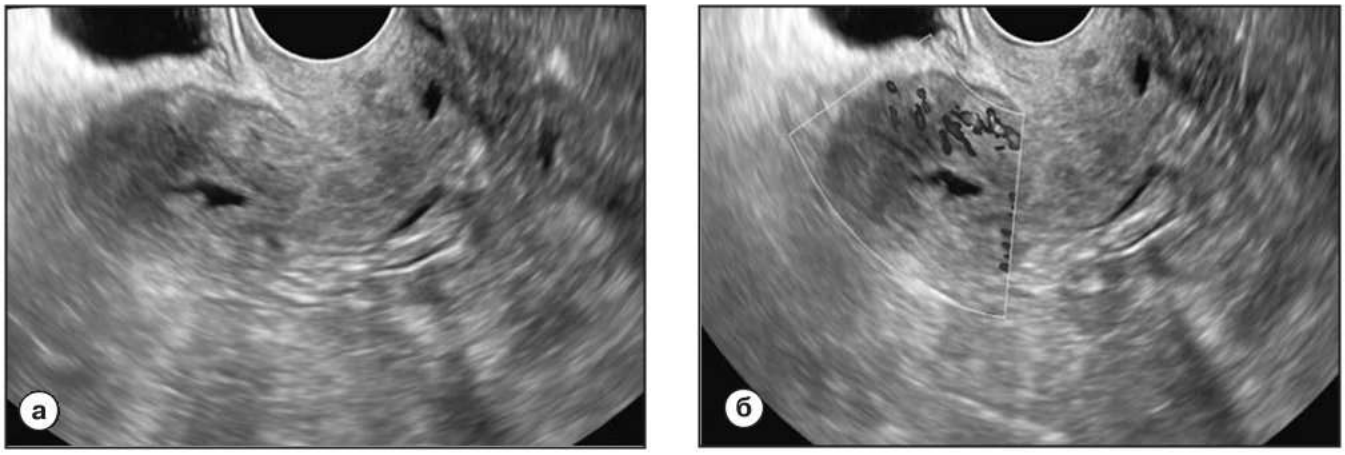

Рис. 3. *Образование эндометрия неоднородной эхоструктуры, неоднородной эхогенности, толщиной 30 мм, миома матки FIGO 6, ТВУЗИ, В-режим. При толщине эндометрия более 30 мм, эндометрий имеет «пятнистый» вид за счёт наличия зон пониженной и повышенной эхогенности.*
а - миоматозный узел в задней стенке матки;
б - образование эндометрия при продольном сканировании матки.

количество женщин с диагнозом рак тела матки страдают ожирением, трансабдоминальное исследование органов малого таза у них малоинформативно. У данного контингента пациенток наиболее целесообразно широкое применение трансвагинальной эхографии. В проведенном исследовании использовали В-режим, режимы цветового и энергетического картирования, компрессионную эластографию и эластографию сдвиговой волны. Матку сканировали в сагиттальной плоскости от дна до внутреннего зева и в поперечной плоскости от шейки матки до дна. Было отмечено наличие аденомиоза у 37 (54,4%) и миомы у 16 (23,5%) женщин. Переднезадний диаметр матки и толщину эндометрия измеряли в сагиттальной плоскости **(рис. 1)**, а ширину матки в поперечной плоскости. Размер опухоли эндометрия измеряли в трёх ортогональных плоскостях: переднезадний (толщина опухоли), краниокаудальный (длина опухоли) и латеролатеральный диаметр (ширина опухоли).

Результаты и обсуждение

В исследуемой группе больных значительного увеличения размеров матки не отмечалось. Матка была нормальных размеров, либо с признаками инволюции у 59 (86,7%) женщин. В большинстве случаев матка имела ровные чёткие контуры. В 12 (17,6%) случаях контур матки был бугристый, что объяснялось субсерозным расположением миоматозных узловых образований. Полость матки была расширена с наличием анэхогенного содержимого в 8 наблюдениях. Но этот эхографический признак не является патогномичным для рака эндометрия **(рис. 2)**. Толщину эндометрия в пределах 7-10 мм наблюдали у 34 (50,0%); 11-16 мм - у 14 (20,5%); 17-23 мм - у 10 (14,7%); 24-30 мм - у 3 (4,4%) женщин. Толщина эндометрия более 40 мм была у 7 (10,3%) больных. Эндометрий у большинства больных был повышенной эхогенности **(рис. 3)**. Диффузно неоднородная эхоструктура с чередованием

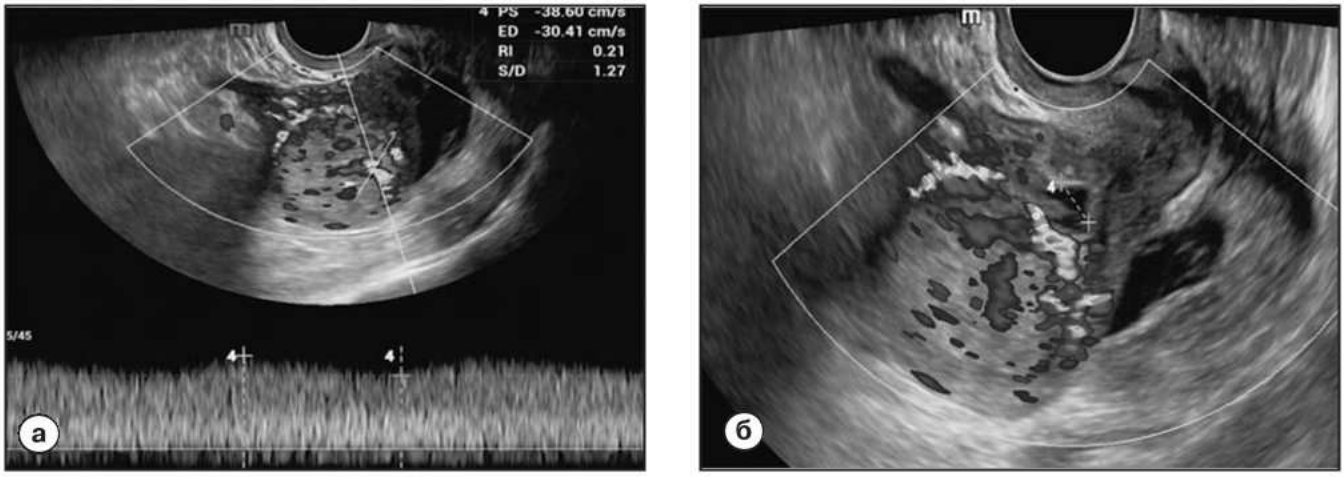

Рис. 4. Гиперплазия эндометрия, гематометра, ТВУЗИ, ЦДК режим: визуализируется высокоскоростной низкорезистентный внутриопухолевый кровоток: максимальная систолическая скорость (PS) - 38,60 см/с, конечная диастолическая скорость (ED) - 30,41 см/с, индекс резистентности (IR) - 0,21.
а - усиление васкуляризации в образовании эндометрия;
б - образование эндометрия на фоне расширенной полости матки.

участков повышенной и пониженной эхогенности была выявлена у 53 (77,9%) пациенток. Обращает на себя внимание изменение характера эхокартины эндометрия в зависимости от его размеров. Согласно нашим наблюдениям, при толщине эндометрия до 15-18 мм эхоструктура визуализируется как гиперэхогенная, тогда как при увеличении толщины до 25-30 мм она становится более неоднородная за счёт визуализации полостных включений правильной и неправильной формы. Это придаёт эндометрию гетероэхогенный вид.

Таким образом, отмечено, что такие ультразвуковые признаки рака эндометрия, как эхоструктура и эхогенность, различны в зависимости от размеров опухоли и стадии заболевания. Чем больше размер опухоли и больше степень инвазии в миометрий, тем более неоднородна структура.

Ложноотрицательный результат за счёт наличия микроинвазивного рака был получен в 10 (14,7%) наблюдениях. У данной группы больных опухолевые структуры в проекции полости матки не визуализировались. При трансабдоминальном исследовании, мы отмечали диффузное равномерное или неравномерное утолщение М-эхо по всей длине полости матки. Однако, более точно говорить о локализации, форме опухоли и степени инвазии не удавалось.

Возможно, это связано с анатомическими особенностями матки, характером роста рака эндометрия и ограниченными возможностями трансабдоминального метода. На наш взгляд, более перспективным методом определения степени инвазии опухоли в миометрий является комплексное трансвагинальное ультразвуковое исследование в режимах ЦДК и эластографии. Этот метод является простым, доступным, высокоинформативным, позволяющим провести эхографическую дифференциальную диагностику различных видов онкопатологии матки.

Важным признаком инвазии опухолевого процесса в миометрий является определение контуров эндометрия и наличие гипоэхогенного ободка, определяющего границу между опухолью и миометрием. При гистологическом исследовании эта область представлялась инфильтративными изменениями вокруг железистых элементов высокодифференцированного рака. Эндометрий неоднородной структуры. Отмечается истончение миометрия и инфильтративные изменения в виде гипоэхогенного ободка.

Следующим этапом исследования являлось проведение качественной и количественной допплерографии. Режим цветового картирования позволил нам оценить наличие кровотока, локализацию (периферическая или центральная) и количество цветовых локусов. Спектральная допплерометрия проводилась с целью измерения трёх основных параметров кровотока: скорость артериального (Vmax) и венозного потока (VVmax) и характер индекса сопротивления (RI) в маточных артериях и в зоне опухоли **(рис. 4)**.

В режиме энергетического допплера возможна визуализация кровотока в мельчайших сосудах вплоть до системы микроциркуляторного русла. Измерения проводились многократно в максимально большом количестве имеющихся цветовых локусов.

Данные цветного и энергетического картирования сравнивали с результатами гистологического исследования эндометрия, полученного при диагностическом выскабливании или после гистерэктомии.

В оценке интенсивности внутриопухолевой гемодинамики нами была выбрана шкала кровотока. В четырех стоп-кадрах мы регистрировали количество цветовых сигналов от сосудов новообразования **(рис. 5)**:

1. за «нулевой» был принят кровоток при отсутствии цветовых локусов в образовании;

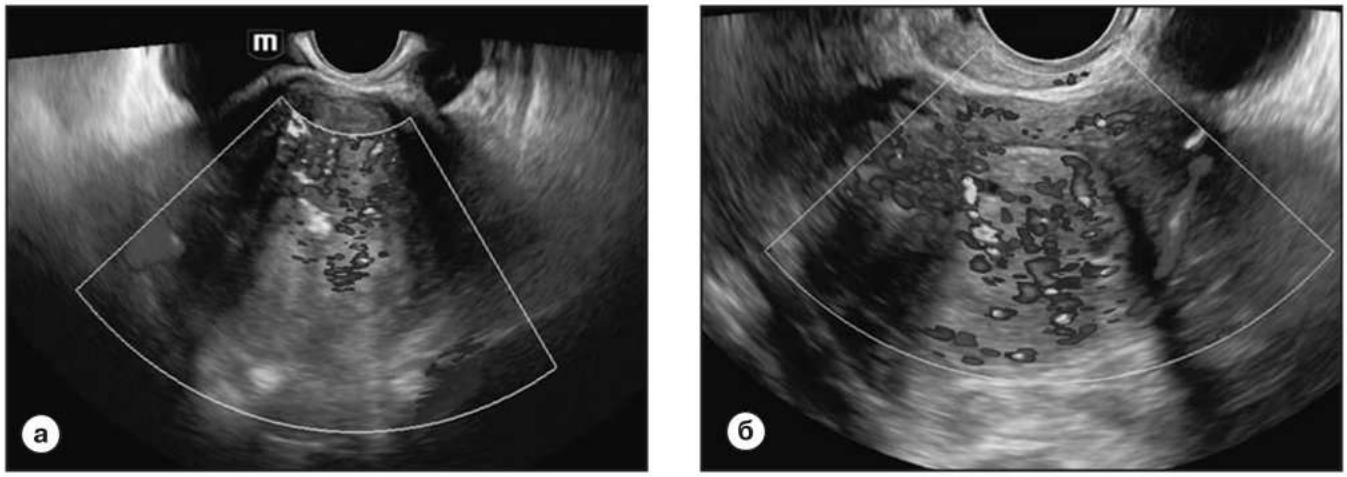

Рис. 5. *Гиперплазия эндометрия, выраженная атипическая васкуляризация. ТВУЗИ, режим ЦДК.*
а - больная 69 лет, бессимптомное течение заболевания, поперечное сканирование матки. Умеренно выраженный кровоток;
б - больная 63 лет, предъявляет жалобы на обильное маточное кровотечение, поперечное сканирование матки. Усиленный кровоток в субэндометриальной и интраэндометриальной области матки.

Таблица 2. **Показатели гемодинамики при раке эндометрия**

Показатели гемодинамики	*Высокодифференцированная аденокарцинома (n = 38)*	*Умеренно дифференцированная аденокарцинома (n = 14)*	*Низкодифференцированная аденокарцинома (n = 16)*
Vmax (см/с)	15,8 ± 0,5	22,5 ± 0,6	38,9 ± 0,8
VV max (см/с)	10,6 ± 0,2	12,9 ± 0,8	14,1 ± 0.5
RI	0,44 ± 0,01	0,37 ± 0,02	0,31 ± 0,04

2. «скудный» внутриопухолевый кровоток был представлен единичными цветовыми сигналами от сосудов - не более 5 (в одной плоскости);
3. «умеренно выраженный» соответствовал 5-10 цветовым сигналам;
4. «усиленный кровоток» - более 10 цветовых сигналов от сосудов.

При цветовой допплерографии зарегистрированы рассыпной тип кровоснабжения матки, по ходу сосудистого пучка, а также неоваскуляризация эндометрия с «мозаичной» формой картирования и низким уровнем периферического сопротивления новообразованных сосудов. Для маточных артерий использовался частотный фильтр 100 и 50 Гц, для аркуатных и внутриопухолевых сосудов при размере контрольного объема допплеровского луча 4 и 2 мм соответственно.

В группе больных внутриопухолевый кровоток не зарегистрировали у 21 (30,8%) женщины при толщине эндометрия менее 8 мм. Причиной этого могло быть удаление опухоли малых размеров в результате предварительного диагностического выскабливания полости матки и возникновение злокачественного процесса на фоне атрофии эндометрия при высокодифференцированной аденокарциноме Ia стадии.

У остальных 47 женщин был зарегистрирован низкорезистентный высокоскоростной кровоток, причем как внутри опухоли, так и по ее периферии. Изучение особенностей кровообращения в зависимости от степени гистологической дифференцировки рака тела матки выявило ряд закономерностей. Так, исследование показало, что по мере снижения степени дифференцировки отмечается изменение показателей кровообращения, наряду с повышением внутриопухолевого кровотока снижаются показатели резистентности сосудов **(табл. 2)**.

Анализ гистопатологического отчета показал, что у 28 (41,2%) больных инвазия в миометрий отсутствовала; верифицирована инвазия стенки матки менее чем на половину её толщины у 19 (27,9%) и более половины толщины стенки матки у 15 (22,1%) женщин. Инвазия шейки матки была выявлена у 6 (8,8%) пациентов. Метастатическое поражение (распространение на придатки, регионарные и забрюшинные лимфатические узлы) была подтверждена у 35,3% пациентов. Метастазы в печень были диагностированы у 3 (4,4%). Эти результаты были подтверждены при магнитно-резонансной томографии.

Были выявлены ультразвуковые признаки, которые могут указывать на злокачественную морфологию эндометрия и инвазию опухоли в миометрий:

1) неоднородность структуры эндометрия;
2) более высокая эхогенность эндометрия по сравнению с миометрием;
3) зона пониженной эхогенности вокруг опухоли, определяющая образование эндометрия;

4) неровный, «изъеденный» контур, проникающий в миометрий на различную глубину;

5) высокоскоростной низкорезистентный внутриопухолевый кровоток, а также усиление кровотока в маточных артериях и её ветвях.

Таким образом, ТВУЗИ применяется для диагностики рака эндометрия у женщин в пре- и постменопаузе. Сонография является первоначальным инструментом визуализации, используемым при аномальном вагинальном кровотечении, и она также играет важную роль в скрининге аномальной толщины эндометрия и визуализации глубины инвазии миометрия с чувствительностью 88%. Нормальный ультразвуковой вид эндометрия описывается как однородный, равномерный по толщине, без смещения аномальными окружающими структурами. Сонографические данные, связанные с карциномой эндометрия, включают неравномерный утолщенный и гетерогенный эндометрий, скопление крови в полости матки (гематометра) и увеличенную матку. Возможно также выявление опухолевых масс. ТВУЗИ может лучше продемонстрировать инвазию миометрия как нерегулярную утолщенную центральную эндометриальную границу с гипоэхогенными/эхогенными областями внутри эндометрия и гиперэхогенными областями в миометрии [8,9]. Цветная допплерография может показать повышенную васкуляризацию внутри эндометрия или инвазию миометрия. Последние годы активно проводилась оптимизации ультразвуковой оценки опухолей эндометрия для лучшего понимание связи между ультразвуковыми признаками и стадией, степенью злокачественности и гистологическим типом опухоли [10,11]. В проведенном нами исследовании выявлено, что показатели гемодинамики опухоли увеличиваются с увеличением степени и стадии опухоли. Это согласуется с другими исследованиями, сообщающими, что высокая плотность цветовых паттернов связана с более злокачественной стадией рака эндометрия [12,13].

Заключение

Злокачественная трансформация эндометрия характеризуется наличием неоваскуляризации новообразования: интенсивный центральный и периферический опухолевый кровоток, хаотичное расположение сосудов с низким уровнем периферического сосудистого сопротивления. Ультразвуковое исследование с использованием цветового допплеровского картирования, энергетического допплера, импульсной допплерографии не позволяет оценить гистотип опухоли до операции. Но выявленный с помощью цветового допплеровского картирования уровень васкуляризации процесса позволяет прогнозировать быстроту роста обнаруженного новообразования.

Таким образом, проведенное исследование показало, что комплексное применение методик мультипараметрического УЗИ (В-режим, ЦДК, ЭК) высокоинформативно и должно использоваться при дифференциальной диагностике рака эндометрия в предоперационном периоде. Совместное применение методик В-режима и дуплексного сканирования позволяет достоверно оценивать гетерогенность структуры опухолевого процесса эндометрия, достоверно измерять размеры объёмных образований, проводить дифференциально-диагностические манипуляции и определять целесообразность оперативного вмешательства. ■

Список литературы/References

1. Piryg M, Kacalska-Janssen O, Bereza T, Jach R. The thin red line - postmenopausal abnormal uterine bleeding with endometrial thickness less than 4 mm. *Contemp Oncol (Pozn).* 2019; 23(1): 43-46. https://doi.org/10.5114/wo.2019.83816

2. Wynants L, Verbakel JYJ, Valentin L, et al. The Risk of Endometrial Malignancy and Other Endometrial Pathology in Women with Abnormal Uterine Bleeding: An Ultrasound-Based Model Development Study by the IETA Group. *Gynecol Obstet Invest.* 2022; 87(1): 54-61. https://doi.org/10.1159/000522524

3. Clarke MA, Long BJ, Sherman ME, et al. Risk assessment of endometrial cancer and endometrial intraepithelial neoplasia in women with abnormal bleeding and implications for clinical management algorithms. *Am J Obstet Gynecol.* 2020; 223(4): 549.e1-549.e13. https://doi.org/10.1016/j.ajog.2020.03.032

4. Zhang S, Gong TT, Liu FH, et al. Global, Regional, and National Burden of Endometrial Cancer, 1990-2017: Results From the Global Burden of Disease Study, 2017. *Front Oncol.* 2019; 9: 1440. https://doi.org/10.3389/fonc.2019.01440

5. Stachowicz N, Smoleń A, Ciebiera M, et al. Risk Assessment of Endometrial Hyperplasia or Endometrial Cancer with Simplified Ultrasound-Based Scoring Systems. *Diagnostics (Basel).* 2021; 11(3): 442. https://doi.org/10.3390/diagnostics11030442

6. Concin N, Matias-Guiu X, Vergote I, et al. ESGO/ESTRO/ESP guidelines for the management of patients with endometrial carcinoma. *Int J Gynecol Cancer.* 2021; 31(1): 12-39. https://doi.org/10.1136/ijgc-2020-002230

7. Демидов В.Н., Гус А.И. Ультразвуковая диагностика гиперпластических и опухолевых процессов эндометрия. В кн.: Клиническое руководство по ультразвуковой диагностике. Под ред. В.В. Митькова, М.В.

Медведева. 3 т. - М.: Видар, 1997; 120-131.

Demidov VN, Gus AI. Ultrasound diagnostics of hyperplastic and tumor processes of the endometrium. In the book: Clinical guide to ultrasound diagnostics. Edited by VV Mitkov, MV Medvedev. 3 vol. - M.: Vidar, 1997; 120-131 [In Russ].

8. Colombo N, Creutzberg C, Amant F, et al. ESMO-ESGO-ESTRO Endometrial Consensus Conference Working Group. ESMO-ESGO-ESTRO Consensus Conference on Endometrial Cancer: diagnosis, treatment and follow-up. *Ann Oncol.* 2016; 27(1): 16-41.
https://doi.org/10.1093/annonc/mdv484

9. Emons G, Steiner E, Vordermark D, et al. Interdisciplinary Diagnosis, Therapy and Follow-up of Patients with Endometrial Cancer. Guideline (S3-Level, AWMF Registry Nummer 032/034-OL, April 2018) - Part 1 with Recommendations on the Epidemiology, Screening, Diagnosis and Hereditary Factors of Endometrial Cancer. *Geburtshilfe Frauenheilkd*. 2018; 78(10): 949-971.
https://doi.org/10.1055/a-0713-1218

10. Frühauf F, Zikan M, Semeradova I, et al. The Diagnostic Accuracy of Ultrasound in Assessment of Myometrial Invasion in Endometrial Cancer: Subjective Assessment versus Objective Techniques. *Biomed Res Int.* 2017; 2017: 1318203.
https://doi.org/10.1155/2017/1318203

11. Oaknin A, Bosse TJ, Creutzberg CL, et al. ESMO Guidelines Committee. Electronic address: clinicalguidelines@esmo.org. Endometrial cancer: ESMO Clinical Practice Guideline for diagnosis, treatment and follow-up. *Ann Oncol*. 2022; 33(9): 860-877.
https://doi.org/10.1016/j.annonc.2022.05.009

12. Jo HC, Baek JC, Lee SM, et al. Clinicopathological and ultrasound features of endometrial cancer in postmenopausal women: a retrospective study in a single institute in South Korea. *Pan Afr Med J.* 2021; 38: 148.
https://doi.org/10.11604/pamj.2021.38.148.28101

13. Wynants L, Verbakel JYJ, Valentin L, et al. The Risk of Endometrial Malignancy and Other Endometrial Pathology in Women with Abnormal Uterine Bleeding: An Ultrasound-Based Model Development Study by the IETA Group. *Gyneco Obstet Invest*. 2022; 87(1): 54-61.
https://doi.org/10.1159/000522524

ИНФОРМАЦИЯ ОБ АВТОРАХ:

МАМАДАЛИЕВА ЯШНАР МАМАСОЛИЕВНА - [**ORCID:** 0009-0001-2418-0961]
д.м.н., профессор, заведующая кафедрой ультразвуковой диагностики № 2,
Центр развития профессиональной квалификации Медицинских работников при МЗ РУз,
100007 Республика Узбекистан, г. Ташкент, ул. Паркентская, 51;

ШАМСИЕВА ЛОРИДА ЭРКИНОВНА - [**ORCID:** 0009-0004-8538-6308]
ассистент кафедры ультразвуковой диагностики № 2,
Центр развития профессиональной квалификации Медицинских работников при МЗ РУз,
100007 Республика Узбекистан, г. Ташкент, ул. Паркентская, 51;

СТЕПАНОВА ЮЛИЯ АЛЕКСАНДРОВНА - [**ORCID:** 0000-0002-2348-4963]
д.м.н., профессор, ученый секретарь,
ФГБУ «НМИЦ хирургии им. А.В. Вишневского» МЗ РФ,
115093 Российская Федерация, г. Москва, ул. Большая Серпуховская, 27.

Конфликт интересов, информация о клинической базе и финансировании
Авторы заявляют об отсутствии конфликта интересов.
Исследование проводилось без спонсорской поддержки.