КОМПЬЮТЕРНАЯ ТОМОГРАФИЯ В ДИАГНОСТИКЕ ВАРИАНТОВ АНАТОМИИ ПАТОЛОГИЧЕСКИХ ОКОЛОНОСОВЫХ ПАЗУХ И ИХ КЛИНИЧЕСКАЯ ЗНАЧИМОСТЬ

3.1.25 - Лучевая диагностика (медицинские науки)

***Муртузова А.Б.[1,2], Серова Н.С.[1], Николенко В.Н.[1], Жарикова Т.С.[1]**

[1]ФГАОУ ВО Первый МГМУ им И.М. Сеченова МЗ РФ (Сеченовский Университет)
Университетская клиническая больница №1
[2]ФГБУ «Национальный медицинский исследовательский центр оториноларингологии ФМБА»
Научно-клинический отдел лучевой диагностики

КЛЮЧЕВЫЕ СЛОВА:

- компьютерная томография
- придаточные пазухи
- краниометрия
- верхнечелюстные пазухи
- лобная пазуха
- клиновидная пазуха

АННОТАЦИЯ:

Введение: компьютерная томография (КТ) является основным методом для определения варианта анатомии и патологии полости носа и околоносовых пазух, а также для измерения краниометрических показателей для диагностики заболеваний и планирования возможного хирургического лечения.

Цель: привести данные о вариабельности анатомии околоносовых пазух, а также проводим оценку её клинической значимости по результатам компьютерной томографии.

Материал и методы: проведен анализ научных статей из баз данных eLibrary, PubMed, Google Scholar, ScienceDirect за период с 2018 по 2023 гг. Поиск проводился по следующим ключевым словам: «анатомия околоносовых пазух», «краниометрия», «вариации околоносовых пазух», «компьютерная томография околоносовых пазух». Описаны все наиболее клинически и анатомически значимые патологии околоносовых пазух и полости носа, встречающиеся в практике рентгенолога, а также приведены их краниометрические показатели.

Результаты: наиболее часто встречающиеся анатомические вариации структур полости носа и околоносовых пазух включают в себя искривление перегородки носа, буллезные изменения средних носовых раковин, различные варианты строения клеток решетчатого лабиринта, клетки Оноди и Галлера. Необходимо учитывать форму, конфигурацию, линейные и объемные характеристики полости носа и околоносовых пазух в диагностике патологий и планирования оперативного вмешательства.

Заключение: компьютерная томография является наиболее эффективным методом для определения вариантов анатомии полости носа и околоносовых пазух, выявления причин возникновения заболеваний, связанных с ее особенностями, а также является неотъемлемым предоперационным этапом для планирования оперативного вмешательства.

Для цитирования. *Муртузова А.Б., Серова Н.С., Николенко В.Н., Жарикова Т.С. «КОМПЬЮТЕРНАЯ ТОМОГРАФИЯ В ДИАГНОСТИКЕ ВАРИАНТОВ АНАТОМИИ ПАТОЛОГИЧЕСКИХ ОКОЛОНОСОВЫХ ПАЗУХ И ИХ КЛИНИЧЕСКАЯ ЗНАЧИМОСТЬ». Ж. ДИАГНОСТИЧЕСКАЯ И ИНТЕРВЕНЦИОННАЯ РАДИОЛОГИЯ. 2024; 18(4): 14–21.*

Адрес для корреспонденции (Correspondence to): *Муртузова Алиса Биямеддиновна (Murtuzova Alisa B.), e-mail: 23079797@mail.ru*

COMPUTED TOMOGRAPHY IN THE DIAGNOSIS OF VARIANTS OF PATHOLOGICAL PARANASAL SINUS ANATOMY AND THEIR CLINICAL SIGNIFICANCE

***Murtuzova A.B.[1,2], Serova N.S.[1], Nikolenko V.N.[1], Zharikova T.S.[1]**

[1]I. M. Sechenov First Moscow State Medical University of the Ministry (Sechenov University)
[2]National Medical Research Center of Otorhinolaryngology of the Federal Medical and Biological Agency

KEY-WORDS:

- computed tomography
- paranasal sinuses
- craniometry
- maxillary sinuses
- frontal sinus
- cuneiform sinus

ABSTRACT:
Introduction: computed tomography (CT) is the main method for determining the variant anatomy and pathology of the nasal cavity and paranasal sinuses, as well as for measuring craniometric indices for diagnosing diseases and planning possible surgical treatment.
Aim: to provide data on the variability of the anatomy of the paranasal sinuses, as well as to evaluate its clinical significance according to the results of computed tomography.
Material and methods: scientific articles from eLibrary, PubMed, Google Scholar, ScienceDirect databases for the period from 2018 to 2023 were analysed. The search was performed using the following keywords: «anatomy of the paranasal sinuses», «craniometry», «paranasal sinus variations», «computed tomography of the paranasal sinuses». All the most clinically and anatomically significant pathologies of the paranasal sinuses and nasal cavity encountered in the practice of a radiologist are described, and their craniometric indices are given.
Results: the most common anatomical variations of the structures of the nasal cavity and paranasal sinuses include deviated nasal septum, bullous changes of the middle nasal shells, different variants of the structure of the cells of the lattice labyrinth, Onodi and Haller cells. It is necessary to take into account the shape, configuration, linear and volumetric characteristics of the nasal cavity and paranasal sinuses in diagnosing pathologies and planning surgical intervention.
Conclusion: computed tomography is the most effective method for determining variants of the anatomy of the nasal cavity and paranasal sinuses, identifying the causes of diseases associated with its features, and is an integral preoperative stage for planning surgical intervention.

Введение

В оториноларингологической практике различные заболевания носа наиболее вариабельны, часто протекают бессимптомно, в тоже время являются причиной многих заболеваний. При физикальном осмотре клиническая оценка степени вовлечения в патологический процесс данных структур затруднительна и поэтому для диагностики роль лучевых методов обследования имеет первостепенное значение.

Патоморфологические изменения околоносовых пазух и анатомических структур полости носа ведут к нарушению работы мукоциллиарного клиренса и их дренажной функции и в последующем - к хроническим воспалительным заболеваниям [1]. Fadda и соавт. (2012) показали статистически значимую взаимосвязь между отклонением от типичного строения носовой полости (искривление перегородки носа, буллезные изменения носовых раковин, медиальное отклонение крючковидного отростка) и наличием заболеваний слизистой оболочки околоносовых пазух [2]. Данный факт объясняется особенностью строения остеомеатального комплекса, который в виду сужения из-за минимального воспаления может блокировать нормальный отток слизи, что предрасполагает к дальнейшему возникновению отека слизистой оболочки и воспалению в верхнечелюстной, решетчатой, лобной и клиновидной пазухах.

В последнее время наиболее популярным методом лечения стал хирургический - функциональная эндоскопическая хирургия околоносовых пазух, применяемая при хронических и рецидивирующих риносинуситах. Однако для ориентирования в ходе операции необходима точная диагностика измененных структур полости носа и околоносовых пазух. Также для нейрохирургических операций, проводимых при использовании трансназальных подходов к структурам основания черепа и мозга необходимо детальное понимание анатомии полости носа и носоглотки каждого пациента.

С этой целью ранее применялись рентгенологические методы, такие как рентгенография в носо-подбородочной проекции. Однако она не дает детального понимания классической анатомии и патологии глубоких пазух носа и не способна отобразить трехмерные структуры в двухмерной плоскости. Современные методы визуализации включают в себя компьютерную томографию (КТ), конусно-лучевую (КЛКТ) или мультиспиральную компьютерную томографию (МСКТ) и магнитно-резонансную томографию (МРТ). КТ или МСКТ - это методы выбора для предоперационной оценки полости носа и околоносовых пазух и являются золотым стандартом обследования для оценки характера и степени патологических изменений околоносовых пазух.

Статья поступила в редакцию в марте 2024 года.

Цель данной работы - проанализировать данные литературы о вариабельности анатомии околоносовых пазух и оценить её клиническую значимость по результатам компьютерной томографии.

Согласно последним данным Kumar и соавт. (2019) наиболее распространенными анатомическими вариантами в более половины случаев оказались искривление перегородки носа (55,4%), в 49,2% случаев - изменения клетки agger nasi и в 29,2% - буллезные изменения раковин полости носа [3].

Искривление перегородки носа

Носовая перегородка состоит из хряща перегородки (спереди) и костной части, включающей сошник и перпендикулярную пластинку решетчатой кости. Различные степени отклонения наблюдаются у 20-79% населения, что сопровождается нарушением носового дыхания. Чаще искривления находятся в нижних отделах, но также могут иметь различные вариации. Описываются как одностороннее искривление вправо или влево, «С-образная» **(рис. 1а)** или «S-образная» **(рис. 1б)** перегородка носа. Наиболее часто искривление перегородки носа сопровождается гипертрофией нижних носовых раковин и снижением воздушности полости носа **(рис. 1б)**.

Искривление может быть, как в хрящевом, так и в костном или костно-хрящевом отделах. В зависимости от степени отклонения перегородки носа от средней линии, возможно прижатие средней носовой раковины, что значительно сужает средний носовой ход, приводит к затруднению отделения слизистого отделяемого из пазухи, вторичной инфекции и воспалению, а при хирургическом лечении - затрудняет доступ к устью верхнечелюстной пазухи. Однако в исследовании Shivani N. Malpani и соавт. (2022) было показано, что только значительные искривления могут привести к возникновению хронического риносинусита [4].

Изменения средней носовой раковины

Средняя носовая раковина является частью решетчатой кости с прикреплением в трех плоскостях. Передняя часть находится несколько вертикально, прикрепляясь к передней части черепа, задняя - извилисто располагается свободно. Наиболее важным ориентиром данной структуры является ее косо направленная средняя часть, базальная пластинка, которая условно разделяет передние и задние решетчатые ячейки.

В 42,6-53,6% случаев наблюдается буллезные изменения данной структуры. Согласно исследованию Vandana Mendiratta и соавт. (2016), односторонняя буллезная раковина встречается в 37,5% случаев и двусторонняя - в 10% случаев [5]. В зависимости от местоположения подразделяют буллезную раковину на пластинчатую, луковицеобразную и обширную. В некоторых случаях она может полностью заполнять пространство между перегородкой и латеральной стенкой и может быть ошибочно воспринята хирургом как передняя решетчатая клетка **(рис. 2)**. При одностороннем процессе может сопровождаться искривлением носовой перегородки в противоположную сторону, что также необходимо учитывать при планировании оперативного вмешательства.

Изменения околоносовых синусов

У человека выделяют четыре пары околоносовых синусов - верхнечелюстные, решетчатые лабиринты (передние и задние ячейки), лобные и клиновидная пазухи. Все вышеперечисленные синусы выстланы слизистой оболочкой. Устье верхнечелюстной пазухи открывается в полулунную щель, а затем в средний носовой ход. Апертура лобной пазухи открывается - в лобную выемку и также в средний носовой ход [6]. Выходы из данных пазух объединяет остиомеатальный комплекс, который расположен в области между лате-

Рис. 1. КТ околоносовых синусов, корональная реконструкция. а - «С-образное» искривление носовой перегородки; б - «S-образное» искривление носовой перегородки.

Рис. 2. КТ околоносовых синусов, корональная реконструкция. а,б - «Concha Bullosa».

ральной стенкой носа в среднем носовом ходе и средней носовой раковиной. Клиновидная пазуха открывается в клиновидно-решетчатое углубление в области верхнего носового хода, как и отверстия задних ячеек решетчатой кости, которые также открываются в области верхнего носового хода.

Особенности лобной пазухи

Лобные пазухи являются продолжением передних ячеек решетчатой кости. Это единственные околоносовые пазухи, отсутствующие при рождении, вплоть до 5-6 летнего возраста. Они развиваются в результате пневматизации лобного кармана в лобную кость. Также важно отметить, что данные структуры развиваются независимо друг от друга и поэтому могут быть ассиметричными. К тому же гиперплазия встречается в 7,9%, гипоплазия 5,4% и в 2% встречается полная аплазия данных пазух, чаще среди женщин [7].

Лобный карман - щель воронкообразной формы, в которую открывается устье лобной пазухи. Спереди и снизу располагается клетка валика носа (agger nasi cell), сзади - решетчатая булла (bulla ethmoidalis), латерально - бумажная пластинка, медиально - латеральная стенка обонятельной ямки и средняя носовая раковина, сверху - решетчатая ямка.

Патофизиология лобной пазухи напрямую связана с осуществлением дренажной функции. Клетки, участвующие в нарушении данной функции, более подробно будут рассмотрены ниже.

Особенности клеток решетчатого лабиринта

Пазухи решетчатого лабиринта формируются из клеток решетчатой кости, располагающейся между орбитами. Знание анатомических взаимосвязей, особенностей патологии данной структуры чрезвычайно важно для ее диагностики и лечения [8].

Мареевым О.В. и соавт. (2014) были выявлены достоверные половые различия в размерах решетчатых лабиринтов и длины пластинки решетчатой кости. У мужчин и женщин высота решетчатого лабиринта, составляет около 25,7 ± 0,6 мм и 28,5 ± 1,3 мм, соответственно. Ширина около 13,5 ± 0,2 мм у мужчин и 12,3 ± 0,5 мм у женщин. Рядом авторов было показано, что, по данным компьютерной краниометрии, у мужчин объем и площадь решетчатых лабиринтов больше, чем у женщин, с обеих сторон, особенно у долихокранных моделей черепов, а также сочетанных форм - долихокранных с долихобазилярными формами основания черепа и лептопрозопической формой лица [9,10]. Также Маркеева М.В. и соавт. (2015) изучили зависимость между размерами решетчатого лабиринта и размерами черепа при различных формах носа с помощью факторного и корреляционного анализа с использованием современных компьютерных методик трехмерной реконструкции черепа [11]. Было показано, что практически все параметры решетчатого лабиринта имеют положительную связь с длиной нижних носовых раковин и высотой глазничной пластинки по заднему краю. К тому же высоту решетчатого лабиринта можно определить, учитывая размеры вышепредставленных структур, а также ширину хоан, а для определения ширины решетчатого лабиринта - размер длины нижних носовых раковин.

Среди структур данной области важно отметить клетку валика носа (agger nasi cell), являющейся передней клеткой решетчатой кости, расположенной в передне-верхней части средней носовой раковины. Пневматизация данной клетки может привести к сужению лобного кармана и устья лобной пазухи. Также, согласно EPOS 2014 года, к передним клеткам относятся: надваликовая клетка (supra agger nasi cell) и лобно-надваликовая клетка (supra agger frontal cell). Данные клетки при пневматизации смещают дренажный путь лобной пазухи кзади и медиально [12].

Задние клетки решетчатой кости, такие как, надбуллярная клетка (supra bulla cell), лобная надбуллярная клетка (supra bulla frontal cell), надглазничная решетчатая ячейка (supraorbital ethmoid cell) смещают дренажный путь лобной пазухи кпереди, латерально его может смещать лобно-перегородочная клетка (frontal septal cell) [12]. Gotlib и соавт. (2019) указывают также на латеральную клетку (lateral cell), встречающуюся в 16,5% случаев, располагающуюся между лобным клювом и основанием черепа. Отмечается, что она часто располагается рядом с передней решетчатой артерией и смещает дренажный путь лобной пазухи медиально. А также выделяется парамедианная клетка (paramedian cell), располагающаяся медиально в решетчатом лабиринте без прикрепления к межфронтальной перегородке. В таком случае дренажный путь будет смещаться латерально [13].

Для диагностики всех представленных клеток наиболее показательными являются корональные и сагиттальные плоскости КТ изображения [5].

Особенности верхнечелюстных синусов

Верхнечелюстные пазухи начинают развиваться в пренатальном периоде с третьего месяца и постепенно увеличиваются во всех направлениях, но наиболее выраженно в передне-заднем направлении. Во внутриутробном периоде они заполнены околоплодными водами, что возможно обнаружить на 22-й неделе беременности. Послеродовые рентгенограммы показали, что верхнечелюстные синусы становятся полностью аэрированы в период с 1 до 6 месяцев жизни ребенка [14].

При рождении данные околоносовые пазухи имеют сферическую или пирамидальную форму. Ко второму году жизни они расширяются до подглазничного нерва в латеральную сторону и книзу до уровня нижней носовой раковины. К 12 годам - достигают дна полости носа, и топография пазух приближается к размерам взрослого человека, имеющая объем 15-20 см^3.

При фронтальной проекции наиболее распространенная форма верхнечелюстных синусов у детей от 1 года до 3 лет является прямоугольник, от 4 до 12 лет - треугольная форма, основанием книзу, а после 13 лет, наоборот, основанием кверху. На боковых проекциях визуализируется четырехугольная форма пазух во всех возрастных группах [14].

У взрослого человека дно пазухи образовано альвеолярным отростком верхней челюсти, а крыша пазухи - нижней стенкой глазницы. Соустье пазухи имеет в среднем размер от 3 до 19 мм и расположено вдоль верхней части медиальной стенки и впадает в основание решетчатой воронки.

Среди всех заболеваний полости носа и околоносовых пазух, наиболее часто встречается воспалительное заболевание, затрагивающее верхнечелюстные пазухи, составляя в общей популяции от 6 до 15%. Хронический верхнечелюстной синусит, имеющий одонтогенную природу, составляет около 25-40% [15].

На верхней стенке верхнечелюстной пазухи (нижней стенки орбиты) располагаются клетки Галлера. Распространенность данных клеток достаточно вариабельна и составляет от 8 до 57%. Клетки Галлера больших размеров способны закрывать устье верхнечелюстной пазухи, нарушая ее дренажную функцию **(рис. 3)**. Также влияние данных клеток ассоциируют с рецидивирующими верхнечелюстными синуситами.

Особенности клиновидной пазухи

Клиновидная пазуха располагается в теле клиновидной кости. Представляет собой полость, которая чаще всего разделена тонкой перегородкой на две неодинаковые части. Развивается данная пазуха постнатально. Особенно высокие темпы роста отмечаются в возрасте от 1 до 2 лет, а далее достигает размеров взрослого человека после 12 лет [16]. Вместе с задними клетками решетчатого лабиринта относится к группе задних околоносовых пазух.

Рис. 3. *КТ околоносовых синусов. На верхней стенке верхнечелюстной пазухи (нижней стенки орбиты) располагаются клетки Галлера. корональная реконструкция.*
а,б – «Клетки Галлера».

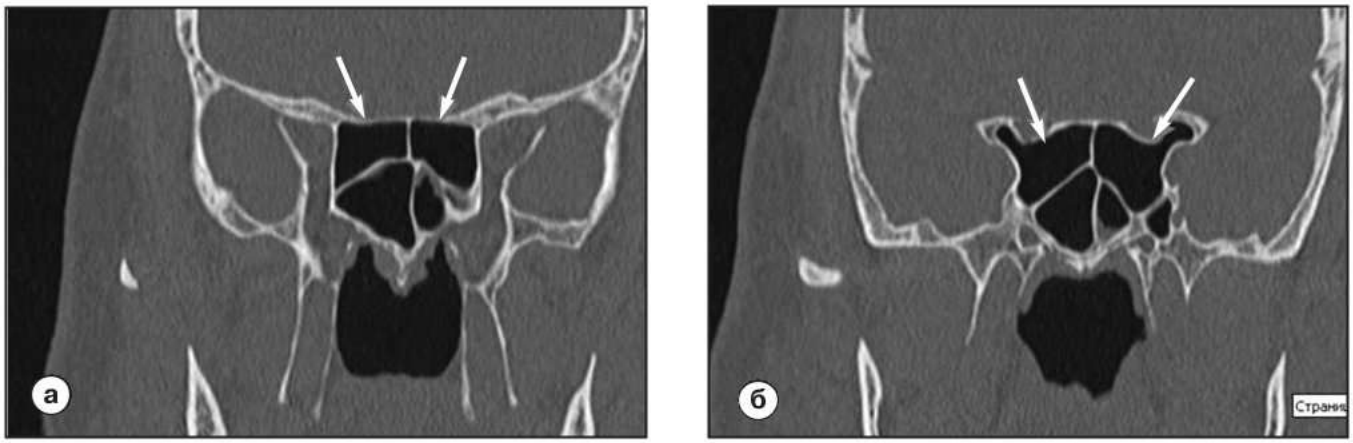

Рис. 4. КТ околоносовых синусов клетки Оноди, корональная реконструкция. а,б – «клетка Оноди»

Дно клиновидной пазухи образовано сводом носоглотки. Боковые стенки прилегают к кавернозному синусу, с рядом расположенными III, IV и VI парой черепных нервов. Верхняя стенка граничит с турецким седлом, гипофизом, зрительными нервами и их перекрестом. Передняя стенка тонкая с устьем, открывающимся в верхний носовой ход [17].

Изолированные патологии клиновидной пазухи встречаются в 1-3% случаев от общего количества заболеваний полости носа и околоносовых пазух. Проявления патологии данной пазухи в большинстве случаев характеризуются головной болью в затылочном отделе, в связи с чем такие пациенты часто обращаются к терапевтам, неврологам и окулистам. Необходима правильная лучевая диагностика данной пазухи, поскольку близкое расположение к важным структурам может привести к жизнеугрожающим состояниям.

В задней части клиновидной пазухи в 2-17% случаев встречается клетка Оноди, являющаяся клиновидно-этмоидальной воздушной ячейкой. Она располагается между клиновидной пазухой и основанием черепа. При пневматизации данной клетки повышается риск влияния данной структуры на зрительный нерв и структуры внутренней сонной артерии, из-за смещения вверх и в латеральную сторону [18]. Диагностика данных клеток на КТ чрезвычайно важна, как в оториноларингологической, при операциях на клиновидной пазухе, так и в нейрохирургической практике, поскольку может приводить к ограничению доступа к гипофизу **(рис. 4)**. Также заполнение данных клеток патологическим содержимым может оказывать давление на зрительный нерв и приводить к ретроорбитальной боли [18]. Отмечается тесная связь стенок кавернозного сегмента внутренней сонной артерии, верхнечелюстного нерва и видиева канала с клиновидной пазухой. Все эти структуры подвергаются риску при патологическом процессе и соответствующих операциях на клиновидной пазухе, поэтому должны быть точно определены на диагностическом этапе.

Заключение

Форма, конфигурация, линейные и объемные характеристики околоносовых пазух обладают значительной индивидуально-типологической, билатеральной и половой изменчивостью, что вызывает необходимость учета этих особенностей анатомии в диагностике патологий и персонализации планирования оперативного вмешательства. Компьютерная томография является наиболее эффективным методом для определения вариантов анатомии полости носа и околоносовых пазух, выявления причин возникновения заболеваний, связанных с ее особенностями, а также является неотъемлемым предоперационным этапом для планирования оперативного вмешательства. ■

Список литературы

1. Liu L., Chen Q., Pan M., Yang Y. Roles of Anatomical Abnormalities in Localized and Diffuse Chronic Rhinosinusitis. *Indian J Otolaryngol Head Neck Surg*. 2023; 75(Suppl 1): 966-972. https://doi.org/10.1007/s12070-022-03370-0

2. Fadda G.L., Rosso S., Aversa S., et al. Multiparametric statistical correlations between paranasal sinus anatomic variations and chronic rhinosinusitis. *Acta Otorhinolaryngol Ital*. 2012; 32(4): 244-251.

3. Nongthombam T.L., Khumanthem S.S., Ngangom L., et al. Evaluation of paranasal sinus disease by computed tomography - a cross sectional study. *Artic. Int. J. Sci. Res*. 2019; 8(9): 29-32. https://doi.org/10.36106/ijsr

4. Malpani S.N., Deshmukh P. Deviated Nasal Septum a Risk Factor for the Occurrence of Chronic Rhinosinusitis. *Cureus*. 2022; 14(10): e30261.
https://doi.org/10.7759/cureus.30261

5. Mendiratta V., Baisakhiya N., Singh D., et al. Sinonasal Anatomical Variants: CT and Endoscopy Study and Its Correlation with Extent of Disease. *Indian J Otolaryngol Head Neck Surg*. 2016; 68(3): 352-358.
https://doi.org/10.1007/s12070-015-0920-x

6. Choby G., Thamboo A., Won T.B., et al. Computed tomography analysis of frontal cell prevalence according to the International Frontal Sinus Anatomy Classification. *Int Forum Allergy Rhinol*. 2018; 8(7): 825-830.
https://doi.org/10.1002/alr.22105

7. Al Hatmi A.S., Al Ajmi E., Albalushi H., et al. Anatomical variations of the frontal sinus: A computed tomography-based study. *F1000Res*. 2023; 12: 71.
https://doi.org/10.12688/f1000research.129498.2

8. Муртузова А.Б., Серова Н.С., Коробкин А.С. и др. Компьютерная томография в диагностике остеомы решетчатого лабиринта. *Russ. Electron. J. Radiol*. 2023; 13(1): 103-110.
https://doi.org/10.21569/2222-7415-2023-13-1-103-110

9. Маркеева М.В., Николенко В.Н., Алешкина О.Ю., Хучак Ю.А. Морфометрическая изменчивость глазничной и решетчатой пластинок решетчатой кости у взрослых людей. *Фундаментальная медицина*. 2019; 9(1): 6150.

10. Мареев О.В. и др. Виртуальная краниометрия как новый метод в краниологии. *Биотехнологии и медицина*. 2014; 7(59): 10-14.

11. Маркеева М.В., Мареев О.В., Николенко В.Н. и др. Объем и площадь решетчатого лабиринта по данным компьютерной краниометрии. *Практическая медицина*. 2015; 2(87): 52-55.

12. Неровный А.И., Полюхов Е.В. Эволюция представлений о дренажном пути лобной пазухи и конфигурации окружающих его структур. *Российская оториноларингология*. 2022; 21(3): 86-95.
https://doi.org/10.18692/1810-4800-2022-3-86-95

13. Gotlib T., Kołodziejczyk P., Kuźmińska M., et al. Three-dimensional computed tomography analysis of frontoethmoidal cells: A critical evaluation of the International Frontal Sinus Anatomy Classification (IFAC). *Clin Otolaryngol*. 2019; 44(6): 954-960.
https://doi.org/10.1111/coa.13412

14. Vaid S., Vaid N. Normal Anatomy and Anatomic Variants of the Paranasal Sinuses on Computed Tomography. *Neuroimaging Clin N Am*. 2015; 25(4): 527-548.
https://doi.org/10.1016/j.nic.2015.07.002

15. Whyte A., Boeddinghaus R. Imaging of odontogenic sinusitis. *Clin Radiol*. 2019; 74(7): 503-516.
https://doi.org/10.1016/j.crad.2019.02.012

16. Aksakal C., Aktı S., Çeker M.E., et al. Development of the sphenoid sinus from newborn to age 18: A computed tomography imaging analysis. *Int J Pediatr Otorhinolaryngol*. 2022; 162: 111327.
https://doi.org/10.1016/j.ijporl.2022.111327

17. Басий Р.В., Довгялло Ю.В., Костин Р.А. Морфометрические показатели пазухи клиновидной кости при компьютерной томографии. *Russ. Electron. J. Radiol*. 2017; 7(1): 34-38.
https://doi.org/10.21569/2222-7415-2017-7-1-34-38

18. Niknami M., Emami E., Mozaffari A., et al. Correlation between the Opacification Degree of Paranasal Sinuses on CT, Clinical Symptoms and Anatomical Variations of the Nose and Paranasal Sinuses in Patients with Chronic Rhinosinusitis. *Front Dent*. 2021; 18: 33.
https://doi.org/10.18502/fid.v18i33.7337

References

1. Liu L, Chen Q, Pan M, Yang Y. Roles of Anatomical Abnormalities in Localized and Diffuse Chronic Rhinosinusitis. *Indian J Otolaryngol Head Neck Surg*. 2023; 75(Suppl 1): 966-972.
https://doi.org/10.1007/s12070-022-03370-0

2. Fadda GL, Rosso S, Aversa S, et al. Multiparametric statistical correlations between paranasal sinus anatomic variations and chronic rhinosinusitis. *Acta Otorhinolaryngol Ital*. 2012; 32(4): 244-251.

3. Nongthombam TL, Khumanthem SS, Ngangom L, et al. Evaluation of paranasal sinus disease by computed tomography - a cross sectional study. *Artic. Int. J. Sci. Res*. 2019; 8(9): 29-32.
https://doi.org/10.36106/ijsr

4. Malpani SN, Deshmukh P. Deviated Nasal Septum a Risk Factor for the Occurrence of Chronic Rhinosinusitis. *Cureus*. 2022; 14(10): e30261.
https://doi.org/10.7759/cureus.30261

5. Mendiratta V, Baisakhiya N, Singh D, et al. Sinonasal Anatomical Variants: CT and Endoscopy Study and Its Correlation with Extent of Disease. *Indian J Otolaryngol Head Neck Surg*. 2016; 68(3): 352-358.
https://doi.org/10.1007/s12070-015-0920-x

6. Choby G, Thamboo A, Won TB, et al. Computed tomography analysis of frontal cell prevalence according to the International Frontal Sinus Anatomy Classification. *Int Forum Allergy Rhinol*. 2018; 8(7): 825-830.
https://doi.org/10.1002/alr.22105

7. Al Hatmi AS, Al Ajmi E, Albalushi H, et al. Anatomical variations of the frontal sinus: A computed tomography-based study. *F1000Res*. 2023; 12: 71.
https://doi.org/10.12688/f1000research.129498.2

8. Murtuzova AB, Serova NS, Korobkin AS, et al. Computed tomography in the diagnosis of osteoma of the ethmoidal labyrinth. *Russ. Electron. J. Radiol*. 2023; 13(1): 103-110 [In Russ].

https://doi.org/10.21569/2222-7415-2023-13-1-103-110

9. Markeeva MV, Nikolenko VN, Aleshkina OYu, Khuchak YuA. Orphometric variation of orbital and cribriform plates of ethmoid bone in adults. *Fundamental medicine*. 2019; 9(1): 6150 [In Russ].

10. Mareev OV, et al. Virtual craniometry as a new method in craniology. *Biotechnology and medicine*. 2014; 7(59): 10-14 [In Russ].

11. Markeeva MV, Mareev OV, Nikolenko VN, et al. Volume and area of the ethmoid labyrinth according to computer craniometry data. *Practical Medicine*. 2015; 2(87): 52-55 [In Russ].

12. Nerovny AI, Polyukhov EV. Evolution of ideas about the drainage pathway of the frontal sinus and the configuration of the surrounding structures. *Russian Otolaryngology*. 2022; 21(3): 86-95 [In Russ].
https://doi.org/10.18692/1810-4800-2022-3-86-95

13. Gotlib T, Kołodziejczyk P, Kuźmińska M, et al. Three-dimensional computed tomography analysis of frontoethmoidal cells: A critical evaluation of the International Frontal Sinus Anatomy Classification (IFAC). *Clin Otolaryngol*. 2019; 44(6): 954-960.
https://doi.org/10.1111/coa.13412

14. Vaid S, Vaid N. Normal Anatomy and Anatomic Variants of the Paranasal Sinuses on Computed Tomography. *Neuroimaging Clin N Am*. 2015; 25(4): 527-548.
https://doi.org/10.1016/j.nic.2015.07.002

15. Whyte A, Boeddinghaus R. Imaging of odontogenic sinusitis. *Clin Radiol*. 2019; 74(7): 503-516.
https://doi.org/10.1016/j.crad.2019.02.012

16. Aksakal C, Aktı S, Çeker ME, et al. Development of the sphenoid sinus from newborn to age 18: A computed tomography imaging analysis. *Int J Pediatr Otorhinolaryngol*. 2022; 162: 111327.
https://doi.org/10.1016/j.ijporl.2022.111327

17. Basiy RV, Dovgyallo YuV, Kostin RA. Morphometric indices of the sphenoid sinus in computed tomography. Russ. *Electron. J. Radiol*. 2017; 7(1): 34-38.
https://doi.org/10.21569/2222-7415-2017-7-1-34-38

18. Niknami M, Emami E, Mozaffari A, et al. Correlation between the Opacification Degree of Paranasal Sinuses on CT, Clinical Symptoms and Anatomical Variations of the Nose and Paranasal Sinuses in Patients with Chronic Rhinosinusitis. *Front Dent*. 2021; 18: 33.
https://doi.org/10.18502/fid.v18i33.7337

ИНФОРМАЦИЯ ОБ АВТОРАХ:

МУРТУЗОВА АЛИСА БИЯМЕДДИНОВНА - [**ORCID:** 0009-0005-5395-7089]
врач-рентгенолог,
Университетская клиническая больница №1,
ФГАОУ ВО Первый МГМУ им И.М. Сеченова МЗ РФ (Сеченовский Университет),
119435 Российская Федерация, г. Москва, ул. Большая Пироговская, 6 стр. 1;
врач-рентгенолог,
Научно-клинический отдел лучевой диагностики,
ФГБУ «Национальный медицинский исследовательский центр оториноларингологии ФМБА»,
123182 Российская Федерация, г. Москва, Волоколамское шоссе, 30 корп. 2;
СЕРОВА НАТАЛЬЯ СЕРГЕЕВНА - [**ORCID:** 0000-0001-6697-7824]
д.м.н., профессор, член-корр. РАН,
Университетская клиническая больница №1,
ФГАОУ ВО Первый МГМУ им И.М. Сеченова МЗ РФ (Сеченовский Университет),
119435 Российская Федерация, г. Москва, ул. Большая Пироговская, 6 стр. 1;
НИКОЛЕНКО ВЛАДИМИР НИКОЛАЕВИЧ - [**ORCID**: 0000-0001-9532-9957]
д.м.н., заведующий кафедрой анатомии и гистологии человека,
Институт клинической медицины имени Н.В. Склифосовского,
Университетская клиническая больница №1,
ФГАОУ ВО Первый МГМУ им И.М. Сеченова МЗ РФ (Сеченовский Университет),
119435 Российская Федерация, г. Москва, ул. Большая Пироговская, 6 стр. 1;
ЖАРИКОВА ТАТЬЯНА СЕРГЕЕВНА - [**ORCID:** 0000-0001-6842-1520]
доцент кафедры анатомии и гистологии человека,
Институт клинической медицины имени Н.В. Склифосовского,
Университетская клиническая больница №1,
ФГАОУ ВО Первый МГМУ им И.М. Сеченова МЗ РФ (Сеченовский Университет),
119435 Российская Федерация, г. Москва, ул. Большая Пироговская, 6 стр. 1.

Конфликт интересов, информация о клинической базе и финансировании
Авторы заявляют об отсутствии конфликта интересов.
Исследование проведено без спонсорской поддержки. Соблюдение прав пациентов и правил биоэтики. Все пациенты подписали информированное согласие на участие в исследовании.