ОЦЕНКА ДООПЕРАЦИОННОГО МЕТОДА ИЗМЕРЕНИЯ НЕОСТВОРОК ТРЕХСИНУСОВОГО АОРТАЛЬНОГО КЛАПАНА У ДЕТЕЙ ПЕРЕД ОПЕРАЦИЕЙ OZAKI С ПОМОЩЬЮ МУЛЬТИСПИРАЛЬНОЙ КОМПЬЮТЕРНОЙ ТОМОГРАФИИ

3.1.15 - Сердечно-сосудистая хирургия (медицинские науки)
3.1.25 - Лучевая диагностика (медицинские науки)

***Дудин Д.С., Палькова В.А., Шихранов А.А., Востокова Е.В.**

ФГБУ «Федеральный центр сердечно-сосудистой хирургии» МЗ РФ

КЛЮЧЕВЫЕ СЛОВА:

- мультиспиральная компьютерная томография
- операция OZAKI
- сайзеры
- аортальный клапан
- межкамиссуральное расстояние
- неостворки

АННОТАЦИЯ:

Введение: операция по реконструкции аортального клапана методом Ozaki является эффективной для лечения патологий аортального клапана (АК) у пациентов различных возрастных категорий. У детей, страдающих пороками сердца, выполнение этой операции вызывает определенные трудности из-за особенностей анатомии их сердца. Мультиспиральная компьютерная томография (МСКТ) важна для планирования операций Ozaki у детей, предоставляя детальную информацию о морфологии и размерах АК.

Цель: оценить возможности дооперационного метода измерения неостворок трехсинусового аортального клапана у детей, подвергающихся операции Ozaki, с использованием МСКТ. Это позволит потенциально улучшить результаты операций и снизить риск осложнений за счет уменьшения времени ишемии миокарда, более точного измерения и нивелирования влияния индивидуальных особенностей хирурга.

Материал и методы: в исследование были включены 31 ребенок, которым было проведено МСКТ с контрастным усилением грудной аорты перед операцией Ozaki с 2019 по 2021 год. Исследования проводились на томографе ONE AQUILION фирмы CANON (640 срезов) с ЭКГ-синхронизацией и болюсным контрастным усилением. Использовалось неионное низкоосмолярное контрастное вещество Omnipaque 350 или Ultravist 370. Контрастное вещество вводилось через кубитальную вену с различной скоростью в зависимости от возраста пациента. Для автоматического введения контраста использовался двухколбовый инжектор OptiVantage. Обработка изображений проводилась на станции Vitrea или с помощью RadiAnt DICOM Viewer. Ретроспективно измерялось межкомиссуральное расстояние правой коронарной, левой коронарной и некоронарной створок в фазу диастолы.

Результаты: измерение межкомиссурального расстояния АК с помощью МСКТ и добавление 5 мм позволило определить предполагаемый размер каждой неостворки. Средние размеры неостворок, измеренные с помощью МСКТ, и интраоперационно подобранные размеры неостворок статистически значимо не различались (p >0,05). Чувствительность и специфичность метода измерения створок с помощью МСКТ составили 81% и 75% соответственно, AUC = 0,782 (95% ДИ 0,572; 1).

Выводы: дооперационный метод измерения створок трехсинусового аортального клапана у детей для операции Ozaki с помощью МСКТ является полезным инструментом для планирования операций. Это может снизить время ишемии миокарда и улучшить результаты операций.

Для цитирования. *Дудин Д.С., Палькова В.А., Шихранов А.А., Востокова Е.В. «ОЦЕНКА ДООПЕРАЦИОННОГО МЕТОДА ИЗМЕРЕНИЯ НЕОСТВОРОК ТРЕХСИНУСОВОГО АОРТАЛЬНОГО КЛАПАНА У ДЕТЕЙ ПЕРЕД ОПЕРАЦИЕЙ OZAKI С ПОМОЩЬЮ МУЛЬТИСПИРАЛЬНОЙ КОМПЬЮТЕРНОЙ ТОМОГРАФИИ» Ж. ДИАГНОСТИЧЕСКАЯ И ИНТЕРВЕНЦИОННАЯ РАДИОЛОГИЯ. 2024; 18(4): 34–40.*

***Адрес для корреспонденции (Correspondence to):** Дудин Дмитрий Сергеевич (Dudin Dmitriy S.), e-mail: cool.dudin@bk.ru*

EVALUATION OF PREOPERATIVE METHOD FOR MEASURING THREE-SINUS AORTIC VALVE NEOLEAFLETS IN CHILDREN BEFORE THE OZAKI PROCEDURE USING MULTISLICE COMPUTED TOMOGRAPHY

***Dudin D.S., Pal'kova V.A., SHihranov A.A., Vostokova E.V.**

FSBI «Federal Center of Cardiovascular Surgery» of the Ministry of Health of the Russian Federation (Penza)

KEY-WORDS:

- multislice computed tomography
- OZAKI operation
- sizers
- aortic valve
- intercamissural distance
- neoleaflets

ABSTRACT:

Introduction: Ozaki aortic valve reconstruction surgery is effective for the treatment of aortic valve (AV) pathologies in patients of various age categories. In children with heart defects, this surgery poses certain difficulties due to the anatomical features of their hearts. Multislice computed tomography (MSCT) is important for planning Ozaki surgeries in children, providing detailed information on the morphology and size of the AV.

Aim: was to evaluate the feasibility of a preoperative method for measuring three-sinus aortic valve neo-leaflets in children undergoing Ozaki surgery using MSCT. This will potentially improve surgical outcomes and reduce the risk of complications by reducing myocardial ischemia time, providing more accurate measurement, and removing the influence of individual surgeon characteristics.

Material and methods: the study included 31 children who underwent contrast-enhanced MSCT of the thoracic aorta before Ozaki surgery from 2019 to 2021. Studies were performed on a CANON ONE AQUILION tomograph (640 slices) with ECG synchronization and bolus contrast enhancement. Non-ionic low-osmolar contrast agents Omnipaque 350 or Ultravist 370 were used. The contrast agent was injected through the cubital vein at different rates depending on the patient's age. An OptiVantage dual-bulb injector was used for automatic contrast administration. Image processing was performed on a Vitrea station or using RadiAnt DICOM Viewer. The intercommissural distance of the right coronary, left coronary, and non-coronary leaflet was measured retrospectively in the diastolic phase.

Results: measuring the intercommissural distance of the AV using MSCT and adding 5 mm allowed us to determine the estimated size of each neoleaflet. The mean neoleaflet size measured by MSCT and the intraoperatively adjusted neoleaflet sizes did not differ significantly ($p > 0.05$). The sensitivity and specificity of the MSCT leaflet measurement method were 81% and 75%, respectively, AUC = 0.782 (95% CI 0.572; 1).

Conclusions: preoperative MSCT method of measuring pediatric three-sinus aortic valve leaflets for the Ozaki operation is a useful tool for surgical planning. It can reduce myocardial ischemia time and improve surgical outcomes.

Введение

Операция воссоздания аортального клапана с использованием методики Ozaki является эффективным методом лечения патологий аортального клапана (АК) у пациентов различных возрастных категорий [1-4]. У детей, страдающих пороками сердца, такое хирургическое вмешательство представляют особый вызов из-за особенностей анатомии сердца в данной возрастной группе, таких как: малый диаметр АК, двух- и одностворчатый АК, ассиметрия синусов аорты, эластичность синусов аорты и, как следствие, возможная недооценка истинного размера в «спавшемся» состоянии [1,5-7]. Во время стандартной процедуры OZAKI подбор размера неостворок и вырезание из ксеноперикарда или аллоперикарда производится интраоперационно на ишемизированном сердце [6,7]. Это занимает определенное время и достигает от 15% до 20% времени пережатия аорты. Поэтому, вопрос сокращения времени ишемии сердца является актуальным.

Мультиспиральная компьютерная томография (МСКТ) играет важную роль в планировании и подготовке к операции Ozaki у детей, предоставляя детальную информацию о морфологии и размерах аортального клапана, а также его структурных особенностях [5].

Целью исследования является оценка возможностей дооперационного метода измерения неостворок трёхсинусового аортального клапана у детей, подвергающихся операции Ozaki, с использованием МСКТ. Это позволит потенциально улучшить результаты операций и снизить риск осложнений у маленьких пациентов за счет уменьшения времени ишемии миокарда, более точного (объективного) способа измерения и нивелирования влияния на результаты измерения индивидуальных особенностей хирурга.

Материал и методы

В исследования были включено 31 ребенок, которым было проведено МСКТ с контрастным усилением грудной аорты перед операцией Ozaki с 2019 по 2021 год.

Статья поступила в редакцию в июле 2024 года.

Таблица 1. **Клинико-демографические характеристики пациентов**

Общее количество пациентов, n	31
Возраст, лет (95%ДИ)	10 (7,41;12,59)
Пациенты мужского пола, n (%)	22 (71%)
Пациенты женского пола, n (%)	9 (29%)
ИМТ (95%ДИ)	16,9 (15,05;18,75)
BSA, (95%ДИ)	1,11 (0,85;1,37)
Пациенты с аортальный стенозом, n (%)	26 (83,8%)
Пациенты с аортальной недостаточностью, n (%)	5 (16,2%)

Примечание: *ИМТ - индекс массы тела; BSA - площадь поверхности тела.*

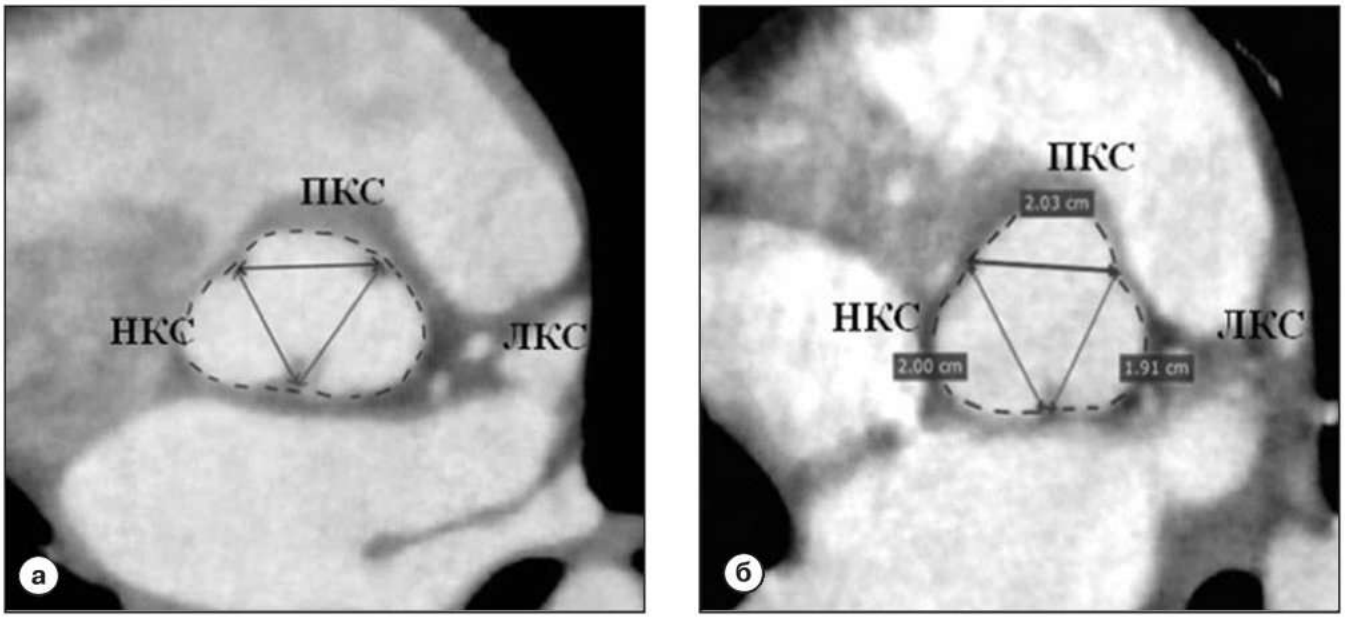

Рис. 1. *Примеры измерения межкомиссуральных расстояний правой коронарной, левой коронарной и некоронарной створок с помощью МСКТ.*
Прим.: *ПКС - правая коронарная створка; ЛКС - левая коронарная створка; НКС - некоронарная створка.*

Клинико-демографические характеристики пациентов представлены в **таблице 1**.

МСКТ исследования проводились на томографе ONE AQUILION фирмы CANON (640 срезов) с ЭКГ синхронизацией, с болюсным контрастным усилением. Использовалось неионное низкоосмолярное водорастворимое контрастное вещество Omnipaque 350 или Ultravist 370. Контрастное вещество вводилось через кубитальную вену с различной скоростью в зависимости от возраста пациента. Для автоматического введения контрастного вещества использовался двухколбовый инжектор OptiVantage. Сканирование проводилось с применением широкого детектора (160 мм), что позволило за один оборот гентри получить изображение камер сердца с меньшей лучевой нагрузкой и меньшими артефактами. Обработка изображений проводилась на станции Vitrea или с помощью RadiAnt DICOM Viewer. Ретроспективно линейно измерялось вручную межкомиссуральное расстояние правой коронарной, левой коронарной и некоронарной створок в фазу диастолы в наивысшей точке расположения комиссур. Для этого мы обводили синусы с исключением самих комиссур, так как во время операции Ozaki их иссекают, и измеряли расстояние от самих стенок **(рис. 1)**.

Линейно измерялось расстояние между крайними точками каждого сайзера, которые прикладываются к комиссурам **(рис. 2,3,4)**.

Статистика

Для проверки нормальности распределения использовался критерий Колмогорова-Смирнова.

При сравнении количественных показателей, статистическую значимость различий между размером неостворок, измеренных с помощью МСКТ и размером неостворки подобранной сайзером интраоперационно при нормальном распределении данных оценивалась по критерию Стьюдента.

С помощью ROC-анализа определялась чувствительность и специфичность метода.

Таблица 2. **Размер сайзера и расстояние между крайними точками сайзера**

Размер сайзера (мм).	15	17	19	21	23	25	27	29	31	33	35
Расстояние между крайними точками сайзера по его нижней стороне (мм).	10	12	14	16	18	20	22	24	26	28	30



Рис. 2. *Измерение расстояния между крайними точками сайзера.*



Рис. 3. *Расстояние между крайними точками сайзера.*

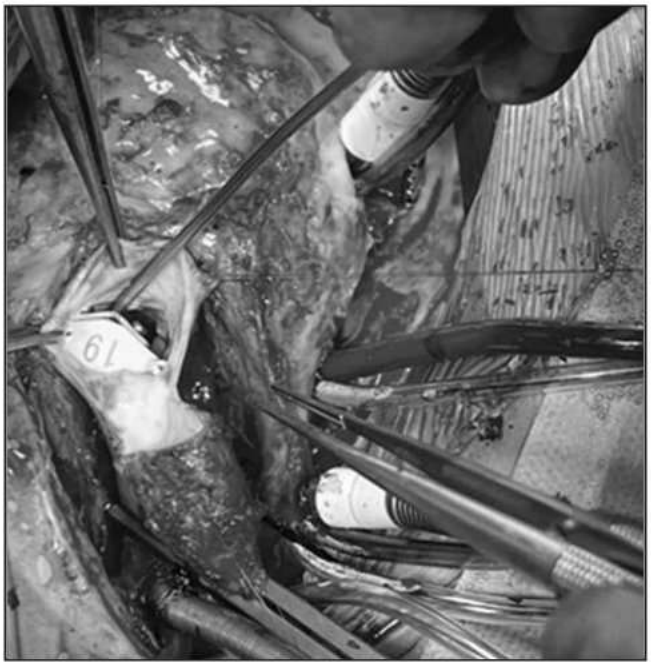

Рис. 4. *Пример измерения створки аортального клапана сайзером интраоперационно.*

Статистическая обработка материала выполнена с использованием пакетов программного обеспечения демоверсии SPSS Statistics (англ. Statistical Package for the Social Sciences). База данных составлялась в Microsoft Office Excel 2007.

Данные представлены как среднее значение ± стандартное отклонение.

Различие считалось статистически значимым при $p \leq 0{,}05$.

Результаты

При измерении расстояния между крайними точками каждого сайзера было получено, что данное расстояние на 5 мм меньше указанного размера сайзера в мм **(табл. 2)**.

Измерив межкомиссуральное расстояние аортального клапана с помощью МСКТ и, прибавив к нему 5 мм, можно получить предполагаемый размер сайзера каждой неостворки, и, следовательно, листовки.

Средние размеры неостворок, измереные с помощью МСКТ, и средние размеры неостворок, которые были подобраны интраоперационно с помощью сайзера представлены в **таблице 3**. Средние показатели створок статистически значимо не различались ($p > 0{,}05$).

В результате ROC-анализа мы получили, что чувствительность и специфичность метода измерения створок аортального с помощью МСКТ составила 81% и 75% соответственно. AUC = 0,782 (95% ДИ 0,572; 1) **(рис. 5)**.

Обсуждение

В результате нашего исследования было уставлено, что дооперационный метод измерения створок трехсинусового аортального клапана с помощью МСКТ имеет достаточно хорошую чувствительность и специфичность. В источниках литературы данный метод не рассматривался прежде, но были предложены другие способы измерения створок аортального клапана [8-10]. Но не один из них не получил широкую распространенность. При планировании операции Ozaki у детей и взрослых все больше набирает популярность

Таблица 3. Средние размеры сайзера, измеренный с помощью МСКТ и сайзера, который был подобран интраоперационно правой, левой и некоронарной створок АК

Неостворки АК	Средний размер неостворки, подобранный интраоперационно с помощью сайзеров, мм (95% ДИ)	Средний размер неостворки, полученный с помощью МСКТ, мм (95% ДИ)	P
Правая коронарная неостворка	22,8 (20,34;25,26)	22,7 (20,47;25,13)	0,531
Левая коронарная неостворка	22,8 (20,34;25,26)	22,8 (20,34;25,26)	0,74
Некоронарная неостворка	23 (20,6;25,4)	2,31 (20,72;25,48)	0,602

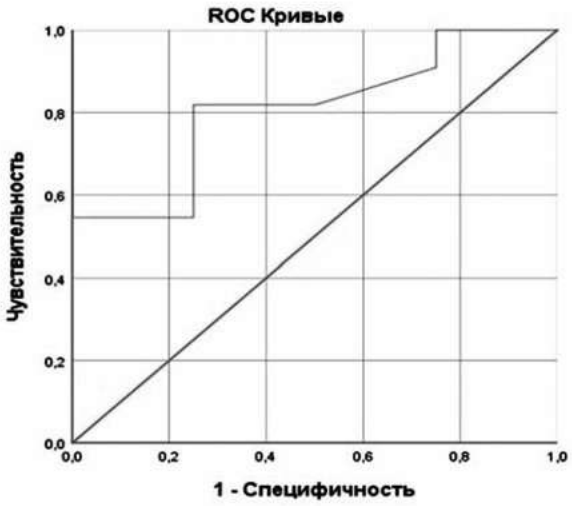

Рис. 5. Roc-анализ метода измерения створок аортального клапана с помощью МСКТ.

Рис. 6. Кальциноз створок аортального клапана.

3D-печать гибкой модели корня аорты, с помощью которой заранее определяют размер створок аортального клапана [12-15], но данный метод экономически затратен.

Растущий интерес к процедуре Ozaki основан на ряде своеобразных преимуществ метода [11], которые привели к отличным гемодинамическим показателям и низкой частоте осложнений в среднеотдаленный период времени [11,17-20]. Длительное время ишемии является важным недостатком этой операции [12,13]. Только подготовка листовок может составлять до 20% времени ишемии [12,16]. Еще одним недостатком операции Ozaki является измерение межкомиссуральных расстояний на спавшейся аорте. Истинные размеры, конфигурация и пространственные взаимоотношения различных структур АК можно оценить только тогда, когда она растягивается под действием физиологического артериального давления. Во время пережатия все эти характеристики существенно изменяются. Чтобы имитировать их реальный размер, хирургу рекомендуется слегка надавить на сайзер во время измерения [11]. Этот маневр трудно стандартизировать, и он потенциально может привести к переоценке или занижению данных. Мы рассматриваем измерение створок трехстворчатого клапана у детей с помощью МСКТ, как шаг к большей персонализации процедуры Озаки. Однако предложенный нами метод измерения створок аортального имеет свои недостатки, такие как динамическая нерезкость КТ-исследования, двухсинусовый аортальным клапаном, кальциноз створок аортального клапана у взрослых при аортальном стенозе **(рис. 6)**.

Ограничения

Существуют ограничения данного исследования: это исследование одного центра с относительно небольшой исследовательской группой и отсутствие проспективного исследования.

Выводы

Дооперационный метод измерения створок трехсинусового аортального клапана у детей для операции OZAKI с помощью мультиспиральной компьютерной томографии может быть полезным инструментом для планирования операций. ■

Список литературы/References

1. Halder V, Mishra A, Ghosh S, et al. Effectiveness and Safety of the Ozaki Procedure for Aortic Valve Disease in Pediatric Patients: A Systematic Review and Meta-Analysis. *Cureus* 15(9): e45269.
https://doi.org/10.7759/cureus.45269

2. Chivers SC, Pavy C, Vaja R, et al. The Ozaki Procedure With CardioCel Patch for Children and Young Adults With Aortic Valve Disease: Preliminary Experience - a Word of Caution. *World J Pediatr Congenit Heart Surg.* 2019; 10(6): 724-730.
https://doi.org/10.1177/2150135119878108

3. Ricciardi G, Biondi R, Tamagnini G, Giglio MD. Aortic Valve Reconstruction with Ozaki Technique. *Braz J Cardiovasc Surg.* 2022; 37(1): 118-122.
https://doi.org/10.21470/1678-9741-2020-0476

4. Patel V, Unai Sh, Moore R, et al. The Ozaki Procedure: Standardized Protocol Adoption of a Complex Innovative Procedure. *Structural Heart.* 2024; 8(1): 100217.
https://doi.org/10.1016/j.shj.2023.100217

5. Baird CW, Marathe SP, del Nido PJ. Aortic valve neo-cuspidation using the Ozaki technique for acquired and congenital disease: where does this procedure currently stand? *Indian J Thorac Cardiovasc Surg*. 2020; 36(Suppl 1): 113-122.
https://doi.org/10.1007/s12055-019-00917-9

6. Cicek M, Ozdemir F. Aortic valve neocuspidization with the Ozaki procedure in congenital aortic valve disease: Early results. *Turk Gogus Kalp Damar Cerrahisi Derg.* 2023; 31(4): 431-439.
https://doi.org/10.5606/tgkdc.dergisi.2023.25537

7. Wang K, Zhang H, Jia B. Current surgical strategies and techniques of aortic valve diseases in children. *Transl Pediatr.* 2018; 7(2): 83-90.
https://doi.org/10.21037/tp.2018.02.03

8. Gasparyan V. Method of Total Autologous Reconstruction of the Aortic Valve. *Braz. J. Cardiovasc. Surg.* 2020; 35(5).
https://doi.org/10.21470/1678-9741-2020-0197

9. Gasparyan V. Method of determination of aortic valve parameters for its reconstruction with autopericardium: An experimental study. *The Journal of Thoracic and Cardiovascular Surgery.* 2000; 119(2): 386-387.
https://doi.org/10.1016/S0022-5223(00)70200-5

10. Todurov B, Mokryk I, Batsak B, Ponych N. Computed tomography-guided aortic valve neocuspidization: details of preoperative assessment and surgical technique. *Interdiscip Cardiovasc Thorac Surg.* 2023; 36(1): ivac290.
https://doi.org/10.1093/icvts/ivac290

11. Ozaki S, Kawase I, Yamashita H, et al. Midterm outcomes after aortic valve neocuspidization with glutaraldehyde-treated autologous pericardium. *J Thorac Cardiovasc Surg.* 2018; 155(6): 2379-2387.
https://doi.org/10.1016/j.jtcvs.2018.01.087

12. Pirola S, Mastroiacovo G, Mostardini G, et al. Preoperative Ozaki technique measures on tridimensional engineered root. *J Cardiovasc Comput Tomogr.* 2022; 16(1): 51-53.1
https://doi.org/0.1016/j.jcct.2021.09.008

13. Vijayan J, Lachma RN, Mohan Rao PS, Bhat AS. Autologous pericardial aortic valve reconstruction: early results and comparison with mechanical valve replacement. *Indian J Thorac Cardiovasc Surg.* 2020; 36(3): 186-192.
https://doi.org/10.1007/s12055-019-00855-6

14. Shearn AIU, Ordocez MV, Rapetto F, et al. Rapid Prototyping Flexible Aortic Models Aids Sizing of Valve Leaflets and Planning the Ozaki Repair. *JACC Case Rep.* 2020; 2(8): 1137-1140.
https://doi.org/10.1016/j.jaccas.2020.04.054

15. Pirola S, Mastroiacovo G, Bisleri G, Polvani G. Ozaki Procedure: How I Teach It. *The Annals of Thoracic Surgery*. 2021; 111(6): 1763-1769.
https://doi.org/10.1016/j.athoracsur.2021.02.019

16. Pirola S, Mastroiacovo G, Arlati FG, et al. Single Center Five Years' Experience of Ozaki Procedure: Midterm Follow-up. *The Annals of Thoracic Surgery*. 2021; 111(6): 1937-1943.
https://doi.org/10.1016/j.athoracsur.2020.08.039

17. Базылев В.В., Россейкин Е.В., Бабуков Р.М. и др. Сравнение ближайших и среднесрочных результатов у пациентов с узким корнем аорты после протезирования аортального клапана биологическим протезом с аннулорасширяющей пластикой корня аорты и протезированием створок аутоперикардом по методике Ozaki. *Клиническая и экспериментальная хирургия*. 2019; 7(1): 34-43.

Bazylev VV, Rosseikin EV, Babukov RM, et al. Comparison of immediate and mid-term results in patients with narrow aortic root after aortic valve replacement with biological prosthesis with aortic root annuloplasty and autopericardium prosthesis using the Ozaki technique. *Clinical and Experimental Surgery.* 2019; 7(1): 34-43 [In Russ].
https://doi.org/10.24411/2308-1198-2019-11005

18. Черногривов А.Е., Черногривов И.Е., Бофанов Д.А., Базылев В.В. Операция Озаки у детей: одноцентровое исследование среднеотдаленных результатов. *Детские болезни сердца и сосудов*. 2021; 2(18): 129-140.

Chernogrivov AE, Chernogrivov IE, Bofanov DA, Bazylev VV. Ozaki operation in children: a single-center study of midterm results. *Pediatric Heart and Vascular Diseases.* 2021; 2(18): 129-140 [In Russ].
https://doi.org/10.24022/1810-0686-2021-18-2-129-140

19. Чернов И.И., Энгиноев С.Т., Комаров Р.Н. и др. Непосредственные результаты операции OZAKI: многоцентровое исследование. *Российский кардиологический журнал.* 2020; S4: 13-18.

Chernov II, Enginoev ST, Komarov RN, et al. Immediate results of OZAKI surgery: a multicenter study. *Russian Journal of Cardiology*. 2020; S4: 13-18 [In Russ].

20. Базылев В.В., Батраков П.А., Бабуков Р.М. и др. Непосредственные и отдаленные результаты протезирования аортального клапана биологическим протезом и аутоперикардом по методике Ozaki у пациентов с тяжелым аортальным стенозом, сниженной фракцией выброса и низким трансаортальным градиентом давления. *Кардиология и сердечно-сосудистая хирургия*. 2023; 16(5): 481-490.

Bazylev VV, Batrakov PA, Babukov RM, et al. Immediate and long-term results of aortic valve prosthetics with biological prosthesis and autopericardium by Ozaki technique in patients with severe aortic stenosis, reduced ejection fraction and low transaortic pressure gradient. *Cardiology & Cardiovascular Surgery.* 2023; 16(5): 481-490 [In Russ].
https://doi.org/10.17116/kardio202316051481

ИНФОРМАЦИЯ ОБ АВТОРАХ:

ДУДИН ДМИТРИЙ СЕРГЕЕВИЧ – [**ORCID**: 0000-0002-1147-1954]
врач-рентгенолог,
ФГБУ «Федеральный центр сердечно-сосудистой хирургии» МЗ РФ,
440071 Российская Федерация, г. Пенза, ул. Стасова, 6;
ПАЛЬКОВА ВЕРОНИКА АНАТОЛЬЕВНА – [**ORCID:** 0009-0005-1253-6544]
врач-рентгенолог,
ФГБУ «Федеральный центр сердечно-сосудистой хирургии» МЗ РФ,
440071 Российская Федерация, г. Пенза, ул. Стасова, 6;
ШИХРАНОВ АЛЕКСЕЙ АЛЕКСАНДРОВИЧ – [**ORCID:** 0000-0002-0235-7260]
к.м.н., врач-сердечно-сосудистый хирург,
ФГБУ «Федеральный центр сердечно-сосудистой хирургии» МЗ РФ,
440071 Российская Федерация, г. Пенза, ул. Стасова, 6.
ВОСТОКОВА ЕКАТЕРИНА ВАЛЕРЬЕВНА – [**ORCID:** 0000-0002-9458-9180]
врач-детский кардиолог,
ФГБУ «Федеральный центр сердечно-сосудистой хирургии» МЗ РФ,
440071 Российская Федерация, г. Пенза, ул. Стасова, 6.

Конфликт интересов, информация о клинической базе и финансировании
Авторы заявляют об отсутствии конфликта интересов.
Исследование проводилось без спонсорской поддержки.
Работа выполнена на базе ФГБУ «ФЦССХ» МЗ РФ (г. Пенза).