ПРИМЕНЕНИЕ БАЛЛОНОВ С ЛЕКАРСТВЕННЫМ ПОКРЫТИЕМ ДЛЯ РЕВАСКУЛЯРИЗАЦИИ БЕДРЕННО-ПОДКОЛЕННОГО АРТЕРИАЛЬНОГО СЕГМЕНТА

(ОБЗОР ЛИТЕРАТУРЫ)

***Максанов С.Д.[1,2,3], Файбушевич А.Г.[3], Волков С.В.[2], Наумов С.М.[2], Иванов А.В.[1,4]**

[1]ФГБУ «Национальный медицинский исследовательский центр высоких медицинских технологий - Центральный военный клинический госпиталь им. А.А. Вишневского» МО РФ
Отделение РХМДиЛ
[2]Акционерное общество «Группа компаний «МЕДСИ»
[3]ФГАОУ ВО «Российский университет дружбы народов им. Патриса Лумумбы»
Кафедра госпитальной хирургии с курсом детской хирургии
[4]ФГБОУ ВО «Российский биотехнологический университет»
Кафедра РЭДЛ

3.1.1 - Рентгенэндоваскулярная хирургия (медицинские науки)
3.1.15 - Сердечно-сосудистая хирургия (медицинские науки)

КЛЮЧЕВЫЕ СЛОВА:

- заболевания артерий нижних конечностей
- атеросклероз
- критическая ишемия нижних конечностей
- бедренно-подколенный сегмент
- транслюминальная баллонная ангиопластика
- рестеноз
- баллон с лекарственным покрытием

АННОТАЦИЯ:

Заболевания артерий нижних конечностей (ЗАНК), а именно облитерирующий атеросклероз, является крайне распространенной патологией с тенденцией к неуклонному прогрессированию, ухудшению качества жизни и последующей инвалидизации больных. Практически в 70% случаев поражаются бедренно-подколенный (БПС) и тибиальный артериальные сегменты. В настоящее время происходит постепенный сдвиг парадигмы лечения ЗАНК от «золотого стандарта» - открытой хирургической реваскуляризации в сторону эндоваскулярных методик. Однако, несмотря на первичные обнадеживающие результаты транслюминальной баллонной ангиопластики (ТБА) и стентирования, нерешенной проблемой для долгосрочной проходимости сосудов остается рестеноз. В свою очередь, баллоны с лекарственным антипролиферативным покрытием (БЛП) воздействуют на процесс рестеноза непосредственно на клеточном уровне и могут стать ключевым решением в лечении ЗАНК. В обзоре представлены результаты наиболее значимых рандомизированных клинических исследований (РКИ) по изучению эффективности и безопасности БЛП, а также подчеркнуты актуальные вопросы для последующих научных работ.

Для цитирования. *Максанов С.Д., Файбушевич А.Г., Волков С.В., Наумов С.М., Иванов А.В. «ПРИМЕНЕНИЕ БАЛЛОНОВ С ЛЕКАРСТВЕННЫМ ПОКРЫТИЕМ ДЛЯ РЕВАСКУЛЯРИЗАЦИИ БЕДРЕННО-ПОДКОЛЕННОГО АРТЕРИАЛЬНОГО СЕГМЕНТА (ОБЗОР ЛИТЕРАТУРЫ)» Ж. ДИАГНОСТИЧЕСКАЯ И ИНТЕРВЕНЦИОННАЯ РАДИОЛОГИЯ. 2024; 18(4): 50–59.*

DRUG-COATED BALLOONS FOR REVASCULARIZATION OF THE FEMOROPOPLITEAL ARTERIAL DISEASE

(LITERATURE REVIEW)

***Maksanov S.D.[1,2,3], Faibushevich A.G.[3], Volkov S.V.[2], Naumov S.M.[2], Ivanov A.V.[1,4]**

[1]National medical research center of high medical technologies - Central military clinical hospital named after A.A. Vishnevskiy of the Ministry of Defense of the Russian Federation
Department of Endovascular surgery
[2]JSC Group of Companies MEDSI
[3]Peoples' Friendship University of Russia named after Patrice Lumumba
Chair of Hospital surgery with a course of Pediatric surgery
[4]Russian Biotechnological University
Chair of Endovascular surgery

KEY-WORDS:

- lower extremity arterial disease
- atherosclerosis
- critical limb ischemia
- femoropopliteal segment
- transluminal balloon angioplasty
- restenosis
- drug-coated balloon

ABSTRACT:

Lower Extremity Arterial Diseases (LEAD), specifically obliterating atherosclerosis, is a highly prevalent pathology with a trend towards irreversible progression, deterioration of quality of life followed by disability of patients. In approximately 70% of cases, the femoropopliteal and tibial arterial segments are affected. Currently, there is a gradual shift in treatment paradigm of LEAD from the «gold standard» of open surgical revascularization towards endovascular methods. The restenosis remains an unresolved problem for long-term patency of vessels despite initial encouraging results have been achieved with transluminal balloon angioplasty and stenting. Whereas balloons with an anti-proliferative drug-coated (DCB) directly affect the process of restenosis at the cellular level and may become a key solution in treating LEAD. This review represents the results of the most significant randomized clinical trials (RCTs) investigating the efficacy and safety of DCB, as well as highlights the pressing issues for future scientific research.

Адрес для корреспонденции (Correspondence to): *Максанов Сергей Доржиевич (Maksanov Sergei D.), e-mail: makserg94@gmail.com*

Введение

Заболевания артерий нижних конечностей (ЗАНК) ведут к прогрессирующему сужению и/или окклюзии просвета сосуда с последующим развитием хронической ишемии. В 90% случаев этиологическим фактором является атеросклероз. По последним данным, в мире около 238 миллионов человек страдает от данной патологии. Риск развития ЗАНК увеличивается с возрастом: распространенность у людей младше 50 лет составляет до 5%, в популяции младше 70 лет возрастает до 10%, а в возрасте старше 80 лет встречается у 20% людей [1]. Клинически можно выделить 3 стадии заболевания: 1) асимптомная (компенсации); 2) стадия субкомпенсации - поражения становятся гемодинамически значимыми, однако симптомы возникают только во время физической нагрузки, классический вариант проявления - перемежающаяся хромота (ПХ); 3) стадия декомпенсации - кровоснабжения недостаточно для обеспечения основного клеточного обмена, развивается критическая ишемия нижних конечностей (КИНК): некупируемые боли покоя, формирование трофических нарушений (язв и гангрен). ЗАНК ухудшают качество жизни пациентов, отягощают коморбидный фон и могут привести к инвалидизации и смерти. Согласно систематическому обзору Abu Dabrh и соавторов, у пациентов с КИНК совокупный риск ампутации и летального исхода в течении 1 года составляет около 20% [2]. Текущая тенденция роста населения планеты и средней продолжительности жизни приведет к увеличению, как абсолютного, так и относительного количества больных с ЗАНК, поэтому крайне необходимо совершенствовать методы диагностики, скрининга, а также развивать безопасные и эффективные методы лечения.

Пациентам с ПХ рефрактерным к оптимальной медикаментозной терапии и лечебной физкультуре, а также с КИНК показана реваскуляризация. До недавних пор открытая хирургическая реваскуляризация была «золотым стандартом» лечения таких больных. На текущий момент, согласно консенсусу Американской коллегии кардиологов и Американской кардиологической ассоциации (ACC/AHA) по ведению пациентов с ЗАНК от 2024 г., эндоваскулярные вмешательства обладают I классом рекомендаций при поражении аорто-подвздошного и бедренно-подколенного сегментов (БПС) [3]. По Российским национальным рекомендациям от 2019 г. эндоваскулярная реваскуляризация должна рассматриваться в первую очередь при поражении БПС и артерий ниже колена ввиду малоинвазивности [4]. Малоинвазивный эндоваскулярный подход позволяет избежать серьезных осложнений и анестезиологических рисков открытой хирургии, помимо этого к преимуществам метода относятся менее длительная госпитализация и быстрая активизация пациента.

Несмотря на впечатляющие непосредственные результаты эндоваскулярных вмешательств, нерешенным остается вопрос долговременной проходимости артерий - после традиционной транслюминальной баллонной ангиопластики (ТБА) частота рестеноза (>50%) в течении 12 месяцев достигает 40-50%. Потеря просвета после ТБА, как правило, происходит вследствие эластического возврата, диссекций и рестеноза. Возможным решением данной проблемы могли стать голометаллические стенты (ГМС), но как выяснилось стентирование является субоптимальным методом ввиду развития неонтимальной гиперплазии с частотой рестеноза в течении 12 месяцев до 40% [5]. Баллоны с лекарственным антипролиферативным покрытием (БЛП) могут быть потенциальным решением проблемы, особенно для традиционно «безстентовых» сегментов (бедренно-подколенный, тибиальный).

Баллоны с лекарственным покрытием

Лекарственное антипролиферативное покрытие влияет непосредственно на механизм рестеноза, в основе которого лежит ответ организма на баротравму и инородное тело посредством формирования неоинтимы. На серии экспериментов с клеточными культурами Scheller и др. выяснили, что краткосрочное воздействие (≤3 мин) паклитаксела, смешанного в контрастном веществе (йопромид), вызывает долговременное угнетение пролиферации гладкомышечных клеток [6].

Паклитаксел - алкалоид, выделенный из коры тисового дерева, был открыт в 1971 г., в последующие годы ученые активно исследовали его антипролиферативные свойства. Препарат зарекомендовал себя как действенный цитостатик и нашел свое применение в онкологии. В дальнейшем на животных моделях ученым удалось доказать дозозависимый ингибирующий эффект паклитаксела на процессы пролиферации и миграции гладкомышечных клеток. Затем были проведены серии исследований на коронарных и периферических артериях крыс и людей, в которых паклитаксел продемонстрировал свою эффективность в угнетении неоинтимальной гиперплазии в дозировках в сотни раз меньше, используемых в химиотерапии [7].

Изначально паклитаксел применяли в первом поколении коронарных стентов, выделяющих лекарство, однако вскоре его заменили на производные рапамицина - «лимусы» в связи с сообщениями о цитотоксическом эффекте и более высоком риске развития инфаркта миокарда (ИМ). Вдобавок применение «лимус»-стентов в коронарных артериях было ассоциировано со снижением частоты рестенозов и реваскуляризации целевого поражения (РЦП) [8]. Несмотря на свои преимущества, «лимусы» менее стабильны, обладают меньшей липофильностью и медленнее

Статья поступила в редакцию в сентябре 2024 года.

абсорбируются тканями, что усложняет достижение целевых доз в артериях нижних конечностей. Для обеспечения терапевтического эффекта «лимусов» в коронарных артериях, препарат располагается на базе матрицы, которая обеспечивает длительное контролируемое выделение лекарства, а платформой для этой связки выступает непосредственно стент. Учитывая современную тенденцию «не оставляй ничего после себя», подразумевающую, по возможности, отказ от имплантации стента, опцией выбора для БПС и артерий голени в настоящее время могут быть лекарственные баллоны.

Механизм действия паклитаксела заключается в стимуляции сборки микротрубочек и их последующей стабилизации за счет подавления деполимеразации, что приводит к угнетению нормальной реорганизации сети микротрубочек в процессе митоза. Цитостатический антипролиферативный эффект «лимусов» реализуется за счет блокировки белкового фермента - серин-треониновой киназы (mTOR) с последующим арестом G1-фазы клеточного цикла **(рис. 1)**.

Важным аспектом эффективности БЛП является наличие эксипиента. Это молекулы, выступающие как «защитный чехол» для антипролиферативного препарата. В идеале, эксипиент должен обеспечивать стабильное и равномерное распределение лекарства на поверхности баллона, минимизировать потерю препарата при проведении к целевому поражению, не приводить к фрагментации и дистальной эмболии частицами, а также обеспечивать эффективный трансфер цитостатика в сосудистую стенку **(рис. 2)**. В БЛП первого поколения в качестве эксипиента применяли йопромид в связке с паклитакселем в кристаллической форме.

Первым исследованием по применению БЛП на периферических артериях у людей было THUNDER в 2008 г. Это многоцентровое рандомизированное клиническое исследование (РКИ) с одиночным ослеплением, в которое вошли 154 пациента с поражениями БПС (как стенозы, так и окклюзии). Пациентов разделили на 3 однородные группы: стандартная ТБА, ангиопластика БЛП, и ТБА с паклитакселем, смешанным в контрастном веществе. Средняя длина поражений составляла 7,4 ± 6,5 см. Через 6 месяцев на контрольной ангиографии частота рестеноза была значимо ниже в группе пациентов с ангиопластикой БЛП, в сравнении с группой ТБА (17% против 44%). К тому же реже выполнялась РЦП - в 2 случаях из 48 против 20 из 54 соответственно, через 24 месяца тенденция сохранилась - 15% против 52% [9].

В РКИ PACIFIER авторы провели сравнение БЛП и непокрытых баллонов для вмешательств при рестенозах в БПС после ТБА. Стоит отметить, что в исследовании применяли БЛП нового поколения, в которых эксипиентом были молекулы мочевины - натуральный биосовместимый гидрофильный компонент. По результатам контрольной ангиографии через 6 месяцев было продемонстрировано статистически значимое превосходство БЛП по ряду показателей: меньшая ППП, реже развивались вторичные рестенозы (>50% просвета) - 8,6% против 32,4%. Через 12 месяцев в группе БЛП реже развивались тяжелые неблагоприятные события (ТНС): смерть, ампутация конечности, а также реже выполнялась РЦП [10].

В 2012 г. был опубликован мета-анализ 4-х РКИ с объемом выборки в 381 пациент, в котором сравнили результаты ангиопластики БЛП (N = 186) с ТБА (N = 195) для реваскуляризации БПС. Средняя продолжительность периода наблюдения составила 10,3 месяцев. Данная работа подтвердила преимущества баллонов с паклитакселем: частота РЦП 12% против 27,7% (P <0,00001), частота ангиографически подтвержденных рестенозов 18,7% против 45,5% (P <0,0001), ППП от - 0,05 до 0,5 мм против 0,61-1,7 мм (P <0,00001) соответственно. Авторами не было выявлено статистически значимой разницы в показателе смертности от всех причин (2,1% против 3,2% соответственно, P = 0,98) [11].

В РКИ DEBELLUM, опубликованном в 2014 году, авторы впервые оценили результаты ангиопластики БЛП в сравнении с контрольной группой ТБА при многоуровневых поражениях нижних конечностей, период наблюдения составил 12 месяцев. Вмешательства выполнялись на БПС (75,4%) и артериях голени (24,6%). У 40% пациентов было сочетанное многоуровневое поражение. В итоге, в группе БЛП была значимо меньшая ППП (0,64 ± 0,9 мм против 1,81 ± 0,1 мм), при анализе по сегментам (БПС и артерии голени) результат был аналогичен. По частоте РЦП и ТНС также было преимущество у БЛП. Кроме того, ангиопластика БЛП значимо чаще приводила к улучшению клинической стадии по Fontaine. Ограничением данного РКИ является малый объем выборки [12].

В ранних исследованиях дозировка паклитаксела варьировала от 3,0 до 3,5 мкг/мм². Исследование LEVANT I является первым РКИ, выполненном на людях, по изучению эффективности реваскуляризации БПС низкодозированными БЛП в сравнении с ТБА. В исследовании применялись баллоны Lutonix с дозировкой паклитаксела 2,0 мкг/мм² и носителем из полисорбата/сорбитола. В группу БЛП было отобрано 49 пациентов, в группу ТБА - 52, стоит отметить, что в случае несостоятельной предилатации поражения (значительная поток-лимитирующая диссекция, резидуальный стеноз >70%, рефрактерный к адекватной пролонгированной ангиопластике), пациентам выполнялось стентирование с последующей рандомизацией на постдилатацию БЛП или непокрытыми баллонами. Средняя длина поражений составляла 8,1 ± 3,8 см, 42% хронических тотальных окклюзий. Через 6 месяцев пациентам выполнялась контрольная ангиография, ППП оказалась на 58% меньше в группе БЛП по

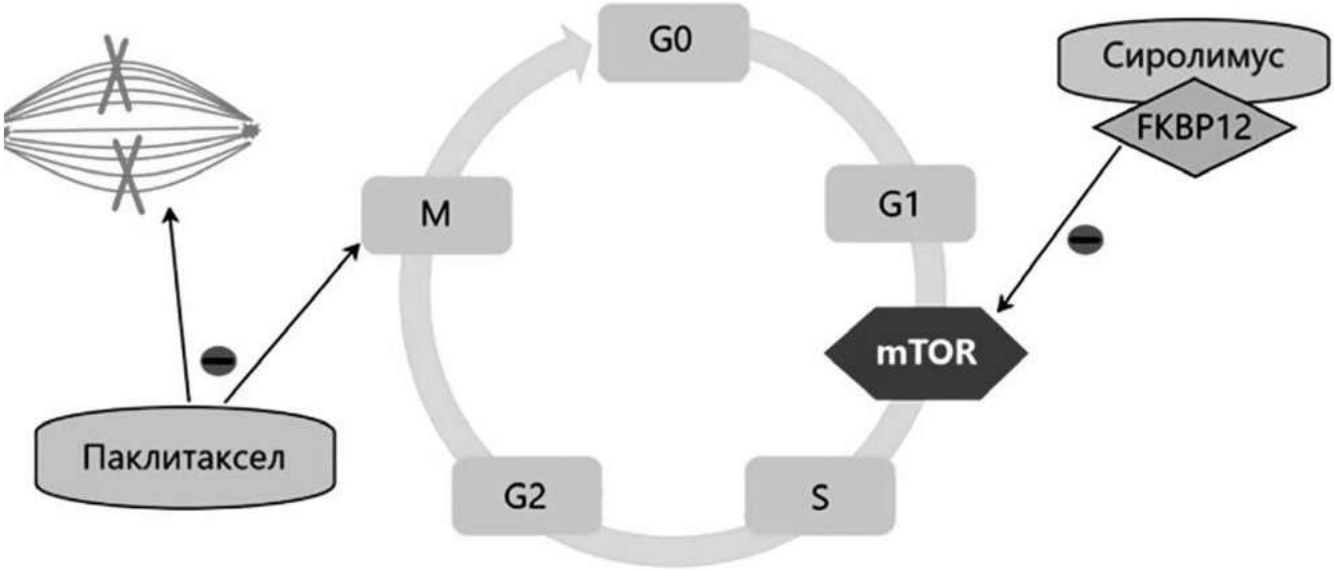

Рис. 1. *Механизм действия антипролиферативных препаратов.*

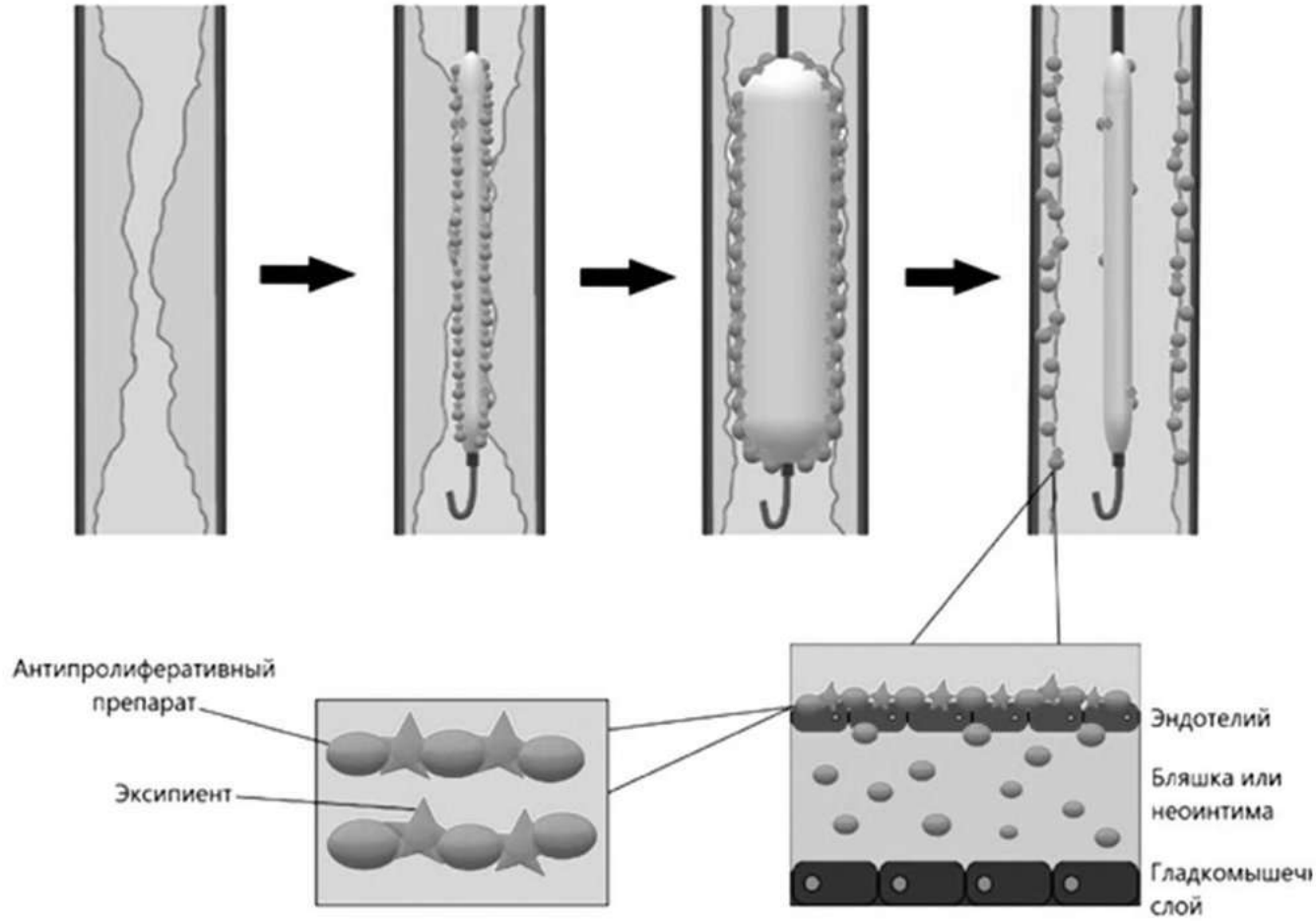

Рис. 2. *Схематическое изображение воздействия БЛП на сосудистую стенку.*

сравнению с контрольной. Совокупная частота ТНС за 24 месяца в группе БЛП составила 39%, включая 15 РЦП, 1 ампутацию и 4 смерти, в группе ТБА - 46% (20 РЦП, 1 тромбоз и 5 смертей). В группе БЛП у 8 пациентов ангиопластика была несостоятельной ввиду неполной аппозиции. В данной подгруппе показатель ППП был хуже, чем в подгруппе, состоявшейся ангиопластики. При исключении этих пациентов из общего анализа, ППП через 6 месяцев в группе БЛП составила 0,39 мм, а частота РЦП за 24 месяца составила 24%. Последующие разработки должны обратить внимание на вопрос оптимальной аппозиции баллона в извитых и кальцинированных участках. Резюмируя, низкодозированные БЛП оказались не хуже высокодозированных в показателе ППП [13]. Авторы исследования LEVANT I решили воспроизвести его на большей выборке и с учетом выявленных недостатков. Новое исследование закономерно получило название LEVANT II, но в этот раз в нем приняли участие 54 клиники, были отобраны 476 пациентов, которых рандомизировано разделили в соотношении 2:1 на 2 группы: ангиопластика БЛП и стандартная ТБА соответственно. В новом исследовании, в случае вынужденного стентирования после предилатации, пациенты исключались из анализа. Через 12 месяцев показатель первичной проходимости ПП в группе БЛП был значимо выше, чем в группе ТБА. В плане безопасности БЛП оказались не хуже стандартных баллонов (P = 0,005). Не было обнаружено статистически значимой разницы между группами в функциональных исходах, частоте смертельных исходов, ампутаций, тромбозов и реинтервенций [14].

Многоцентровое РКИ IN.PACT SFA, опубликованное в 2015 году, включало в себя достаточно большую выборку пациентов (N = 331), рандомизированную в соотношении 2:1 на группы: ангиопластики БЛП и стандартной ТБА при поражениях поверхностной бедренной артерии и проксимального сегмента подколенной артерии. Были использованы баллоны IN.PACT Admiral с паклитакселем в дозе 3,5 мкг/мм^2. Минимальная инфляция баллонов в обеих группах составила 180 сек. В результате 12-месячного периода наблюдения было продемонстрировано статистически значимое превосходство БЛП в показателях первичной проходимости (82,2% против 52,4%) и частоте клинически обоснованной РЦП (2,4% против 20,6%) [15].

В 2016 году были опубликованы результаты мета-анализа 11 РКИ с объёмом выборки в 1838 пациентов по сравнению ангиопластики БЛП и ТБА для лечения ЗАНК (БПС, артерии голени). Было продемонстрировано преимущество БЛП, в сравнении с непокрытыми, в показателях первичной проходимости и ППП в период наблюдения вплоть до 2 лет, также в группе БЛП реже развивались вторичные рестенозы и последующие РЦП в периоды наблюдения: 12, 24 месяцев, вплоть до 5 лет (одно исследование). Однако не было обнаружено статистически значимой разницы между группами в клинических исходах: ампутации, смерти, изменения ЛПИ и категории по Rutherford, улучшение качества жизни, увеличения дистанции ходьбы. Во всех исследованиях, включенных в мета-анализ, различались способы применения БЛП, режим антиагрегантной терапии, что снижает качество приведенных результатов. По заключению авторов, будущие исследования должны быть сконцентрированы на клинических исходах при более долгосрочном периоде наблюдения [16].

На фоне повышенного интереса к инструментам с лекарственным покрытием появились еще несколько новых БЛП с различными эксипиентами и дозировками паклитаксела: Passeo-18 Lux (носитель - бутирилтригексилцитрат), SeQuent Please (носитель - ресвератрол-натуральный антиоксидант), низкодозированный Ranger (носитель - эфир лимонной кислоты). В РКИ, сравнивающих вышеперечисленные БЛП с непокрытыми баллонами при поражениях БПС, баллоны с паклитакселом оказались эффективны в профилактике рестеноза и были ассоциированы с лучшим ангиографическим результатом в заданные периоды наблюдения [17,18]. Обобщенные данные по исследованиям БЛП в период с 2008 г. по 2018 г. представлены в **таблице 1**.

Большой резонанс вызвал систематический обзор и мета-анализ РКИ применения инструментов, покрытых паклитакселом (ИПП) при поражении БПС, опубликованный Katsanos с соавторами в Журнале Американской кардиологической ассоциации (JAHA) в 2018 г. В исследование были отобраны 28 РКИ с объёмом выборки - 4663 пациента (89% с ПХ), сравнивающих БЛП/СЛП с контрольными группами. Показатель смертности от всех причин был выбран авторами основной конечной точкой безопасности. В 1-ый год периода наблюдения смертность от всех причин между группами была одинаковой (по 2,3%). Однако, начиная со 2-го года наблюдения частота смертности от всех причин была выше в группе ИПП (7,2% против 3,8%). Тенденция сохранилась и через 4-5 лет (14,7% против 8,1%). Стоит отметить, что период наблюдения в 2 года был доступен в 12-и РКИ (2316 пациентов), а 4-5 лет только в 3-х РКИ (863 пациента). Также авторами была обнаружена выраженная взаимосвязь между временем воздействия паклитаксела и абсолютным риском смерти. По их предположению, отсроченная токсичность паклитаксела может быть причиной повышения частоты смертельных исходов в группе БЛП/СЛП. В качестве примера в работе приведены исследования TAXUS и SYNTAX: в группах применения коронарных стентов, выделяющих паклитаксел, смертность и риск ИМ в долгосрочном периоде были выше. По мнению Katsanos и соавторов, еще одной причиной токсичности паклитаксела при периферических вмешательствах может быть его кристаллическая форма. К примеру, раствор для внутривенного введения на основе

Таблица 1. Список РКИ, в которых оценивалась эффективность БЛП с 2008 по 2018 г.

РКИ (год)	Дизайн исследования	Группы	БЛП, дозировка	Конечные точки / период наблюдения	Результаты
THUND R[9] (2008)	Многоцентровое с одиночным ослеплением (1:1:1)	БЛП (n=48) против ТБА (n=54)	Paccocath (Bavaria Medizin), 3 мкг/мм^2	ППП / 6 мес.	17% против 44% (P=0,01)
				РЦП / 6 мес.	4.16% против 37% (P<0,001)
PACIFIER[10] (2012)	Многоцентровое с одиночным ослеплением (1:1)	БЛП (n=44) против ТБА (n=47)	IN.PACT Pacific (Medtronic), 3,0 мкг/мм^2	ППП (мм) /6 мес.	-0,01 против 0,65 (P=0,001)
				РЦП / 12 мес.	7,1% против 27,9% (P=0,02)
				ТНС / 12 мес.	7,1% против 34,9% (P<0,01)
DEBELLUM[12] (2014)	Одноцентровое открытое (1:1)	БЛП (n=25) против ТБА (n=25)	IN.PACT Admiral (Medtronic), 3,5 мкг/мм^2	ППП (мм) / 12 мес.	0.63±0.8 против 1,84±0,3 (P=0,02)
				РЦП / 12 мес.	12,2% против 35,2% (P<0,05)
				ТНС / 12 мес.	24% против 60% (P<0,05)
LEVANT I[13] (2012)	Многоцентровое с одиночным ослеплением (1:1)	БЛП (n=49) против ТБА (n=52)	Lutonix (Bard Medical) 2,0 мкг/мм^2	ППП (мм) / 6 мес.	0,46±1,13 против 1,09±1,07 (P=0,016)
				ТНС / 24 мес.	39% против 46% (P=0,45)
LEVANT II[14] (2015)	Многоцентровое с одиночным ослеплением (2:1)	БЛП (n=316) против ТБА (n=160)	Lutonix (Bard Medical) 2,0 мкг/мм^2	ПП / 12 мес.	65,2% против 52,6% (P=0,02)
IN.PACT SFA[15] (2015)	Многоцентровое с одиночным ослеплением (2:1)	БЛП (n=220) против ТБА (n=111)	IN.PACT Admiral (Medtronic), 3,5 мкг/мм^2	ПП / 12 мес.	82,2% против 52,4% (P<0,001)
				РЦП / 12 мес.	2,4% против 20,6% (P<0,001)
BIOLUX P-I[17] (2015)	Многоцентровое с одиночным ослеплением (1:1)	БЛП (n=30) против ТБА (n=30)	Passeo-18 Lux (Biotronik) 3,0 мкг/мм^2	ППП (мм) / 6 мес.	0,51±0,72 против 1,04±1,00 (P=0,033)
				РЦП / 12 мес.	15,4% против 41,7% (P=0.064)
CONSEQUENT[17] (2017)	Многоцентровое с одиночным ослеплением (1:1)	БЛП (n=78) против ТБА (n=75)	Sequent Please (B.Braun) 3,0 мкг/мм^2	ППП (мм) / 6 мес.	0,35 против 0,72 (P=0,006)
				РЦП / 12 мес.	17,8% против 37,7% (P=0,008)
RANGER-SFA[18] (2018)	Многоцентровое с одиночным ослеплением (2:1)	БЛП (n=71) против ТБА (n=34)	Ranger (Boston Scientific) 2,0 мкг/мм^2	ПП / 12 мес.	86,4% против 56,5% (P<0,001)
				РЦП / 12 мес.	8,5% против 26,5% (P=0,03)

Примечание: *БЛП - группа пациентов, которым выполнялось вмешательство с применением баллонов с лекарственным покрытием;*
ТБА - группа пациентов стандартной транслюминальной баллонной ангиопластики;
ППП - поздняя потеря просвета; РЦП - реваскуляризация целевого поражения;
ТНС - тяжелые неблагоприятные события;
ПП - первичная проходимость сосуда.

паклитаксела и кремофора при онкозаболеваниях имеет период полувыведения 6 часов, тогда как паклитаксел в кристаллической форме, покрывающий БЛП и СЛП для периферических артерий, имеет период полувыведения от нескольких недель до месяцев. К тому же по мнению авторов, одним из механизмов может быть фрагментация микрочастиц, приводящая к микроэмболии дистального русла. Стоит отметить, что по результатам анализа, риск смерти варьировался в зависимости от дозировки паклитаксела и был значимо выше в подгруппе инструментов с содержанием паклитаксела 3,5 мкг/мм^2, чем в подгруппе с низким содержанием (2,0 мкг/мм^2), то есть был подчеркнут дозозависимый эффект [19].

Мета-анализ 2018 г. вызвал волну новых исследований безопасности паклитаксела, а также перепроверку результатов предыдущих исследований. В начале 2019 г. были опубликованы результаты многоцентрового ретроспективного когортного исследования, в который вошло 16560 пациентов из 1883 медицинских учреждений, которым проводилась реваскуляризация БПС. ИПП применялись у 5989 пациентов (36,2%). У большинства участников была КИНК (51%). Средний период наблюдения составил 389 дней. Среди всех пациентов, применение ИПП было ассоциировано с меньшей совокупной смертностью от всех причин в сравнении с группой применения непокрытых инструментов в течении 600 дней после вмешательства (32,5% против 34,3% соответственно, P = 0,007). Аналогичные результаты были получены у подгруппы пациентов с КИНК, что является важным замечанием, так как в мета-анализе Katsanos и соавторов данная категория больных была представлена незначительно [20].

В 2019 г. от лица специалистов некоммерческого сообщества «Vascular Interventional Advances - Совершенствование сосудистых вмешательств» (VIVA) был опубликован мета-анализ, главной целью которого была оценка смертности после применения ИПП в сравнении с непокрытыми, в который вошло 8 РКИ. Одним из главных критериев включения было наличие индивидуальных данных пациентов, объем выборки составил 2185 человек. Согласно первичному анализу, применение ИПП приводило к увеличению относительного риска смерти на 38%, что соответствовало увеличению абсолютного риска на 4,6% в течении 5-летнего периода наблюдения. Однако при включении в анализ индивидуальных данных пациентов относительный риск смерти снизился до 27%. Для сравнения, в мета-анализе Katsanos и др., увеличение относительного риска составило 93%, а абсолютного риска - 6,6% [21].

В конце 2020 г. авторы исследования SWEDEPAD опубликовали результаты незапланированного промежуточного анализа смертности от всех причин после применения покрытых инструментов. SWEDEPAD представляет собой проспективное многоцентровое РКИ, в основу которого легли данные Шведского Национального сосудистого регистра. В исследовании принимают участие 22 из 28 сосудистых центров страны. На момент анализа в исследование было включено 2289 пациентов, которых случайным образом распределили на 2 группы: получавших лечение ИПП (N = 1149) и непокрытыми (N = 1140). Кроме того, рандомизация подразумевала распределение по стадии заболевания: КИНК (N = 1480), ПХ (N = 809). Средний период наблюдения составил 2,49 года, ни один пациент не выбыл из наблюдения, умерло 574 пациента: 293 (25,5%) в группе покрытых инструментов и 281 (24,6%) в группе без покрытия. После 1-го года наблюдения не было выявлено статистически значимой разницы в смертности от всех причин среди групп: 10,2% (N = 117) против 9,9% (N = 113) соответственно. В том числе, не было выявлено статистически значимой разницы в смертности от всех причин за весь период наблюдения при анализе подгрупп: КИНК (33,4% [N = 249] в группе ИПП против 33,1% [N = 243] в группе непокрытых инструментов) и ПХ (10,9% [N = 44] против 9,4% [N = 38] соответственно) [22].

В когортном мета-анализе РКИ, опубликованном в сентябре 2021 года, также не было обнаружено доказательств увеличения смертности после вмешательств с применением ИПП в долгосрочном периоде. В анализ вошло 16796 пациентов, которым была проведена реваскуляризация, в 4427 (26,4%) случаях было выполнено вмешательство с БЛП/СЛП. Средняя продолжительность периода наблюдения составила 2,66 года [23].

Кроме того, стоит упоминания широко известное исследование VOYAGER PAD, в котором изучалось потенциальное положительное влияние ривароксабана на риски развития тяжелых неблагоприятных сердечно-сосудистых событий после реваскуляризации нижних конечностей. Результаты исследования продемонстрировали, что у пациентов, принимавших ривароксабан в дозировке 2,5 мг 2 раза в день в дополнении к аспирину (в сравнении с монотерапией аспирином), значительно реже развивались острая ишемия конечности, большая ампутация, ИМ, ишемический инсульт или смерть от сердечно-сосудистых причин. Однако отдельно стоит выделить анализ подгруппы, в которой выполнялась ангиопластика БЛП (N = 1342, 31,1%). Средняя продолжительность периода наблюдения - 31 месяц, жизненный статус был учтен у 99,6% пациентов, было зарегистрировано 394 смерти. После взвешенной оценки было продемонстрировано, что БЛП не приводили к повышению смертности или риску тяжелых неблагоприятных сердечно-сосудистых событий, и к тому же были ассоциированы с меньшей частотой незапланированной реваскуляризации целевой конечности. Польза ривароксабана в подгруппе сохранялась [24].

Выводы

Подводя итоги, очевидно, что ангиопластика баллонами с лекарственным покрытием является инновационным методом лечения ЗАНК, позволяющим придерживаться принципа «ничего не оставляй после себя». Учитывая биомеханические особенности бедренно-подколенного сегмента, риск рестеноза, имплантация голометаллических стентов в данном сегменте нежелательна. В ранних исследованиях ангиопластика баллонами с лекарственным покрытием продемонстрировала свое тотальное превосходство над баллонной ангиопластикой в частоте рестенозов, поздней потери

просвета сосуда и реваскуляризации целевого поражения. Мета-анализ, опубликованный в JAHA в 2018 г. [23] и вызвавший резонанс в профессиональном сообществе, замедлил широкое внедрение метода, однако простимулировал перепроверку результатов многих научных работ, а также оказал положительное влияние на качество и масштабность последующих исследований, которые, в свою очередь, доказали безопасность и эффективность баллонов с лекарственным покрытием.

Тем не менее стоит отметить, что в большинстве опубликованных научных работ преобладали пациенты с ПХ и анатомически неосложненными первичными поражениями. Для будущих работ целесообразно сместить акцент на пациентов с повторными вмешательствами, рестенозами в стентах, протяженными поражениями и хроническими тотальными окклюзиями в БПС. Также стоит проанализировать эффективность БЛП различных генераций, не только с позиции содержания паклитаксела, но также оценить производственные решения и выбор эксипиента, влияющие на доставляемость, сохранность препарата на баллоне и взаимодействие цитостатика с тканями. Кроме того, параллельно продолжается изучение эффективности баллонов, покрытых производными рапамицина, для лечения ЗАНК, на фоне результатов успешного применения «лимус»-баллонов в коронарном русле. Потенциально стоит рассмотреть вопрос применения внутрисосудистого УЗИ для оптимизации вмешательств на артериях нижних конечностей, т.к. это позволит оценить морфологию поражения и добиваться полной аппозиции инструментов в сосудах, что, к слову, крайне важно для БЛП.

Будущее развитие производственных решений, поиск оптимального антипролиферативного препарата и эксипиента, тщательно проведенные клинические исследования, создание и внедрение протоколов безопасного, технически правильного и клинически обоснованного применения инструментов с покрытием безусловно окажут положительное влияние на лечение ЗАНК, которые безоговорочно относятся к социально значимым патологиям. ■

Список литературы/References

1. Criqui MH, Matsushita K, Aboyans V, et al. Lower Extremity Peripheral Artery Disease: Contemporary Epidemiology, Management Gaps, and Future Directions: A Scientific Statement From the American Heart Association. *Circulation.* 2021;144(9):e171-e191. https://doi.org/10.1161/CIR.0000000000001005

2. Abu Dabrh AM, Steffen MW, Undavalli C, et al. The natural history of untreated severe or critical limb ischemia. *J Vasc Surg.* 2015;62(6):1642-51.e3. https://doi.org/10.1016/j.jvs.2015.07.065

3. Gornik H, Aronow H, Goodney PP, et al. 2024 ACC/AHA/AACVPR/APMA/ABC/SCAI/SVM/SVN/SVS/SIR /VESS Guideline for the Manage-ment of Lower Extremity Peripheral Artery Disease: A Report of the ACC/AHA Joint Committee on Clinical Practice Guidelines. *JACC.* 2024; 83(24): 2497-2604.

4. Акчурин Р.С., Алекян Б.Г., Апханова Т.В. и др. Национальные рекомендации по диагностике и лечению заболеваний артерий нижних конечностей. Москва. 2019; 89.

Akchurin RS, Alekyan BG, Apkhanova TV et al. National Guideline for the Treatment and Diagnosis of Lower Extremity Artery Disease. Moscow. 2019; 89 [In Russ].

5. Shanmugasundaram M, Murugapandian S, Truong HT, et al. Drug-coated balloon in peripheral artery disease. *Cardiovasc Revasc Med.* 2019; 20(4): 338-343. https://doi.org/10.1016/j.carrev.2018.04.017

6. Scheller B, Speck U, Schmitt A, et al. Addition of paclitaxel to contrast media prevents restenosis after coronary stent implantation. *J Am Coll Cardiol.* 2003; 42(8): 1415-1420. https://doi.org/10.1016/s0735-1097(03)01056-8

7. Mills JL, Conte MS, Murad MH. Critical review and evidence implications of paclitaxel drug-eluting balloons and stents in peripheral artery disease. *J Vasc Surg.* 2019; 70(1): 3-7. https://doi.org/10.1016/j.jvs.2019.05.002

8. Schömig A, Dibra A, Windecker S, et al. A meta-analysis of 16 randomized trials of sirolimus-eluting stents versus paclitaxel-eluting stents in patients with coronary artery disease. *J Am Coll Cardiol.* 2007; 50(14): 1373-1380. https://doi.org/10.1016/j.jacc.2007.06.047

9. Tepe G, Zeller T, Albrecht T, et al. Local delivery of paclitaxel to inhibit restenosis during angioplasty of the leg. *N Engl J Med.* 2008; 358(7): 689-99. https://doi.org/10.1056/NEJMoa0706356

10. Werk M, Albrecht T, Meyer DR, et al. Paclitaxel-coated balloons reduce restenosis after femoro-popliteal angioplasty: evidence from the randomized PACIFIER trial. *Circ Cardiovasc Interv.* 2012; 5(6): 831-840. https://doi.org/10.1161/CIRCINTERVENTIONS.112.971630

11. Cassese S, Byrne RA, Ott I, et al. Paclitaxel-coated versus uncoated balloon angioplasty reduces target lesion revascularization in patients with femoropopliteal arterial disease: a meta-analysis of randomized trials. *Circ Cardiovasc Interv.* 2012; 5(4): 582-589. https://doi.org/10.1161/CIRCINTERVENTIONS.112.969972

12. Fanelli F, Cannavale A, Corona M, et al. The «DEBELLUM» - lower limb multilevel treatment with drug eluting balloon-randomized trial: 1-year results. *J Cardiovasc Surg (Torino)*. 2014; 55(2): 207-216.

13. Scheinert D, Duda S, Zeller T, et al. The LEVANT I trial for femoropopliteal revascularization: first-in-human randomized trial of low-dose drug-coated balloon versus uncoated balloon angioplasty. *JACC Cardiovasc Interv.* 2014; 7(1): 10-19.
https://doi.org/10.1016/j.jcin.2013.05.022

14. Rosenfield K, Jaff MR, White CJ, et al. LEVANT 2 Investigators. Trial of a Paclitaxel-Coated Balloon for Femoropopliteal Artery Disease. *N Engl J Med.* 2015; 373(2): 145-153.
https://doi.org/10.1056/NEJMoa1406235

15. Tepe G, Laird J, Schneider P, et al. IN.PACT SFA Trial Investigators. Drug-coated balloon versus standard percutaneous transluminal angioplasty for the treatment of superficial femoral and popliteal peripheral artery disease: 12-month results from the IN.PACT SFA randomized trial. *Circulation.* 2015; 131(5): 495-502.
https://doi.org/10.1161/CIRCULATIONAHA.114.011004

16. Kayssi A, Al-Atassi T, Oreopoulos G, et al. Drug-eluting balloon angioplasty versus uncoated balloon angioplasty for peripheral arterial disease of the lower limbs. *Cochrane Database Syst Rev.* 2016; 2016(8): CD011319.
https://doi.org/10.1002/14651858.CD011319.pub2

17. Alfonso F, Scheller B. State of the art: balloon catheter technologies - drug-coated balloon. *EuroIntervention*. 2017; 13(6): 680-695.
https://doi.org/10.4244/EIJ-D-17-00494

18. Bausback Y, Willfort-Ehringer A, Sievert H, et al. RANGER SFA Investigators. Six-Month Results From the Initial Randomized Study of the Ranger Paclitaxel-Coated Balloon in the Femoropopliteal Segment. *J Endovasc Ther.* 2017; 24(4): 459-467.
https://doi.org/10.1177/1526602817710770

19. Katsanos K, Spiliopoulos S, Kitrou P, et al. Risk of Death Following Application of Paclitaxel-Coated Balloons and Stents in the Femoropopliteal Artery of the Leg: A Systematic Review and Meta-Analysis of Randomized Controlled Trials. *J Am Heart Assoc.* 2018; 7(24): e011245.
https://doi.org/10.1161/JAHA.118.011245

20. Secemsky EA, Kundi H, Weinberg I, et al. Association of Survival With Femoropopliteal Artery Revascularization With Drug-Coated Devices. *JAMA Cardiol.* 2019; 4(4): 332-340.
https://doi.org/10.1001/jamacardio.2019.0325

21. Rocha-Singh KJ, Duval S, Jaff MR, et al; VIVA Physicians, Inc. Mortality and Paclitaxel-Coated Devices: An Individual Patient Data Meta-Analysis. *Circulation.* 2020; 141(23): 1859-1869.
https://doi.org/10.1161/CIRCULATIONAHA.119.044697

22. Nordanstig J, James S, Andersson M, et al. Mortality with Paclitaxel-Coated Devices in Peripheral Artery Disease. *N Engl J Med.* 2020; 383(26): 2538-2546.
https://doi.org/10.1056/NEJMoa2005206

23. Secemsky EA, Barrette E, Bockstedt L, et al. Long-term safety of drug-coated devices for peripheral revascularisation. *EuroIntervention.* 2021; 17(7): 590-598.
https://doi.org/10.4244/EIJ-D-20-01018

24. Hess CN, Patel MR, Bauersachs RM, et al. Safety and Effectiveness of Paclitaxel Drug-Coated Devices in Peripheral Artery Revascularization: Insights From VOYAGER PAD. *J Am Coll Cardiol*. 2021; 78(18): 1768-1778.
https://doi.org/10.1016/j.jacc.2021.08.052

ИНФОРМАЦИЯ ОБ АВТОРАХ:

МАКСАНОВ СЕРГЕЙ ДОРЖИЕВИЧ – [**ORCID:** 0000-0001-7552-7032]
врач по РЭДЛ отделения РХМДиЛ,
ФГБУ «Национальный медицинский исследовательский центр высоких медицинских технологий - Центральный военный клинический госпиталь им. А.А. Вишневского» МО РФ,
143420 Российская Федерация, Московская область, г.о. Красногорск, п. Новый, 1;
врач по РЭДЛ отделения РХМДиЛ,
Акционерное общество «Группа компаний «МЕДСИ»,
123056 Российская Федерация, г. Москва, Грузинский пер., 3А;
аспирант кафедры госпитальной хирургии с курсом детской хирургии
ФГАОУ ВО «Российский университет дружбы народов им. Патриса Лумумбы»,
117198 Российская Федерация, г. Москва, ул. Миклухо-Маклая, 6;
ФАЙБУШЕВИЧ АЛЕКСАНДР ГЕОРГИЕВИЧ – [**ORCID:** 0000-0001-7998-3051]
к.м.н., заместитель директора медицинского института по ординатуре,
заведующий кафедрой госпитальной хирургии с курсом детской хирургии,
доцент, «Российский университет дружбы народов им. Патриса Лумумбы»,
117198 Российская Федерация, г. Москва, ул. Миклухо-Маклая, 6;
ВОЛКОВ СЕРГЕЙ ВЛАДИМИРОВИЧ – [**ORCID:** 0000-0003-3132-9143]
к.м.н., главный специалист по направлению РЭДЛ,
руководитель центра сердечно-сосудистой хирургии Клинической больницы №1 МЕДСИ в Отрадном,
Акционерное общество «Группа компаний «МЕДСИ»,
123056 Российская Федерация, г. Москва, Грузинский пер., 3А;
НАУМОВ СЕРГЕЙ МИХАЙЛОВИЧ – [**ORCID:** 0000-0002-1677-3337]
к.м.н., заведующий отделениями сердечно-сосудистой хирургии и РХМДиЛ Клинической больницы МЕДСИ №1 в Отрадном,
Акционерное общество «Группа компаний «МЕДСИ»,
123056 Российская Федерация, г. Москва, Грузинский пер., 3А;
ИВАНОВ АЛЕКСАНДР ВЛАДИМИРОВИЧ – [**ORCID**: 0000-0002-3214-2375]
заведующий отделением РХМДиЛ,
ФГБУ «Национальный медицинский исследовательский центр высоких медицинских технологий - Центральный военный клинический госпиталь им. А.А. Вишневского» МО РФ,
143420 Российская Федерация, Московская область, г.о. Красногорск, п. Новый, 1;
заведующий кафедрой РЭДЛ,
ФГБОУ ВО «Российский биотехнологический университет»,
125080 Российская Федерация, г. Москва, Волоколамское ш., 11.

Конфликт интересов, информация о клинической базе и финансировании
Авторы заявляют об отсутствии конфликта интересов.
Исследование проведено без спонсорской поддержки.
Соблюдение прав пациентов и правил биоэтики.
Все пациенты подписали информированное согласие на участие в исследовании.