УСПЕШНОЕ ПРИМЕНЕНИЕ КАВА-ФИЛЬТРА У ПАЦИЕНТОВ С ПОЛНЫМ УДВОЕНИЕМ НИЖНЕЙ ПОЛОЙ ВЕНЫ ПРИ ПОСТТРАВМАТИЧЕСКОМ ТРОМБОЗЕ ГЛУБОКИХ ВЕН НИЖНИХ КОНЕЧНОСТЕЙ

(КЛИНИЧЕСКОЕ НАБЛЮДЕНИЕ)

3.1.1 - Рентгенэндоваскулярная хирургия (медицинские науки)
3.1.15 - Сердечно-сосудистая хирургия (медицинские науки)
3.1.25 - Лучевая диагностика (медицинские науки)

***Цыганков В.Н., Сарычев А.А., Мареев А.В.**

ФГКУЧ «Главный военный клинический госпиталь войск национальной гвардии РФ»

КЛЮЧЕВЫЕ СЛОВА:

- тромбоэмболия легочной артерии
- кава-фильтр
- полное удвоение нижней полой вены

АННОТАЦИЯ:

Введение: удвоение нижней полой вены (НПВ) - редкая врожденная аномалия венозной системы, встречающаяся с частотой от 0,2 до 3% в популяции. Клинически удвоение НПВ не проявляется, но имеет большое значение в хирургической профилактике тромбоэмболии легочной артерии (ТЭЛА) при тромбозе глубоких вен (ТГВ) нижних конечностей.

Цель: продемонстрировать эффективность имплантации одного временного кава-фильтра (КВ) у пациентов с полным удвоением НПВ.

Материал и методы: описаны два клинических наблюдения имплантации кава-фильтра при полном удвоении НПВ.

Результаты: в приведенных клинических примерах описано применение одного кава-фильтра для профилактики тромбоэмболии легочной артерии у пациентов с удвоением НПВ и односторонним тромбозом глубоких вен нижних конечностей. В обоих клинических наблюдениях КФ был имплантирован в НПВ со стороны поражения, ниже впадения почечной вены.

Выводы: при одностороннем поражении глубоких вен нижней конечности, пациентам с удвоением НПВ для профилактики ТЭЛА может быть установлен один КФ со стороны поражения.

Для цитирования. *Цыганков В.Н., Сарычев А.А., Мареев А.В.«УСПЕШНОЕ ПРИМЕНЕНИЕ КАВА-ФИЛЬТРА У ПАЦИЕНТОВ С ПОЛНЫМ УДВОЕНИЕМ НИЖНЕЙ ПОЛОЙ ВЕНЫ ПРИ ПОСТТРАВМАТИЧЕСКОМ ТРОМБОЗЕ ГЛУБОКИХ ВЕН НИЖНИХ КОНЕЧНОСТЕЙ (КЛИНИЧЕСКОЕ НАБЛЮДЕНИЕ)» Ж. ДИАГНОСТИЧЕСКАЯ И ИНТЕРВЕНЦИОННАЯ РАДИОЛОГИЯ. 2024; 18(4): 70–79.*

SUCCESSFUL IMPLANTATION OF THE VENA CAVA FILTER IN PATIENTS WITH COMPLETE DUPLICATION OF THE INFERIOR VENA CAVA IN POSTTRAUMATIC THROMBOSIS OF DEEP VEINS OF LOWER LIMBS

(CASE REPORT)

***Tsygankov V.N., Sarychev A.A., Mareev A.M.**

Head Military Clinical Hospital of the National Guard of the Russian Federation

KEY-WORDS:

- pulmonary embolism
- vena cava filter
- complete duplication of the inferior vena cava

ABSTRACT:

Introduction: duplication of the inferior vena cava is a rare congenital anomaly of the venous system with an incidence of 0.2 to 3% in the population. Duplication of the inferior vena cava is not clinically important, but it is of great importance in the surgical prevention of pulmonary embolism in deep vein thrombosis.

Aim: was to demonstrate the efficacy of implantation of one temporary vena cava filter in patients with complete inferior vena cava doubling.

Material and methods: two case reports of vena cava filter implantation in patients with complete duplication of the inferior vena cava are described.

Results: case reports described the use of a single vena cava filter for the prevention of pulmonary embolism in patients with duplication of the inferior vena and unilateral lower limb deep vein thrombosis. In both case reports, the vena cava filter was implanted in the inferior vena cava on the side of the lesion below the confluence of the renal vein.

Conclusion: in patients with duplication of the inferior vena cava and with unilateral lesion of the deep veins of lower limbs, one vena cava filter on the affected side can be implanted to prevent pulmonary embolism.

***Адрес для корреспонденции (Correspondence to):** Цыганков Владимир Николаевич (Tsygankov Vladimir N.), e-mail: vntsyga@gmail.com*

Введение

Тромбоэмболия легочной артерии (ТЭЛА) является третьим по распространенности сердечно-сосудистым заболеванием [1]. Заболеваемость ТЭЛА варьирует от 39 до 115 человек на 100 тыс. населения в год [2]. В большинстве случаев (90%) причиной развития ТЭЛА является тромбоз глубоких вен (ТГВ) нижних конечностей и магистральных венозных сосудов малого таза. Ежегодная частота возникновения ТГВ в России составляет около 100 случаев на 100 тысяч населения [3]. 30-дневная смертность от ТЭЛА при ТГВ составляет 6%, кроме того, 10-15% больных, перенёсших массивное ТЭЛА, умирают от хронической тромбоэмболической легочной гипертензии в течение 5 лет [1]. Поэтому, так важно, своевременно и правильно проводить профилактику ТЭЛА и ТВГ.

Одним из хирургических методов вторичной профилактики ТЭЛА является имплантация кава-фильтра (КФ) [3]. Техника этой операции хорошо освоена, и, как правило, вмешательство проводится быстро и не вызывает трудностей у хирурга. Однако, аномалии нижней полой вены (НПВ) могут создать сложность в выборе расположения, размера и количества КФ.

Удвоение нижней полой вены (НПВ) - редкая врожденная аномалия венозной системы, возникающая на ранней стадии эмбриогенеза [4]. По данным литературы она встречается с частотой от 0,2 до 3% в популяции [5,6]. Она не имеет клинических проявлений и обнаруживается случайно при визуализации или аутопсии. Удвоение НПВ приобретает значение при венозном тромбозе, когда пациент нуждается в имплантации КФ. В таких случаях нужно индивидуально определять место имплантации и выбирать модель КФ, с учетом диаметра НПВ и локализации венозного тромбоза, чтобы эффективно предотвратить ТЭЛА [7].

Существуют различные анатомические варианты удвоения НПВ. Наиболее часто встречающийся вариант, когда обе НПВ поднимаются по обе стороны от брюшной аорты, а левая почечная вена впадает в левую НПВ, которая затем пересекает аорту и впадает в правую НПВ [6,7]. В литературе такой вариант удвоения НПВ называют полным, при этом диаметр их может быть одинаковый или разный [6,7]. Между левой и правой НПВ может быть одна, или несколько коммуникантных вен разного диаметра [8]. Анатомические особенности удвоения НПВ влияют на оперативное лечение.

К 2023 году в литературе описано 16 клинических случаев профилактики ТЭЛА с применением КФ у пациентов с удвоением НПВ: имплантацию КФ в обе НПВ выполняли в 9 случаях [9-16]; имплантацию КФ в бульшую НПВ и окклюзию спиралью меньшей НПВ в 2 [17,18]; имплантацию одного КФ выше места слияния НПВ и правой почечной вены в 3 [7,19]; имплантацию одного КФ и катетерный тромболизис в 1 [20]; имплантацию одного КФ в НПВ с пораженной стороны при одностороннем ТГВ в 1 [21].

В доступной отечественной литературе мы не нашли описание применения КФ при удвоении НПВ, поэтому представляют интерес два клинических наблюдения успешного применения временного КФ для профилактики ТЭЛА у пациентов с удвоением НПВ.

Клиническое наблюдение 1

Пациентка 50 лет, 13.07.22 г. была госпитализирована в ГВКГ ВНГ РФ с жалобами на внезапно возникшую одышку, слабость, боль и отек в правой нижней конечности. Из анамнеза: 17.05.22 г. травма правого коленного сустава с частичным разрывом передней крестообразной связки. Иммобилизация правой нижней конечности ортезом с 17.05.22 г. по 25.06.22 г.

Ультразвуковое дуплексное сканирование (УЗДС) вен нижних конечностей 13.07.22 г.: в просвете глубоких вен правой нижней конечности до уровня средней трети бедра визуализируются гетерогенные тромботические массы, окклюзирующие просвет с флотирующей частью длиной 8 см, толщиной 5-7 мм; вены левой конечности проходимы.

Компьютерная томография (КТ) с контрастным усилением 13.07.22 г.: признаки массивной двухсторонней ТЭЛА **(рис. 1)**.

Эхокардиография (ЭХО-КГ) 13.07.22 г.: среднее давление в легочной артерии 50 мм рт. ст.; незначительное расширение правого желудочка; трикуспидальная недостаточность 1-2 ст.

Диагноз: Острый флотирующий тромбоз глубоких вен правой нижней конечности. Острая ТЭЛА, промежуточно-низкий риск. Назначена антикоагулянтная терапия: эноксапарин подкожно 1,6 мл в сутки. Учитывая наличие эмболоопасного тромбоза и ТЭЛА, было принято

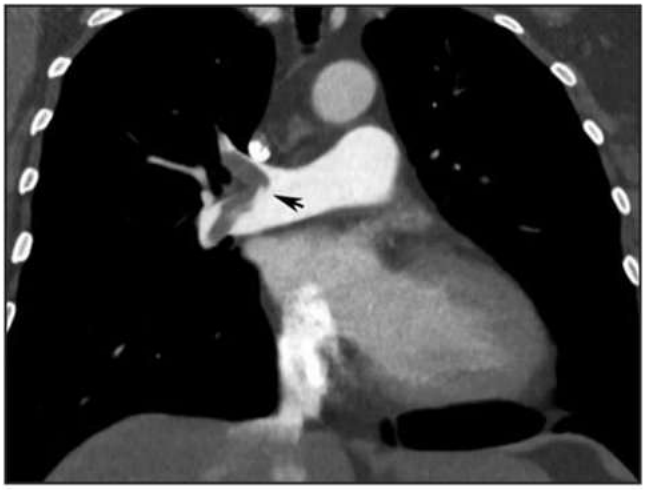

Рис. 1. *КТ с контрастным усилением органов грудной клетки в корональной проекции. Стрелкой отмечен тромбоэмбол (черная стрелка) на бифуркации правой легочной артерии.*

Статья поступила в редакцию в декабре 2024.

Рис. 2. *Нижняя кавография до (а) и после установки КФ (б), его крючок отмечен стрелкой. Обращает внимание отсутствие смыва из левой общей подвздошной вены и большой диаметр левой почечной вены.*

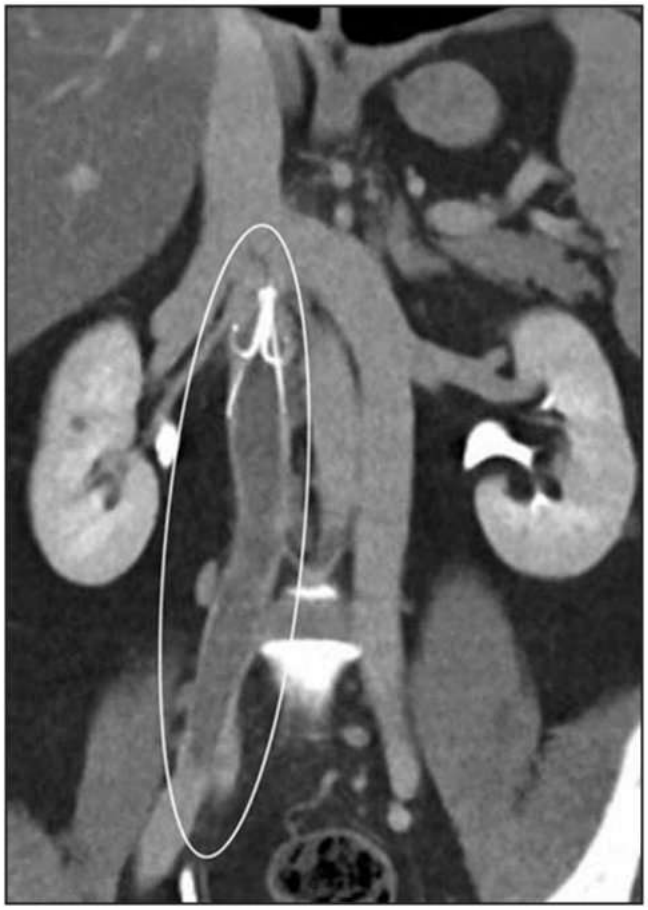

Рис. 3. *КТ с контрастным усилением живота в корональной проекции. Полное удвоение НПВ. Выделена правая НПВ с установленным КФ. Тромбоз правой НПВ или эмболия в фильтр.*

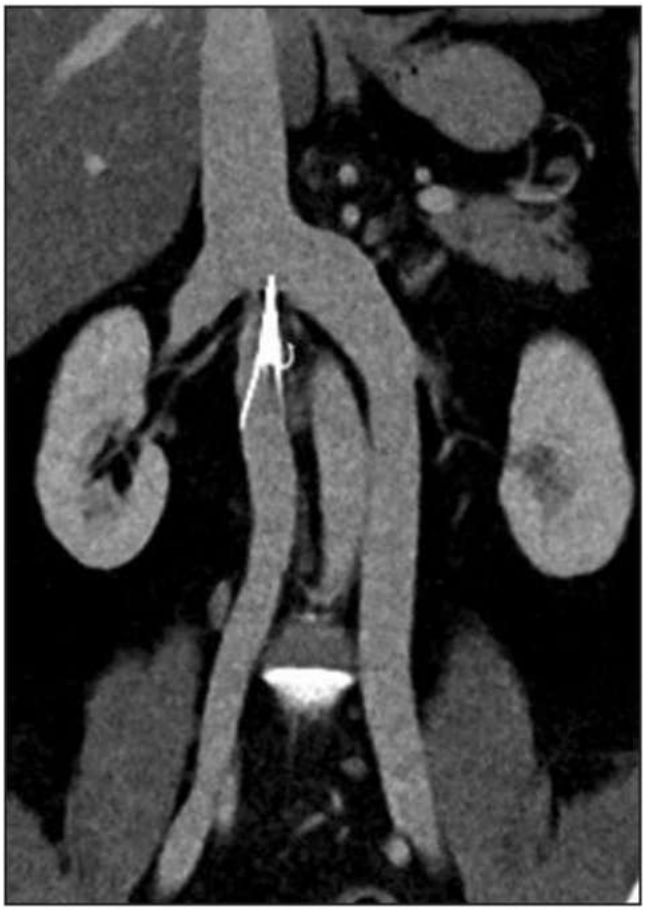

Рис. 4. *КТ с контрастным усилением живота в корональной проекции. Полное удвоение НПВ. В правой НПВ тромбов нет. Крючок КФ по центральной оси НПВ.*

решение имплантировать КФ для профилактики повторной ТЭЛА.

Имплантация КФ 13.07.22 г. Под ультразвуковым контролем выполнена пункция правой внутренней яремной вены (ВЯВ). Для определения уровня впадения почечных вен была выполнена нижняя кавография. Контуры НПВ ровные, диаметр 1,5 см, контрастирование гомогенное, в нее впадает правая общая подвздошная вена, смыв от левой общей подвздошной вены не определяется. Предположено удвоение или гипоплазия НПВ Учитывая ТГВ правой нижней конечности, решено имплантировать инфраренально КФ «Корона» № 1 (согласно инструкции, применяется при просвете вены менее 20 мм) **(рис. 2)**.

КТ с контрастным усилением 26.07.22 г.: визуализируют две НПВ с их слиянием выше впадения почечных вен; в правой НПВ; крючок КФ расположен по центру просвета вены на уровне конфлюэнса правой НПВ с левой НПВ и правой почечной вены; дистальнее КФ НПВ заполнена тромботическими массами **(рис. 3)**.

УЗДС вен нижней конечности 03.08.22 г.: в просвете глубоких вен правой нижней конечности до уровня средней трети бедра визуализируются тромботические массы, окклюзирующие просвет; флотаций не определяется, имеются признаки пристеночной реканализации.

Несмотря, на окклюзию правой НПВ, клинических проявлений синдрома НПВ не было. Пациентка 09.08.22 г. с улучшением выписана, с продолжением приема антикоагулянта ривароксабана 20 мг в сутки.

27.09.22 г КТ с контрастным усилением: удвоение НПВ; в правой НПВ визуализируется КФ; крючок КФ расположен по центру просвета вены на уровне конфлюэнса правой НПВ с левой НПВ и правой почечной вены, просвет правой НПВ без тромботических масс **(рис. 4)**.

УЗДС 28.09.22 г.: реканализированный тромбоз глубоких вен (ГВ) правой нижней конечности без признаков флотации, вены левой нижней конечности без особенностей.

Было принято решение удалить КФ на 82 день после имплантации.

04.10.22 г. нижняя кавография: просвет правой НПВ проходим, контуры неровные, с небольшим уменьшением просвета вены в месте имплантации КФ, направляющие ножки выходят за просвет вены на 2 мм, тромбоза и эмболии КФ нет. КФ был успешно удален

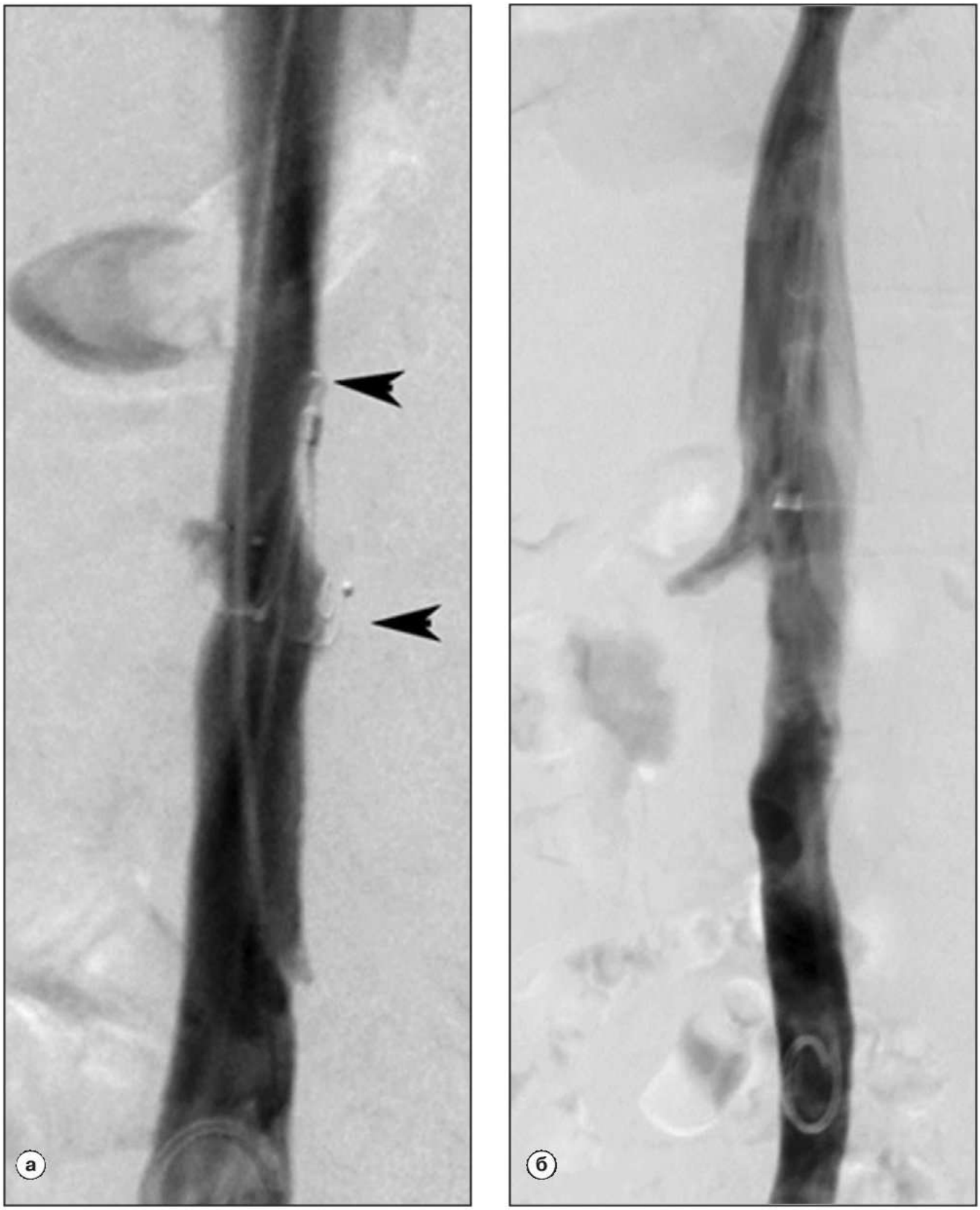

Рис. 5. *Нижняя кавография.*
а - До удаления КФ отмечен стрелками, направляющие ножки выходят за просвет вены на 2 мм, отмечается так же небольшое уменьшение просвета вены;
б - После удаления КФ просвет НПВ сохранен, экскравазации контраста нет.

Рис. 6. *Нижняя кавография.*
а - Коллаж до установки КФ. Полное удвоение НПВ.
б - После имплантации КФ (отмечен стрелками) в левую НПВ.

Рис. 7. КТ с контрастным усилением живота в корональной проекции. Полное удвоение НПВ. Крючок КФ по центральной оси левой НПВ, эмболии и тромбоза фильтра нет, его ножки не выходят за пределы просвета вены.

устройством En Snare 6-10 мм. На контрольной кавографии: просвет вены проходим, экстравазации контрастного вещества нет **(рис. 5)**.

Клиническое наблюдение 2

Пациент 34 лет, 09.06.23 г. поступил в ГВКГ ВНГ РФ с диагнозом закрытый внутрисуставной оскольчатый перелом обоих мыщелков большеберцовой кости левой голени. Проводилось скелетное вытяжение. 28.06.23 г. был выполнен остеосинтез металлическими пластинами. В послеоперационном периоде сформировалась инфицированная гематома мягких тканей верхней трети голени. 27.07.23 г. была удалена инфицированная пластина, и установлен чрескостный компрессионно-дистракционный аппарат. Пациент с улучшением был выписан на амбулаторное лечение.

22.11.2023 г. пациент обратился с жалобами на боль в левой голени. УЗДС вен нижних конечности 22.11.23 г. показало окклюзирующий тромбоз ГВ левой нижней конечности на уровне общей бедренной вены с признаками флотации (длина 8 см, диаметр 4-5 мм), вены правой конечности без особенностей. Диагноз: острый флотирующий тромбоз ГВ левой нижней конечности. Назначена антикоагулянтная терапия (эноксапарин 0,6 мл подкожно 2 раза в сутки). Из-за эмболоопасного тромбоза, с высоким риском эмболии при предстоящим удалении компрессионно-дистракционного аппарата, для профилактики ТЭЛА было принято решение имплантировать КФ.

Имплантация КФ 24.11.23 г. Под ультразвуковым контролем выполнена пункция правой ВЯВ. Для определения уровня впадения почечных вен была выполнена флебография НПВ, на которой диагностировали полное удвоение НПВ (левой диаметр 1,6 см; диаметр правой 1,8 см). Учитывая ТГВ левой нижней конечности, был имплантирован КФ «ALN» в левую НПВ ниже устья левой почечной вены **(рис. 6)**.

06.12.23 г. удален чрескостный компрессионно-дистракционный аппарат.

УДЗС вен нижних конечностей 18.12.23 г.: окклюзирующий тромбоз глубоких вен левой нижней конечности с признаками реканализации без флотации, вены правой нижней конечности без особенностей.

КТ с контрастным усилением 22.12.23 г.: в инфраренальном отделе НПВ представлена двумя стволами, сливающимися на уровне L1-L2; в левой НПВ определяется КФ без тромботических масс, крючок КФ находится в просвете вены на уровне конфлюэнса левых НПВ и почечной вены **(рис. 7)**.

Было принято решение удалить КФ на 32 день после имплантации.

Нижняя кавография выполнена 04.10.22 г. Просвет правой НПВ проходим, контуры ровные, ножки КФ не выходят за просвет вены, тромбоза и эмболии КФ нет. КФ был успешно извлечен петлей ретривер. На контрольной кавографии: левая НПВ проходима, экстравазации контрастного вещества нет **(рис. 8)**.

Обсуждение

В большинстве описанных в литературе клинических наблюдений при полном удвоении НПВ имплантировались два КФ в обе НПВ ниже устья почечных вен [9-16]. Такой способ показал хороший результат. Однако, некоторые модели КФ имеют ограничения по минимальному диаметру вены для имплантации, что ограничивает использование данного способа. Вторым по частоте является метод установки КФ выше места слияния правой и левой НПВ [22]. У данного метода есть существенные недостатки: в таком положении КФ повышаются риск тромбоза почечных вен с развитием почечной недостаточности и вероятность миграции КФ [23].

Рис. 8. *Нижняя кавография.*
а - до удаления КФ отмечен стрелками, ножки не выходят за просвет вены.
б - после удаления КФ просвет НПВ сохранен, экскравазации контраста нет.

В вышеописанных клинических случаях, мы имплантировали один КФ ниже устья почечных вен в НПВ со стороны ТГВ пораженной нижней конечности. Подобный случай описали Lei Jiang и соавт., когда они установили один фильтр в левую НПВ ниже устья левой почечной вены при левостороннем ТГВ [21]. Этот метод актуален при одностороннем поражении глубоких вен конечности, когда диаметр НПВ позволяет имплантировать КФ.

При выборе модели КФ мы руководствовались инструкциями по применению и конструкционными особенностями изделий. Так, КФ «Корона» № 1, имплантированный первой пациентке, применяется согласно рекомендациям производителя при диаметре НПВ менее 20 мм, а КФ «ALN» использованный у второго пациента не имеет отграничения по минимальному диаметру вены. Кроме того, надо учитывать высоту КФ, если вены имеют изгибы при слиянии для правильного позиционирования.

В представленных нами наблюдениях удвоения НПВ не было выявлено в предоперационном периоде, что вызвало дополнительные трудности при имплантации. Этого можно было избежать, увеличив объем КТ исследования при ТЭЛА до уровня подвздошных вен.

Приведенные клинические случаи демонстрируют, что для эффективной профилактики ТЭЛА при удвоении НПВ достаточно одного КФ, установленного ниже устья почечных вен со стороны эмболоопасного тромбоза.

Выводы

При одностороннем поражении глубоких вен нижней конечности, пациентам с удвоением НПВ для профилактики ТЭЛА может быть установлен один КФ с пораженной стороны. Для предоперационной диагностики возможных аномалий НПВ пациентам с ТЭЛА при выполнении КТ необходимо проводить сканирование ниже уровня отхождения почечных вен. ■

Список литературы/References

1. Никулина Н.Н., Тереховская Ю.В. Эпидемиология тромбоэмболии легочной артерии в современном мире: анализ заболеваемости, смертности и проблем их изучения. *Российский кардиологический журнал*. 2019; 24 (6): 103-108.

Nikulina NN, Terekhovskaya YuV. Epidemiology of pulmonary embolism in today's context: analysis of incidence, mortality and problems of their study. *Russian Journal of Cardiology*. 2019; 24(6): 103-108 [In Russ].
http://doi.org/10.15829/1560-4071-2019-6-103-108

2. Konstantinides SV, Meyer G, Becattini C, et al. 2019 ESC Guidelines for the diagnosis and management of acute pulmonary embolism developed in collaboration with the European Respiratory Society (ERS). *Eur Heart J.* 2020; 41(4): 543-603.
https://doi.org/10.1093/eurheartj/ehz405

3. Тромбоэмболия лёгочной артерии. Классическая диагностика, новейшие методы профилактики и лечения: руководство для врачей. (Под ред. Н Л.С. Кокова). М.: РАН, 2022; 378.

Kokov LS. Pulmonary embolism. Classical diagnostics, the latest methods of prevention and treatment. Physician's Guide. Moscow.: 2022; 378 [In Russ].

4. Лужа Д. Рентгеновская анатомия сосудистой системы. БП.: Академии наук Венгрии, 1973; 380.

Luzha D. Rentgenovskaya anatomiya sosudistoy sistemy. Budapest, 1973; 380 [In Russ].

5. Li WR, Feng H, Jin L, et al. Duplication of the inferior vena cava: a case series. *J Int Med Res.* 2022; 50(5): 3000605221100771.
https://doi.org/10.1177/03000605221100771

6. Natsis K, Apostolidis S, Noussios G, et al. Duplication of the inferior vena cava: anatomy, embryology and classification proposal. *Anat Sci Int*. 2010; 85(1): 56-60.
https://doi.org/10.1007/s12565-009-0036-z

7. Li T, Wang Q, Wang W, et al. One filter may be enough for duplicate inferior vena cava filter implantation in patients with deep venous thrombosis: Two cases report. *Medicine (Baltimore)*. 2022; 101(52): 32480.
https://doi.org/10.1097/MD.0000000000032480

8. Ang WC, Doyle T, Stringer MD. Left-sided and duplicate inferior vena cava: a case series and review. *Clin Anat.* 2013; 26(8): 990-1001.
https://doi.org/10.1002/ca.22090

9. Suzuki T, Fujino S, Aoyama T. Double inferior vena cava filter implantation in a patient with duplication of the inferior vena cava. *J Vasc Surg Cases Innov Tech.* 2021; 7(3): 520-523.
https://doi.org/10.1016/j.jvscit.2021.04.010

10. Malgor RD, Oropallo A, Wood E, et al. Filter placement for duplicated cava. *Vasc Endovascular Surg.* 2011; 45(3): 269-273.
https://doi.org/doi:10.1177/1538574410395041

11. Patel S, Cheema A, Karawadia T, Carson M. Management of acute lower extremity deep venous thrombosis in a patient with duplicated inferior vena cava and contraindication to anticoagulation: case and review of the literature. *BMJ Case Rep*. 2018; 2018: 2017222974.
https://doi.org/10.1136/bcr-2017-222974

12. Katyal A, Javed MA. Duplicate inferior vena cava filters: more is not always better. *Am J Emerg Med*. 2016; 34(1): 1-4.
https://doi.org/10.1016/j.ajem.2015.04.083

13. Cigalini IM, Petry C, Najenson M, et al. Implante de filtros de protecciyn embylica en vena cava inferior duplicada. *Medicina (B Aires)*. 2023; 83(5): 821-824.

14. Pineda D, Moudgill N, Eisenberg J, et al. An interesting anatomic variant of inferior vena cava duplication: case report and review of the literature. *Vascular.* 2013; 21(3): 163-167.
https://doi.org/10.1177/1708538113478731

15. Leong S, Oisin F, Barry JE, et al. Bilateral inferior vena cava filter insertion in a patient with duplication of the infrarenal vena cava. *Ir J Med Sci.* 2012; 181(3): 389-391.
https://doi.org/10.1007/s11845-010-0492-4

16. Cheng D, Zangan SM. Duplication of the inferior vena cava in a patient presenting for IVC filter placement. *J Vasc Access.* 2010; 11(2): 162-164.
https://doi.org/10.1177/112972981001100215

17. Anne N, Pallapothu R, Holmes R, Johnson MD. Inferior vena cava duplication and deep venous thrombosis: case report and review of literature. *Ann Vasc Surg*. 2005; 19(5): 740-743.
https://doi.org/10.1007/s10016-005-5674-6

18. Smith DC, Kohne RE, Taylor FC. Steel coil embolization supplementing filter placement in a patient with a duplicated inferior vena cava. *J Vasc Interv Radiol*. 1992; 3(3): 577-580.
https://doi.org/10.1016/s1051-0443(92)72019-3

19. Al Hatmi A, Al Hajriy M. Inferior Vena Cava Filter

Placement in a Duplicated Inferior Vena Cava: A Case Report. *Oman Med J.* 2021; 36(2): 244. https://doi.org/10.5001/omj.2021.29

20. Cigalini IM, Petry C, Najenson M, et al. Implante de filtros de protección embólica en vena cava inferior duplicada. *Medicina (Buenos Aires)*. 2023; 83(5): 821-824.

21. Jiang L, Yang CF, Lin J. Filter implantation for double inferior vena cava: A case report and literature review. *World J Emerg Med*. 2021; 12(4): 332-334. https://doi.org/10.5847/wjem.j.1920-8642.2021.04.016

22. Baheti A, Sheeran D, Patrie J, et al. Suprarenal Inferior Vena Cava Filter Placement and Retrieval: Safety Analysis. *J Vasc Interv Radiol*. 2020; 31(2): 231-235. https://doi.org/10.1016/j.jvir.2019.08.012

23. Прозоров С.А. Имплантация кава-фильтров в супраренальный отдел нижней полой вены. *Вестник рентгенологии и радиологии*. 2017; 98(1): 50-53.

Prozorov SA. Inferior vena cava suprarenal filter implantation. *Vestnik Rentgenologii i Radiologii*. 2017; 98(1): 50-53 [In Russ].

ИНФОРМАЦИЯ ОБ АВТОРАХ:

ЦЫГАНКОВ ВЛАДИМИР НИКОЛАЕВИЧ - [**ORCID:** 0000-0002-0570-6008]
к.м.н., врач по РЭДиЛ,
ФГКУЗ «Главный военный клинический госпиталь войск национальной гвардии РФ»,
143914 Российская Федерация, Московская область, г. Балашиха, мкр. Никольско-Архангельский, Вишняковское шоссе, владение 101;

САРЫЧЕВ АЛЕКСАНДР АЛЕКСАНДРОВИЧ - [**ORCID:** 0000-0002-5385-796X]
старший врач по РЭДиЛ,
ФГКУЗ «Главный военный клинический госпиталь войск национальной гвардии РФ»,
143914 Российская Федерация, Московская область, г. Балашиха, мкр. Никольско-Архангельский, Вишняковское шоссе, владение 101;

МАРЕЕВ АНДРЕЙ ВИКТОРОВИЧ - [**ORCID:** 0009-0002-4570-9622]
начальник отделения РХМДиЛ,
ФГКУЗ «Главный военный клинический госпиталь войск национальной гвардии РФ»,
143914 Российская Федерация, Московская область, г. Балашиха, мкр. Никольско-Архангельский, Вишняковское шоссе, владение 101.

Конфликт интересов, информация о клинической базе и финансировании
Данная работа, ее тема, предмет и содержание не затрагивают конкурирующих интересов.
Авторы сообщают об отсутствии конфликта интересов.