https://doi.org/10.25512/DIR.2023.17.4.03

РОЛЬ ЛУЧЕВЫХ МЕТОДОВ ВИЗУАЛИЗАЦИИ НА ЭТАПЕ ПЛАНИРОВАНИЯ ОДНОМОМЕНТНОЙ АМПУТАЦИИ УШКА ЛЕВОГО ПРЕДСЕРДИЯ ПРИ ТОРАКОСКОПИЧЕСКОЙ АБЛАЦИИ ФИБРИЛЛЯЦИИ ПРЕДСЕРДИЙ

(ОБЗОР ЛИТЕРАТУРЫ)

Кадырова М.[1], *Стребкова Е.Д.[1], Бондурко К.Э.[1], Кармазановский Г.Г.[1,2], Ревишвили А.Ш.[1,3]

3.1.15 - Сердечно-сосудистая хирургия (медицинские науки)
3.1.20 - Кардиология (медицинские науки)
3.1.25 - Лучевая диагностика (медицинские науки)

[1]*Федеральное государственное бюджетное учреждение «Национальный медицинский исследовательский центр хирургии имени А.В. Вишневского» МЗ РФ*
[2]*Федеральное государственное автономное образовательное учреждение высшего образования «Российский национальный исследовательский медицинский университет имени Н.И. Пирогова» МЗ РФ*
[3]*Федеральное государственное бюджетное образовательное учреждение дополнительного профессионального образования «Российская медицинская академия непрерывного профессионального образования» МЗ РФ*

КЛЮЧЕВЫЕ СЛОВА:

- ушко левого предсердия
- ампутация ушка левого предсердия
- фибрилляция предсердий;
- мультиспиральная компьютерная томография с контрастированием

АННОТАЦИЯ:

Фибрилляция предсердий является наиболее распространенной предсердной тахиаритмией во всем мире. Риски развития системных тромбоэмболических событий существенно возрастают у пациентов, страдающих фибрилляцией предсердий. Считается, что до 95% тромбов у данной группы пациентов локализуется в ушке левого предсердия.

Актуальной проблемой современной аритмологии является поиск оптимальных и эффективных методов профилактики развития тромбоэмболических событий при фибрилляции предсердий. Несмотря на доказанную высокую эффективность терапевтических методов, данный метод имеет ряд ограничений и противопоказаний в пожизненном приеме.

Альтернативным вариантом является хирургическая изоляция или ампутация ушка левого предсердия, но данная процедура выполнима исключительно как симультанная при открытых кардиохирургических вмешательствах.

Имплантация окклюдеров является перспективным направлением в изоляции ушка левого предсердия, но имеет высокую зависимость от анатомической структуры последнего и требует приема антиагрегантов в послеоперационном периоде.

В связи с высокой травматичностью открытых хирургических вмешательств, техническими сложностями имплантации окклюдеров стали разрабатываться методы изоляции ушка левого предсердия из системного кровотока из минимальноинвазивных доступов. Видео-ассистированные торакосокпические аблации являются не только перспективным направлением в выполнении эпикардиальной аблации, но дают возможность выполнения одномоментной ампутации ушка левого предсердия.

Нерешенной задачей минимальноинвазивной хирургической изоляции ушка левого предсердия является его детальная визуализация на этапе планирования операции. Компьютерная томография с контрастированием обладает высокой разрешающей способностью, что в совокупности с возможностью построения трехмерных моделей позволяет более точно выбирать размер, тип и оптимальную позицию окклюзирующего устройства для пациента в соответствии с его анатомическими особенностями.

Таким образом, основной задачей представленного сообщения являлось описание роли компьютерной томографии с контрастированием на этапе планирования торакоскопической ампутации ушка левого предсердия эндостеплером с целью повышения безопасности и эффективности процедуры.

Для цитирования. *Кадырова М., Стребкова Е.Д., Бондурко К.Э., Кармазановский Г.Г., Ревишвили А.Ш. «РОЛЬ ЛУЧЕВЫХ МЕТОДОВ ВИЗУАЛИЗАЦИИ НА ЭТАПЕ ПЛАНИРОВАНИЯ ОДНОМОМЕНТНОЙ АМПУТАЦИИ УШКА ЛЕВОГО ПРЕДСЕРДИЯ ПРИ ТОРАКОСКОПИЧЕСКОЙ АБЛАЦИИ ФИБРИЛЛЯЦИИ ПРЕДСЕРДИЙ (ОБЗОР ЛИТЕРАТУРЫ) » Ж. ДИАГНОСТИЧЕСКАЯ И ИНТЕРВЕНЦИОННАЯ РАДИОЛОГИЯ. 2023; 17(4): 20–34.*

***Адрес для корреспонденции (Correspondence to):** Стребкова Елизавета Дмитриевна (Strebkova Elizaveta D.), e-mail: elizabeth.strebkova@yandex.ru*

THE ROLE OF RADIAL IMAGING TECHNIQUES AT THE PLANNING STAGE OF SIMULTANEOUS LEFT ATRIAL APPENDAGE EXCLUSION DURING THORACOSCOPIC ABLATION OF ATRIAL FIBRILLATION

(LITERATURE REVIEW)

Kadirova M.[1], *Strebkova E.D.[1], Bondurko K.E.[1], Karmazanovsky G.G.[1,2], Revishvili A.Sh.[1,3]

[1]Federal State Budgetary Educational Institution «A.V. Vishnevskiy National Medical Research Center of Surgery» of the Ministry of Healthcare of the Russian Federation
[2]Federal State Autonomous Education Institution of Higher Education «N.I. Pirogov Russian National Research Medical University» of the Ministry of Health of Russian Federation
[3]Federal State Budgetary Educational Institution of Further Professional Education «Russian Medical Academy of Continuous Professional Education» of the Ministry of Healthcare of the Russian Federation

KEY-WORDS:

- left atrial appendage
- left atrial appendage exclusion
- atrial fibrillation
- multispiral computed tomography with contrast

ABSTRACT:
Atrial fibrillation is the most common atrial tachyarrhythmia worldwide. The risks of systemic thromboembolic events are significantly increased in patients with atrial fibrillation. In this patient group, it is thought that up to 95% of the thrombus is thought to be localised in the left atrial appendage.
An important problem of modern arrhythmology is the search for optimal and effective methods of prevention of thromboembolic events in atrial fibrillation. Although the therapeutic methods are proven to be highly effective, this method has a number of limitations and contraindications in lifelong administration.
Surgical isolation or exclusion of the auricle of the left appendage is an alternative option, but this procedure is only possible as a simultaneous procedure in open cardiac surgery.
Occluder implantation is a promising direction in isolation of the left atrial appendage, but has a high dependence on the anatomical structure of the anatomy of the latter and requires the administration of antiaggregants in the postoperative period.
Due to high traumatic nature of open surgical interventions and technical difficulties of occluder implantation, methods of isolation of the left atrial appendage from the systemic blood flow from minimally invasive accesses have been developed. Video-assisted thoracoscopic ablations are not only a promising way to perform epicardial ablation, but also offer the possibility of performing a one-stage left atrial appendage exclusion.
An unresolved challenge of minimally invasive surgical isolation of the left atrial appendage is its detailed visualisation at the surgical planning stage. Computed tomography with contrast enhancement has a high resolution, which together with the ability to build three-dimensional models allows a more accurate selection of size, type and optimal position of the occluding device for the patient according to his anatomical features.
Thus, the main aim of the presented report was to describe the role of contrast-enhanced computed tomography at the planning stage of thoracoscopic left atrial appendage endostapler amputation to improve the safety and efficacy of the procedure.

Введение

Фибрилляция предсердий (ФП) является наиболее распространенной предсердной тахиаритмией во всем мире [1,2]. В течение последующих тридцати лет число больных ФП удвоится, что существенно повысит затраты системы здравоохранения на лечение ФП и ассоциированных с ней осложнений [1,3,4].

Риски развития ишемического инсульта при ФП увеличиваются в 5 раз по сравнению с инсультами другой этиологии [5,6]. Основным источником тромбообразования в 90% считается ушко левого предсердия (УЛП) [7,8].

«Золотым стандартом» терапии, направленной на предотвращение тромбоэмболических событий, являются новые оральные антикоагулянты (НОАК) и Варфарин. Однако около 10% пациентов имеют противопоказания к приему НОАК, а 2% - абсолютные противопоказания [1,9]. Кроме того, комплаентность пациентов к терапии НОАК остается достаточно низкой - до 50% больных не принимают назначенные препараты [1,9-11].

Учитывая вышесказанное, важной задачей современной аритмологии, кардиологии и кардиохирургии является поиск альтернативных безопасных методов профилактики развития тромбоэмболических событий у пациентов с ФП. Альтернативой антикоагулянтной терапии в профилактике тромбоэмболических

Статья поступила в редакцию в ноябре 2023 года.

событий является исключение УЛП из системного кровотока.

Одними из первых стали хирургические подходы при открытых кардиохирургических вмешательствах, в последующем были разработаны чрескожные методы имплантации окклюдеров [12-14].

В последнее время, в связи с тенденцией к переходу к минимальнойинвазивным робатизированным и видеоассистированным торакоскопическим вмешательствам в кардиохирургии, стали разрабатываться и применяться новые устройства [15].

Нерешенной задачей хирургической изоляции УЛП является детальная визуализация УЛП на этапе планирования операции. Двухмерная чреспищеводная эхокардиография (ЧП ЭхоКГ) является методом выбора в верификации тромбоза УЛП [16]. Однако методика двухмерной ЧП ЭхоКГ имеет ряд ограничений, связанных прежде всего со сложной структурой УЛП, что приводит к неточности измерений объемов и структур этого отдела сердца. Также немаловажными факторами являются ее инвазивность и трудная переносимость для пациента.

Применение компьютерной томографии (КТ) с контрастированием не только не уступает ЧП ЭхоКГ в исключении тромбоза УЛП, но также может иметь преимущества в предоперационной подготовке. КТ обладает более высокой разрешающей способностью, что в совокупности с возможностью построения 3D-моделей позволяет более точно выбирать размер, тип и оптимальную позицию окклюзирующего устройства для пациента в соответствии с его анатомическими особенностями. Главным же преимуществом КТ исследования является его неинвазивность.

Таким образом, основной задачей представленного сообщения являлось описание роли МСКТ с контрастированием на этапе планирования торакоскопической ампутации УЛП эндостеплером с целью повышения безопасности и эффективности процедуры.

Мультиспиральная компьютерная томография с контрастированием

Протокол исследования МСКТ с контрастированием для визуализации сердечно-сосудистой системы зависит от множества факторов: частоты сердечных сокращений, сердечного ритма на момент исследования, индивидуальные особенности пациента. Фаза сердечного цикла и ритм сердца необходимы для грамотной оценки параметров ЛП и УЛП.

Пациентам с ФП чаще всего требуется ретроспективный анализ электрокардиограммы (ЭКГ) [17]. Выбор оптимальной фазы реконструкции преимущественно зависит от частоты сердечных сокращений [17]. При достижении оптимальной (нормосистолической) частоты сердечных сокращений, сохраняется проблема нерегулярности сердечного ритма при ФП [18]. В связи с этим, некоторые авторы, для точного анализа МСКТ с контрастированием при ФП, рекомендуют использовать ЭКГ-синхронизацию с комплексом QRS - от конечной систолы желудочков до средней диастолы, проспективное стробирование с абсолютными задержками и визуализацию одиночных сокращений [17,19,20].

Таким образом, несмотря на вариабельность методов анализа, самой главное задачей является, визуализация УЛП в момент максимальной диастолы ЛП, когда УЛП имеет максимальный размер, преимущественно это происходит при 35-45% интервале R-R [21].

Оценка тромбоза ушка левого предсердия

Важное диагностическое значение МСКТ с контрастированием имеет при оценке полостей сердца на наличие тромботических масс, в частности тромбоза УЛП перед его ампутацией или окклюзией. Наличие тромбоза УЛП является противопоказанием для выполнения изоляции УЛП из системного кровотока, так как риски ишемического события возрастают при любых манипуляциях в данной области.

МСКТ с контрастированием до сих пор имеет низкую диагностическую и прогностическую значимость в данной области [22]. Гетерогенное контрастирование полости УЛП неоднородно в раннюю артериальную фазу контрастирования и может привести к ложной гипердиагностике.

В работе J. Hur и соавт. впервые было продемонстрировано применение двухфазной методики визуализации с ранней фазой и последующей отсроченной фазой контрастирования. Через 30 секунд после завершения ранней фазы контрастирования - для дифференциальной диагностики псевдотромбоза, обусловленного временем контрастирования и/или низкой скоростью потока в УЛП от истинного тромбоза [23]. В случае псевдотромбоза УЛП происходит контрастирование на отсроченных изображениях. При истинном тромбозе на отсроченных изображениях визуализируется дефект заполнения. Точные критерии отсроченного времени контрастирования до сих пор не установлены: протокол может включать отсроченную фазу контрастирования в диапазоне от 40 до 60 секунд от первого сканирования, с целью выявления тромбоза УЛП [22,23].

Метаанализ 19 исследований, по сравнению ценности МСКТ с контрастированием и ЧП ЭхоКГ для выявления тромбоза УЛП показал, что средний показатель чувствительности и специфичности МСКТ с контрастированием составили 96% и 92%, соответственно. При отсроченной фазе контрастирования в 30 секунд и более повышался показатель чувствительности и специфичности исследования до 100% и 99%, соответственно [24].

Протокол исследования

В нашем анализе для оценки анатомии УЛП всем пациентам до и после операции выполнялась КТ с контра-

стированием. Все исследования выполнены на компьютерном томографе Phillips ingenuity 64 с использованием стандартного протокола сканирования (120 Kv) с ЭКГ-синхронизацией, с болюсным введением контрастного вещества. Полученное изображение ограничивалось 40% интервалом RR.

Протокол введения контрастного препарата. Использовалось неионное водорастворимое рентгенконтрастное вещество - йопромид (Ультравист 370, Bayer, Германия). Внутривенно болюсно вводилось 70 мл контрастного препарата, далее 30 мл физиологического раствора со скоростью 4 мл/сек.

Учитывались изображения, полученные в 40% (интервал R-R) фазу сердечного цикла, выполненные на фоне контрастного усиления и через 90 секунд после введения контрастного препарата [12,25].

Анализ результатов компьютерной томографии с контрастированием

Общее представление анатомии УЛП

Ушко левого предсердия расположено ниже легочной артерии (ЛА), выше митрального клапана, кпереди от левых ЛВ, чаще левой верхней ЛВ (ЛВ ЛВ).

Со стороны эндокарда левого предсердия (ЛП) хорошо визуализируется устье УЛП. Устье УЛП образовано в месте слияния гладкой передней, боковой стенок ЛП, которые соединяются в данной области с гребенчатой мышцей УЛП. Левый латеральный гребень - складка в предсердии, отделяющая остиум от основания ЛВ ЛВ, расположена кзади и сверху **(рис. 1)**. Вдоль эпикардиальной стороны складки проходит связка Маршалла.

Связка Маршала является наружным ориентиром между левой латеральной стороной УЛП и ЛВ ЛВ [26-28].

В работе Bhuta S. и соавт. было продемонстрировано интересное наблюдение [27]. Авторы провели комплексный анализ анатомии основания ушка ЛП согласно данным МРТ исследования, и представили свои результаты в виде схеме-руководстве. По данным МСКТ с контрастированием выделяют четыре возможные формы остиума УЛП: овальную - 68,9%, foot-like - 10%, треугольная - 7,7%, каплевидную - 7,7% и круглую - 5,7% [29].

Тело УЛП обычно проецируется в передне-верхней проекции ЛП, где оно перекрывает левую границу отточного тракта правого желудочка (легочный ствол) [30]. Альтернативные варианты топографического расположения УЛП соответствуют латеральной позиции или задней, реже всего УЛП может располагаться позади arterial pedicle, где оно располагается экстраперикардиально [28,31].

Миокард УЛП представлен эндо- и эпикардиальными волокнами, расположенными в различной ориентации, образуя сложную переплетающуюся структуру [32]. Толщина стенки УЛП неоднородна, существенно истончена в области основания (устья), в некоторых местах может иметь толщину менее 0,5 мм, что существенно может повысить риски интраоперационного кровотечения в момент ампутации УЛП [28].

При ЧП ЭхоКГ толстые пучки гребенчатых мышц могут быть дифференцированы, как тромботические образования или внутрипредсердные новообразования. В связи с чем, дополнительное выполнение МСКТ с контрастированием, позволяет в некоторых случаях прояснить ситуацию [33].

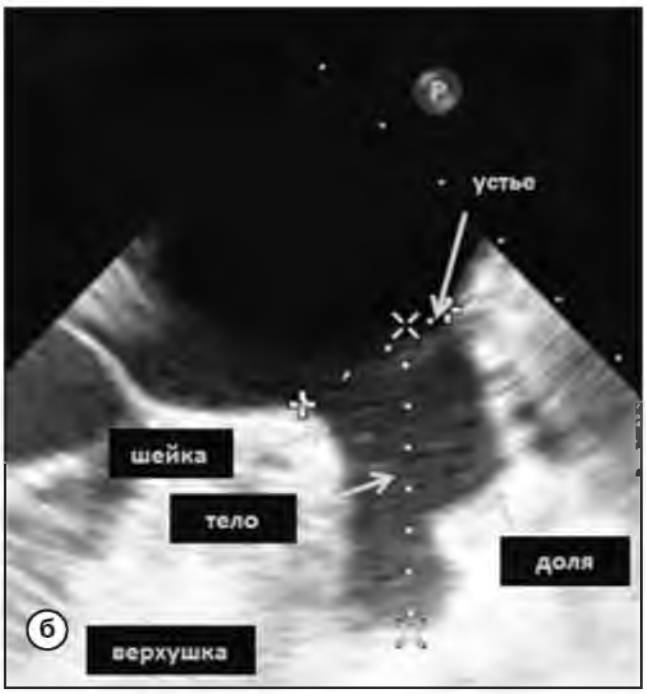

Рис. 1. Основные анатомические структуры ушка левого предсердия, макропрепарат (а). Интраоперационная двухмерная чреспищеводная эхокардиография (б).

Морфология ушка левого предсердия

Перед выполнением ампутации/окклюзии УЛП важным является предварительная оценка его анатомии и структуры с помощью специальных методов лучевой визуализации. Благодаря современным методам лучевой визуализации, определение морфологии УЛП стало возможным in vivo.

В связи с полученными данными УЛП начали классифицировать, в зависимости от угла отхождения от ЛП. L. Di Biase и соавт. [34] впервые предложили четыре морфологии УЛП по данным МСКТ с контрастированием: (1) кактус; (2) куриное крылышко; (3) ветровой носок; (4) цветная капуста **(рис. 2)**.

Наиболее часто встречается морфология УЛП - «куриное крылышко» до 48% в популяции [34]. Для данной морфологии УЛП характерна центральная доля с изгибом в проксимальной или средней части, возможно наличие вторичных долей [34].

Вторая по распространенности форма УЛП по типу кактус (30%). Имеет доминирующую центральную часть с мелкими вторичными долями, отходящие от основной доли в различные направления [34].

Для УЛП по типу ветрового носка (19%) характерно наличие длинной основной доли и может иметь вторичные доли, отходящие от нее [28,34]. Реже всего встречается форма цветной капусты УЛП (3%). Имеет устье неправильной формы и сложную структуру со стороны эндокарда, с множеством долей, ни одна из которых не является основной [28,34].

В ряде исследований проводился корреляционный анализ взаимосвязи формы УЛП и рисков развития ишемического инсульта у конкретной катеории пациентов. Данные анализы показали противоречивые результаты [35,36]. В связи с чем, требуется проведение последующих более детальных анализов данной проблемы на большей когорте пациентов в рамках рандомизированных многоцентровых исследований.

Таким образом, устье УЛП может быть ассиметричным, в связи с чем измерение его максимального и минимального диаметров, общей площади, длинны являются важными показателями на подготовительном этапе к ампутации УЛП. Мы считаем, что в протоколе обязательно следует описывать: угол отхождения основания УЛП от ЛП, максимальный показатель диаметра основания УЛП, расстояние отхождения первых долей от устья УЛП, степень и расположение трабекул. При выполнении ампутации УЛП эндостеплером при ТА ФП данные факторы имеют важное прогностическое значение успешной и безопасной ампутации УЛП.

Топография ушка левого предсердия

Легочные вены

Устье УЛП находится в непосредственной близости от левой верхней легочной вены (ЛВ ЛВ) **(рис. 3)** [37].

У большинства пациентов, как и в представленном клиническом случае, устье УЛП и устье ЛВЛВ расположены на одном уровне. Однако, при длительно-персистирующих формах ФП наблюдается тенденция смещения устья УЛП выше или ниже относительно ЛВЛВ [38]. Левый латеральный гребень (Кумадиновый гребень, Coumadin ridge) отделяет УЛП от ЛВЛВ. Данная анатомическая структура имеет важное значение при выполнении эндокардиальных РЧА устьев легочных вен (УЛВ) [28,38,39]. Также, для интервенционного кардиолога и

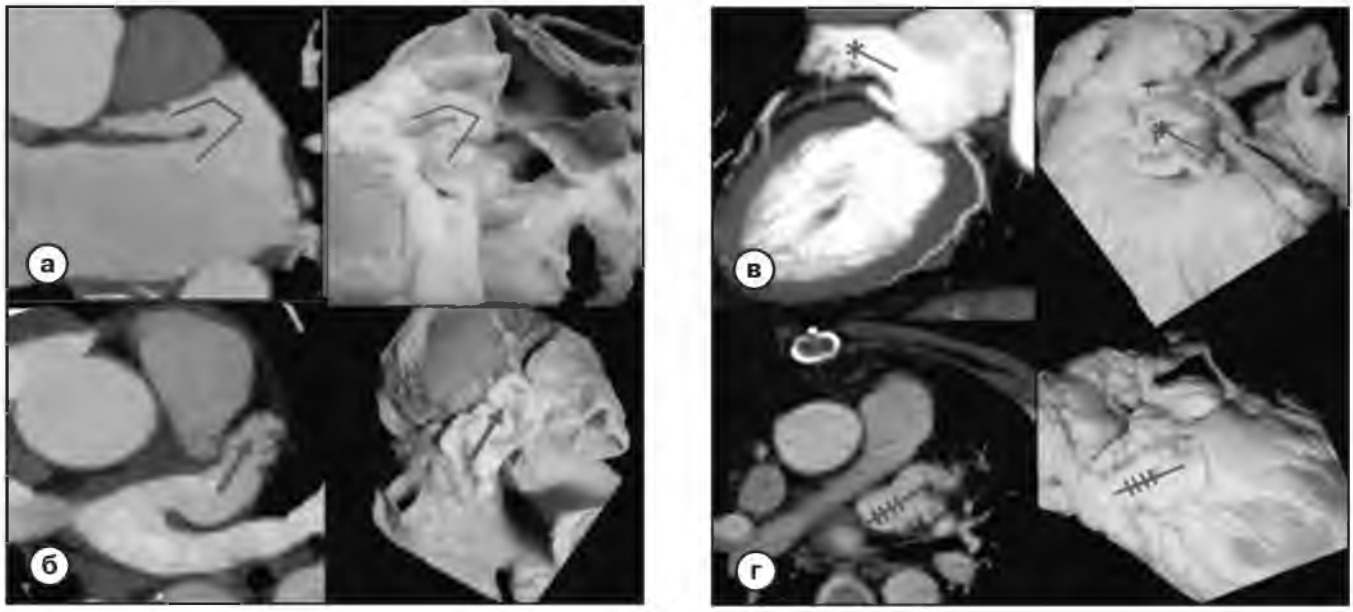

Рис. 2. Морфология ушка левого предсердия по данным МСКТ с контрастированием. Фотографии макропрепаратов. Примечание: морфология ушек левого предсердия: (а) куриное крылышко; (б) ветровой носок; (в) цветная капуста; (г) кактус. Адаптировано из Karim N. [28].

кардиохирурга важна характеристика всех ЛВ и их отхождение от ЛП [39]. Поэтому в протокол МСКТ исследования обязательно необходимо включать: количество ЛВ, расположение, размер и тип впадения в ЛП (типично, единым вестибюлем, стволом, добавочная ЛВ).

Рис. 3. *Топография ушка левого предсердия к легочным венам. Трехмерная реконструкция левого предсердия, левая боковая проекция.*

Примечание: *ЛП - левое предсердие; УЛП - ушко левого предсердия; ЛВЛВ - левая верхняя легочная вена; ЛН ЛВ - левая нижняя легочная вена; ПВ ЛВ - правая верхняя легочная вена; ПН ЛВ - правая нижняя легочная вена.*

Легочный ствол

Верхушка УЛП может быть расположена ниже ствола ЛА или левой ЛА, что делает невозможным ампутацию или окклюзию УЛП при помощи некоторых устройств (существенным препятствием (усложнять) процесс ампутации УЛП, а использование некоторых устройств для окклюзии УЛП в таких случаях невозможно) **(рис. 4).**

Препятствием для ампутации УЛП при эпикардиальных подходах, в частности, при торакоскопической ампутации УЛП, может являться расширение (дилатация, аневризма) ствола или левой ЛА, которая будет прикрывать УЛП спереди и сбоку, что препятствует ампутации УЛП из торакоскопических доступов или субксифоидальных доступов. В дополнение к этому, прилежание (плотный контакт) между основанием УЛП (его проксимальной частью) и ЛА может повысить риск перфорации артерии в момент установки окклюдера [40].

Коронарные артерии и вены

УЛП топографически расположено над левой атриовентрикулярной бороздой. Важно отметить, что УЛП перекрывает атриовентрикулярную борозду, в которой залегает ОА и большая сердечная вена. Таким образом, УЛП плотно прилегает к (находится в непосредственной близости) от огибающей артерии (ОА) и большой сердечной вены. ОА и большая сердечная вена проходят

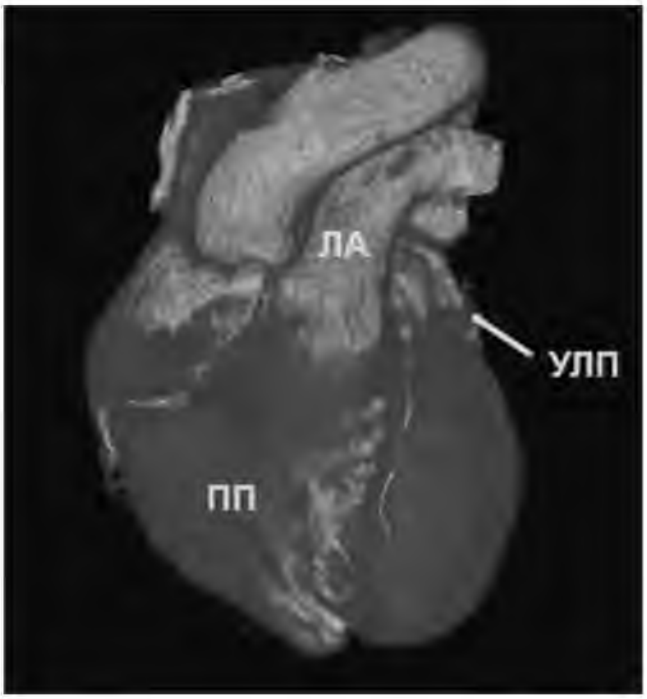

Рис. 4. *Трехмерная реконструкция грудной клетки и сердца, демонстрирующая близкое расположение ствола легочной артерии к устью ушка левого предсердия.*

Примечание: *ЛА - ствол легочной артерии; ПП - правое предсердие; УЛП - ушко левого предсердия.*

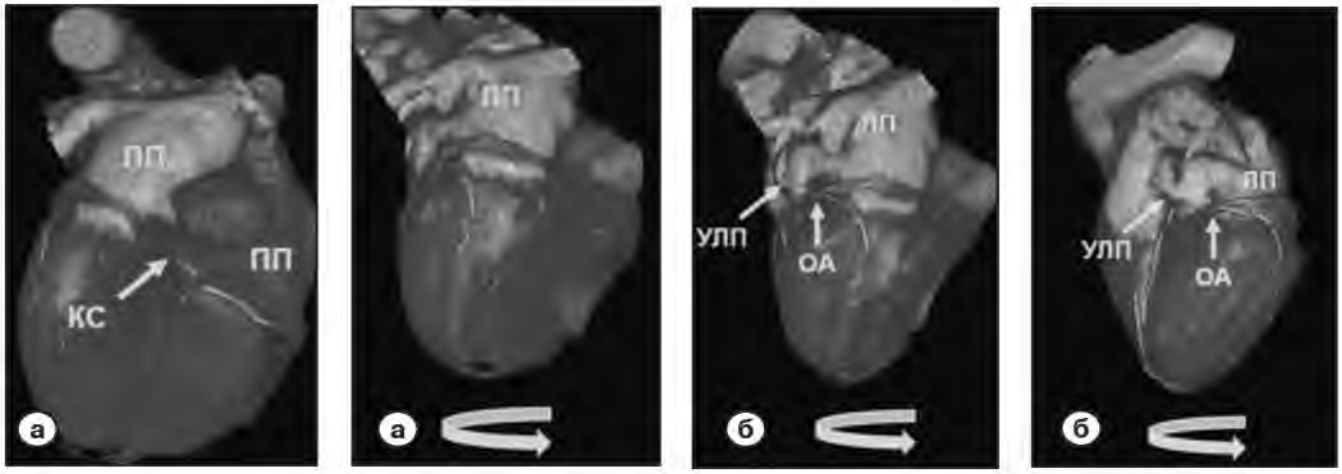

Рис. 5. *Топография ушка левого предсердия к огибающей артерии. Трехмерная реконструкция сердца. Желтые стрелки указывают на поворот сердца относительно его центральной оси, начиная с проекции РА (задне-передней, А) к АР (передне-задней).*
Примечание: *КС - коронарный синус; ЛП - левое предсердие; ПП - правое предсердие; УЛП - ушко левого предсердия; ОА - огибающая артерия*

Рис. 6. *Схематичное изображение расположения левого диафрагмального нерва и торакоскопических портов (А). Интраоперационная фотография расположения левого диафрагмального нерва после перикардиотомии и после ампутации ушка левого предсердия (Б).*
Примечание: *ДН - диафрагмальный нерв; ЛП - левое предсердие; УЛП* - остаточная ампулярная часть (*) ушка левого предсердия.*

вдоль атриовентрикулярной борозды **(рис. 5)** [37]. Проксимальный сегмент ОА проходит близ основания УЛП, в некоторых случаях, соприкасается с ним. Кроме того, верхушка (кончик) УЛП способен лежать на (перекрывать) переднюю нисходящую артерию (ПНА).

Коронарная артерия синусового узла в 60% случаев может начинаться от правой коронарной артерии (ПКА), в 30% от ОА. В последнем случае, синоартериальная артерия находится в близком контакте с основанием УЛП [37]. Большая сердечная вена и вся система коронарных вен могут быть оценены с помощью МСКТ с контрастированием, в отсроченную фазу контрастирования, в фазу, которая обычно используется для оценки тромбоза УЛП.

Знание топографического расположения коронарных сосудов является критически важным моментом перед процедурой эпикардиальной ампутации УЛП.

Левый диафрагмальный нерв

Несмотря на то, что диафрагмальный нерв достаточно трудно дифференцировать при МСКТ исследовании, дифференцировка целого сосудисто-нервного пучка возможна [41].

Левый диафрагмальный нерв лежит на поверхности перикарда, покрывающего УЛП **(рис. 6)** [31]. Через межпредсердную борозду проходит пучок Бахмана, соединяющий правое и левое предсердия, продолжаясь на эпикард шейки УЛП [31,41].

Кадаверное исследование показало, что левый диафрагмальный нерв способен перекрывать верхушку УЛП у 59% пациентов и шейку УЛП у 23% [42].

Понимание (представление) хода левого диафрагмального нерва до процедуры удаления УЛП позволяет минимизировать травматизацию нерва в момент ампутации УЛП.

Хирургическая изоляция ушка левого предсердия

Хирургическая изоляция УЛП впервые была выполнена в 1949 году John Madden у пациента с тромбозом УЛП при операции на митральном клапане [43]. В начале 1990-х годов James Cox ввел в широкое клиническое применение для лечения ФП процедуру Cox-Maze III, которая за исключением процедуры хирургической резекции/фрагментации ЛП включала удаление УЛП [1,44-46].

На сегодняшний день в хирургической изоляции УЛП выделяют следующие методы: (1) сшивание; (2) перевязка; (3) ампутация и (4) клипирование. Показатели успешной изоляции УЛП вариабельны и составляют от 17 до 95% [12,47,48]. До сих пор не существует данных рандомизированных исследований, в которых бы было доказано, что хирургическая изоляция/ампутация УЛП снижает риски развития тромбоэмболических инсультов [12].

В связи со стремительным развитием методов минимальноинвазивной видеасситстированной аблации из торакосокпических доступов, разрабатываются новые методы безопасного удаления, изоляции УЛП из системного кровотока. К ним относятся устройства лигирования из субксефоидального доступа [44], эндостеплеры с мезанизированными сшивающе-режущим обеспечением [45] и устройства AtriClip [46].

Важное значение имеет топографическое расположение УЛП в грудной клетке пациента. С целью выбора оптимального межреберья для установки торакоскопического порта.

Важное значение имеет угол отхождения УЛП от левого предсердия, его форма. При анализе положения УЛП в ортогональных плоскостях грудной клетки оцениваем: переднюю (по отношению к грудине) и заднюю (по отношению к позвоночнику), а также левостороннее (подмышечная впадина) и медиальная (срединная линия) **(рис. 7)**.

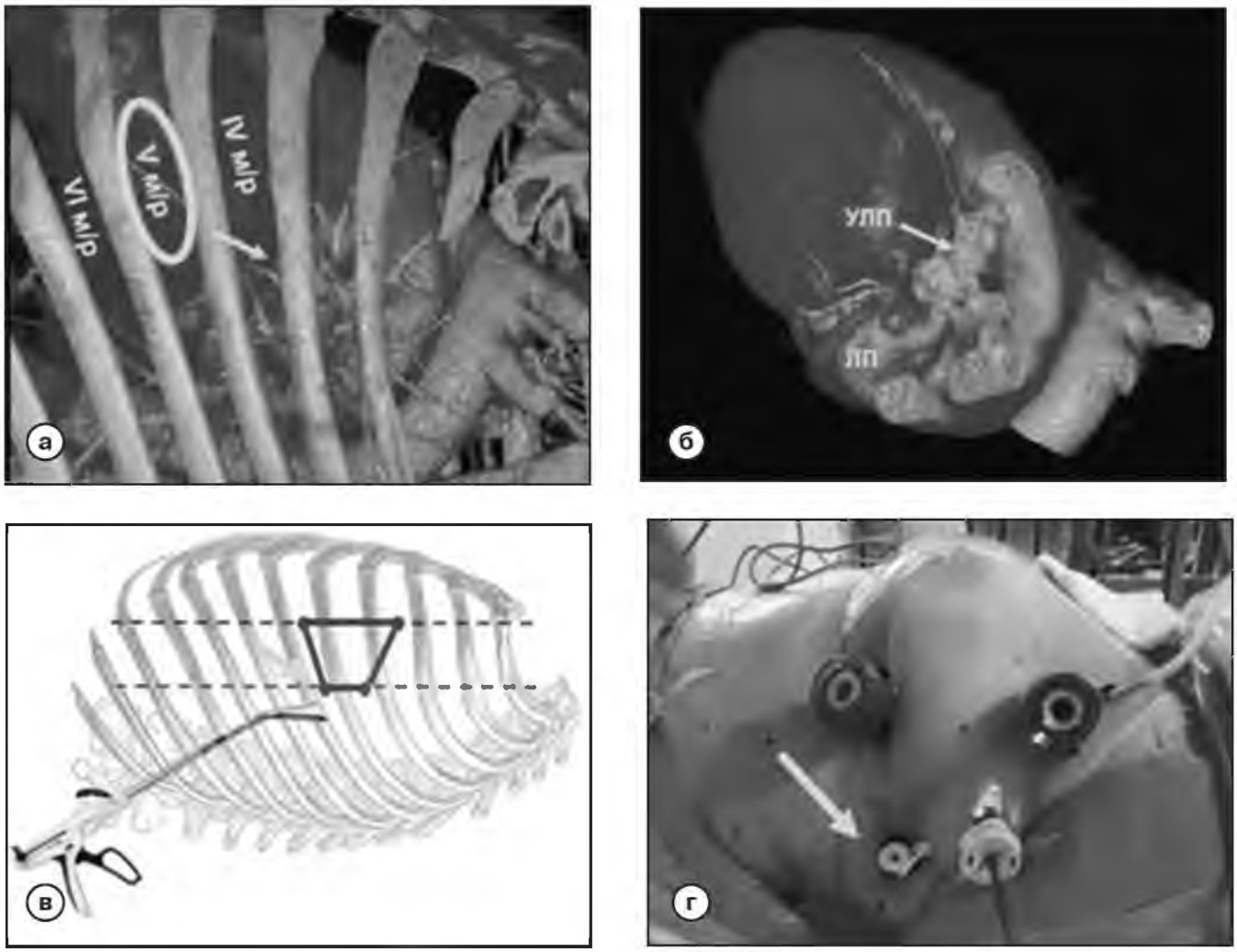

Рис. 7. Обоснование торакоскопических доступов.

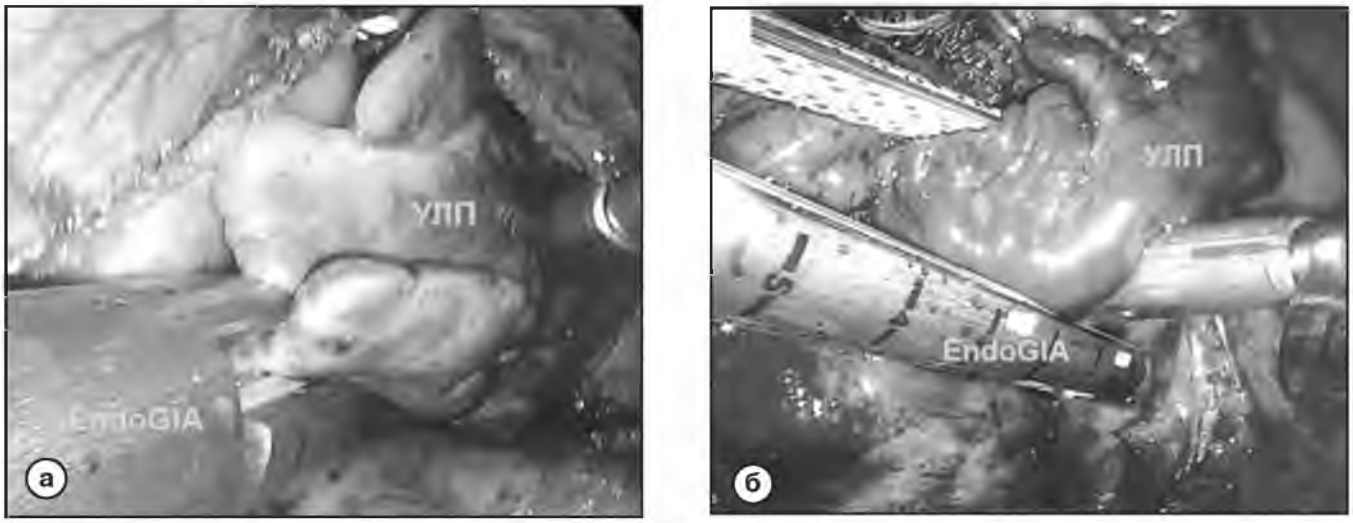

Рис. 8. *Ампутация ушка левого предсердия формы «цветной капусты» (а) и «куриного крылышка» (б). Интраоперационные фотографии.*
Примечание: *УЛП - ушко левого предсердия; EndoGIA - механизированный режуще-сшивающий эндостеплер*

Переднелатеральное расположение УЛП является более благоприятным, так как в таком случае его ампутация выполнима эндостеплером с минимальными рисками, в отличие от задне- и среднелатерального расположения.

Торакоскопические доступы позволяют визуализировать всё УЛП, эндостеплер может быть подведен к основанию ушка ЛП через боковой порт в IV, V или VI межреберьи по среднеподмышечной линии, обеспечивая оптимальную визуализацию УЛП после перикардиотомии **(рис. 7)**.

Техника ампутации ушка левого предсердия

Ампутация ушка ЛП с помощью эндостеплера EndoGIA (Medtronic, Minneapolis, Minnesota, США) обычно является завершающим этапом процедуры торакоскопической аблации ФП.

Торакоскопический доступ для эндостеплера обеспечивается в V-VI межреберьи по среднеподмышечной линии слева. При помощи тупфера обеспечивается оптимальное положение ушка ЛП между браншами зажима эндостеплера. При отсутствии полного захвата ушка ЛП у основания, следует выполнить повторное перепозиционирование. Под постоянным визуальным контролем, для исключения захвата близлежащих тканей, производили смыкания бранш эндостеплера. Одномоментно, тупфером производили отведение паренхимы левого легкого. Производили пробное смыкание бранш эндостеплера, при удовлетворительном (полном) захвате основания ушка ЛП выполняли автоматическое прошивание и резекцию ушка ЛП **(рис. 8).**

УЛП имеет толстый, прочный миокард на верхушке, но очень тонкий и ломкий в базальной части. В связи с этим, мы не рекомендуем пережимать и подтягивать УЛП при использовании эндостеплера. Очень важно, обратить внимание на эту анатомическую особенность для последующего повышения безопасности и эффективности процедуры [12].

Заключение

В связи со стремительным развитием видео-ассистированных торакоскопических методов эпикардиальной ампутации/изоляции УЛП, значимость диагностических методов визуализации перед операцией для хирургов существенно возросла. Так как минимальноинвазивная хирургия предполагает ряд ограничений, обусловленных сложностью доступ, стремлением к меньшей травматичности в ущерб достойной визуализации операционного поля. В связи с чем, заблаговременное определение оптимального доступа очень важно для оперирующего хирурга.

ЧП ЭхоКГ, однозначно, является «золотым» стандартом в визуализации УЛП, как при выполнении чрескожной имплантации окклюдера, так и при хирургических методах ампутации и изоляции УЛП. ЧП ЭхоКГ позволяет оценить размер УЛП, его устье, форму, выполняет ведущую роль в оценке тромботических масс в полости УЛП. Но ЧП ЭхоКГ не дает возможности, полной оценки топографии УЛП по отношению к другим структурам сердца и органам грудной клетки.

МСКТ с контрастированием позволяет выполнить трехмерную реконструкцию, что обеспечивает детальную характеристику УЛП и является необходимым и полезным дополнением для принятия решения хирургом до операции о выборе наиболее оптимальной тактики изоляции УЛП из системного кровотока. Специалист лучевой является частью кардиохирургической команды в обеспечении максимально эффективной, безопасной ампутации УЛП.

Комплексная работа, в единой команде, с включением нескольких специалистов, способна повысить качество устройство и адаптировать их широкое клиническое применение индивидуально, в отношении каждого из пациентов.

Ряд современных устройств для изоляции УЛП имеют ряд ограничений, связанных с индивидуальными особенностями УЛП и подчеркивают необходимость создания новых устройств, соответствующих различной морфологии и размерам УЛП. В будущем МСКТ с контрастированием способна позволить создавать предоперационные модели УЛП на трехмерном принтере, адаптируя устройства для его изоляции к анатомическим особенностям пациента.

В связи со стремительным развитием возможностей и улучшения качества методов визуализации будущие цели по их применению способны включать: печать индивидуальных устройств окклюзии УЛП на основании данных, полученных с помощью МСКТ с контрастированием и трехмерной ЧП ЭхоКГ.

Последующий прогресс в данной области будет зависит от сотрудничества инженеров, специалистов лучевой диагностики, аритмологов и кардиохирургов. ■

Список литературы

1. Аракелян М.Г., Бокерия Л.А., Васильева Е.Ю. и др. Фибрилляция и трепетание предсердий. Клинические рекомендации 2020. *Российский кардиологический журнал.* 2021; 26(7): 45-94. https://doi.org/10.15829/1560-4071-2021-4594

2. Колбин А.С., Мосикян А.А., Татарский Б.А. Социально-экономическое бремя фибрилляции предсердий в России: динамика за 7 лет (2010-2017 гг.). *Вестник аритмологии*. 2018; 92: 42-48.

3. Krijthe B.P., Kunst A., Benjamin E.J., et al. Projections on the number of individuals with atrial fibrillation in the European Union, from 2000 to 2060. *Eur Heart J.* 2013; 34(35): 2746-2751. https://doi.org/10.1093/eurheartj/eht280

4. Филатов А.Г., Тарашвили Э.Г. Эпидемиология и социальная значимость фибрилляции предсердий. *Анналы аритмологии.* 2012; 2: 5-13.

5. Piccini J.P., Hammill B.G., Sinner M.F., et al. Clinical course of atrial fibrillation in older adults: the importance of cardiovascular events beyond stroke. *Eur Heart J.* 2014; 35(4): 250-256. https://doi.org/10.1093/eurheartj/eht483

6. Wolf P.A., Abbott R.D., Kannel W.B. Atrial fibrillation as an independent risk factor for stroke: the Framingham *Study. Stroke.* 1991; 22(8): 983-988. https://doi.org/10.1161/01.str.22.8.983

7. Safavi-Naeini P., Rasekh A. Thromboembolism in Atrial Fibrillation: Role of the Left Atrial Appendage. *Card Electrophysiol Clin*. 2020; 12(1): 13-20. https://doi.org/10.1016/j.ccep.2019.11.003

8. Abbara S., Blanke P., Maroules C.D., et al. SCCT guidelines for the performance and acquisition of coronary computed tomographic angiography: a report of the society of Cardiovascular Computed Tomography Guidelines Committee: Endorsed by the North American Society for Cardiovascular Imaging (NASCI). *J Cardiovasc Comput Tomogr*. 2016; 10: 435-449. https://doi.org/10.1016/j.jcct.2016.10.002

9. Deitelzweig S., Bergrath E., di Fusco M., et al. Real-world evidence comparing oral anticoagulants in non-valvular atrial fibrillation: a systematic review and network meta-analysis. *Future Cardiol*. 2022; 18(5): 393-405. https://doi.org/10.2217/fca-2021-0120

10. Słodowska K., Szczepanek E., Dudkiewicz D., et al. Morphology of the Left Atrial Appendage: Introduction of a New Simplified Shape-Based Classification System. *Heart Lung Circ.* 2021; 30(7): 1014-1022. https://doi.org/10.1016/j.hlc.2020.12.006

11. Kawabata M., Goya M., Maeda S., et al. A Survey of Direct Oral Anticoagulant Cessation in General Surgery and Outcomes in Patients with Nonvalvular Atrial Fibrillation. *Int Heart J.* 2020; 61(5): 905-912. https://doi.org/10.1536/ihj.19-625

12. Ревишвили А.Ш., Кадырова М., Стребкова Е.Д. и др. Ампутация ушка левого предсердия с использованием эндостеплера при торакоскопической аблации фибрилляции предсердий. *Комплексные проблемы сердечно-сосудистых заболеваний.* 2023; 12(1): 58-71. https://doi.org/10.17802/2306-1278-2023-12-1-58-71

13 Healey J.S., Crystal E., Lamy A., et al. Left Atrial Appendage Occlusion Study (LAAOS): results of a randomized controlled pilot study of left atrial appendage occlusion during coronary bypass surgery in patients at risk for stroke. *Am Heart J.* 2005; 150(2): 288-93. https://doi.org/10.1016/j.ahj.2004.09.054

14. Whitlock R., Healey J., Vincent J., et al. Rationale and design of the Left Atrial Appendage Occlusion Study (LAAOS) III. *Ann Cardiothorac Surg. 2*014; 3(1): 45-54. https://doi.org/10.3978/j.issn.2225-319x.2013.12.06

15. Osmancik P., Budera P., Zdarska J., et al. Residual echocardiographic and computed tomography findings after thoracoscopic occlusion of the left atrial appendage using the AtriClip PRO device. *Interact Cardiovasc Thorac Surg.* 2018; 26(6): 919-925. https://doi.org/10.1093/icvts/ivx427

16. Santana J.M., Rosell F.M., Dave B. Intraoperative echocardiographic contrast opacifies the left atrial appendage and assists in surgical exclusion. *Ann Card*

Anaesth. 2022; 25(1): 77-80.
https://doi.org/10.4103/aca.aca_192_20

17. Oda S., Honda K., Yoshimura A., et al. 256-Slice coronary computed tomographic angiography in patients with atrial fibrillation: optimal reconstruction phase and image quality. *Eur Radiol.* 2016; 26: 55-63.
https://doi.org/10.1007/s00330-015-3822-0

18. Shinbane J.S. Cardiovascular computed tomographic angiography in patients with atrial fibrillation: challenges of anatomy, physiology, and electrophysiology. *J Cardiovasc Comput Tomogr.* 2008; 2: 181-182.
https://doi.org/10.1016/j.jcct.2008.04.001

19. Kondo T., Kumamaru K.K., Fujimoto S., et al. Prospective ECG-gated coronary 320-MDCT angiography with absolute acquisition delay strategy for patients with persistent atrial fibrillation. *AJR Am J Roentgenol.* 2013; 201: 1197-1203.
https://doi.org/10.2214/ajr.12.10140

20. Wen B., Xu L., Liang J., et al. A preliminary study of computed tomography coronary angiography within a single cardiac cycle in patients with atrial fibrillation using 256-row detector computed tomography. *J Comput Assist Tomogr.* 2018; 42: 277-281.
https://doi.org/10.1097/rct.0000000000000683

21. Xu B., Betancor J., Sato K., et al. Computed tomography measurement of the left atrial appendage for optimal sizing of the Watchman device. *J Cardiovasc Comput Tomogr.* 2018; 12: 50-55.
https://doi.org/10.1016/j.jcct.2017.11.012

22. Henry T.S., Hammer M.M., Little B.P., et al. Smoke: how to differentiate flow-related artifacts from pathology on thoracic computed tomographic angiography. *J Thorac Imaging.* 2019; 34: w109-w120.
https://doi.org/10.1097/rti.0000000000000429

23. Bilchick K.C., Mealor A., Gonzalez J., et al. Effectiveness of integrating delayed computed tomography angiography imaging for left atrial appendage thrombus exclusion into the care of patients undergoing ablation of atrial fibrillation. *Heart Rhythm.* 2016; 13: 12-19.
https://doi.org/10.1016/j.hrthm.2015.09.002

24. Romero J., Husain S.A., Kelesidis I., et al. Detection of left atrial appendage thrombus by cardiac computed tomography in patients with atrial fibrillation: a meta-analysis. *Circ Cardiovasc Imaging.* 2013; 6: 185-194.
https://doi.org/10.1161/circimaging.112.000153

25. Ревишвили А.Ш., Стребкова Е.Д., Артюхина Е.А. и др. Эффективность торакоскопического лечения непароксизмальных форм фибрилляции предсердий. *Вестник аритмологии.* 2023; 30(3): 23-31.
https://doi.org/10.35336/VA-1160

26. Ohtsuka T., Nonaka T., Hisagi M., et al. Thoracoscopic stapler-and-loop technique for left atrial appendage closure in nonvalvular atrial fibrillation: midterm outcomes in 201 patients. *Heart Rhythm.* 2018; 15: 1314-1320.
https://doi.org/10.1016/j.hrthm.2018.05.026

27. Bhuta S., Cao C., Pieper J.A., et al. Cardiac magnetic resonance imaging for left atrial appendage closure planning. *Pacing Clin Electrophysiol.* 2023; 46(7): 745-751.
https://doi.org/10.1111/pace.14713

28. Karim N., Ho S.Y., Nicol E., et al. The left atrial appendage in humans: structure, physiology, and pathogenesis. *Europace.* 2020; 22(1): 5-18.
https://doi.org/10.1093/europace/euz212

29. Wang Y., Di Biase L., Horton R.P., et al. Left atrial appendage studied by computed tomography to help planning for appendage closure device placement. *J Cardiovasc Electrophysiol.* 2010; 21: 973-982.
https://doi.org/10.1111/j.1540-8167.2010.01814.x

30. Ho S.Y., Cabrera J.A., Sanchez-Quintana D. Left atrial anatomy revisited. *Circ Arrhythm Electrophysiol.* 2012; 5: 220-228.
https://doi.org/10.1161/circep.111.962720

31. Di Biase L. Does the left atrial appendage morphology correlate with the risk of stroke in patients with atrial fibrillation? Results from a multicenter study. *J Am Coll Cardiol.* 2012. 60(6): 531-538.

32. Cabrera J.A., Saremi F., Sanchez-Quintana D. Left atrial appendage: anatomy and imaging landmarks pertinent to percutaneous transcatheter occlusion. *Heart.* 2014; 100: 1636-1650.
https://doi.org/10.1136/heartjnl-2013-304464

33. Beigel R., Wunderlich N.C., Ho S.Y., et al. The left atrial appendage: anatomy, function, and noninvasive evaluation. *JACC Cardiovasc Imaging*. 2014; 7: 1251-1265.
https://doi.org/10.1016/j.jcmg.2014.08.009

34. Di Biase L., Santangeli P., Anselmino M., et al. Does the left atrial appendage morphology correlate with the risk of stroke in patients with atrial fibrillation? Results from a multicenter study. *J Am Coll Cardiol.* 2012; 60: 531-538.
https://doi.org/10.1016/j.jacc.2012.04.032

35. Vira T., Pechlivanoglou P., Connelly K., et al. Cardiac computed tomography and magnetic resonance imaging vs. transoesophageal echocardiography for diagnosing left atrial appendage thrombi. *Europace*. 2019; 21: e1-e10.
https://doi.org/10.1093/europace/euy142

36. Lupercio F., Carlos Ruiz J., Briceno D.F., et al. Left atrial appendage morphology assessment for risk stratification of embolic stroke in patients with atrial fibrillation: a meta-analysis. *Heart Rhythm.* 2016; 13: 1402-1409.
https://doi.org/10.1016/j.hrthm.2016.03.042

37. Lindner S., Behnes M., Wenke A., et al. Relation of left atrial appendage closure devices to topographic neighboring structures using standardized imaging by cardiac computed tomography angiography. *Clin Cardiol.* 2019; 42: 264-269.
https://doi.org/10.1002/clc.23136

38. Wongcharoen W., Tsao H.M., Wu M.H., et al. Morphologic characteristics of the left atrial appendage, roof,

and septum: implications for the ablation of atrial fibrillation. *J Cardiovasc Electrophysiol.* 2006; 17: 951-956.
https://doi.org/10.1111/j.1540-8167.2006.00549.x

39. Liu F.Z., Lin W.D., Liao H.T., et al. Mid-term outcomes of concomitant left atrial appendage closure and catheter ablation for non-valvular atrial fibrillation: a multicenter registry. *Heart Vessels.* 2019; 34: 860-867.
https://doi.org/10.1007/s00380-018-1312-4

40. Halkin A., Cohen C., Rosso R., et al. Left atrial appendage and pulmonary artery anatomic relationship by cardiac-gated computed tomography: implications for late pulmonary artery perforation by left atrial appendage closure devices. *Heart Rhythm*. 2016; 13: 2064-2069.
https://doi.org/10.1016/j.hrthm.2016.07.015

41. Wang Y.J., Liu L., Zhang M.C., et al. Imaging of pericardiophrenic bundles using multislice spiral computed tomography for phrenic nerve anatomy. *J Cardiovasc Electrophysiol*. 2016; 27: 961-971.
https://doi.org/10.1111/jce.13003

42. Sanchez-Quintana D., Ho S.Y., Climent V., et al. Anatomic evaluation of the left phrenic nerve relevant to epicardial and endocardial catheter ablation: implications for phrenic nerve injury. *Heart Rhythm.* 2009; 6: 764-768.
https://doi.org/10.1016/j.hrthm.2009.02.029

43. Madden J.L. Resection of the left auricular appendix; a prophylaxis for recurrent arterial emboli. *J Am Med Assoc.* 1949; 140: 769-772.

44. Beaver T.M., Hedna V.S., Khanna A.Y., et al. Thoracoscopic ablation with appendage ligation versus medical therapy for stroke prevention: a proof-of-concept randomized trial. *Innovations (Phila).* 2016; 11: 99-105.
https://doi.org/10.1097/imi.0000000000000226

45. Ohtsuka T., Ninomiya M., Nonaka T., et al. Thoracoscopic stand-alone left atrial appendectomy for thromboembolism prevention in nonvalvular atrial fibrillation. *J Am Coll Cardio*l. 2013; 62: 103-107.
https://doi.org/10.1016/j.jacc.2013.01.017

46. Caliskan E., Sahin A., Yilmaz M., et al. Epicardial left atrial appendage AtriClip occlusion reduces the incidence of stroke in patients with atrial fibrillation undergoing cardiac surgery. *Europace.* 2018; 20: e105-e114.
https://doi.org/10.1093/europace/eux211

47. Ailawadi G., Gerdisch M.W., Harvey R.L., et al. Exclusion of the left atrial appendage with a novel device: early results of a multicenter trial. *J Thorac Cardiovasc Surg*. 2011; 142: 1002-1009.
https://doi.org/10.1016/j.jtcvs.2011.07.052

48. Dawson A.G., Asopa S., Dunning J. Should patients undergoing cardiac surgery with atrial fibrillation have left atrial appendage exclusion? *Interact Cardiovasc Thorac Surg*. 2010; 10: 306-311.

References

1. Arakelyan MG, Bockeria LA, Vasilieva EYu, et al. 2020 Clinical guidelines for Atrial fibrillation and atrial flutter. *Russian Journal of Cardiology.* 2021; 26(7): 45-94 [In Russ].
https://doi.org/10.15829/1560-4071-2021-4594

2. Kolbin AS, Mosikyan AA, Tatarsky BA. Socioeconomic burden of atrial fibrillations in russia: seven-year trends (2010-2017). *Journal of Arrhythmology*. 2018; 92: 42-48 [In Russ].

3. Krijthe BP, Kunst A, Benjamin EJ, et al. Projections on the number of individuals with atrial fibrillation in the European Union, from 2000 to 2060. *Eur Heart J.* 2013; 34(35): 2746-2751.
https://doi.org/10.1093/eurheartj/eht280

4. Filatov AG, Tarashvili EG. Epidemiology and social significance of atrial fibrillation. *Annals of arrhythmology.* 2012; 2: 5-13 [In Russ].

5. Piccini JP, Hammill BG, Sinner MF, et al. Clinical course of atrial fibrillation in older adults: the importance of cardiovascular events beyond stroke. *Eur Heart J.* 2014; 35(4): 250-256.
https://doi.org/10.1093/eurheartj/eht483

6. Wolf PA, Abbott RD, Kannel WB. Atrial fibrillation as an independent risk factor for stroke: the Framingham *Study. Stroke.* 1991; 22(8): 983-988.
https://doi.org/10.1161/01.str.22.8.983

7. Safavi-Naeini P, Rasekh A. Thromboembolism in Atrial Fibrillation: Role of the Left Atrial Appendage. *Card Electrophysiol Clin*. 2020; 12(1): 13-20.
https://doi.org/10.1016/j.ccep.2019.11.003

8. Abbara S, Blanke P, Maroules CD, et al. SCCT guidelines for the performance and acquisition of coronary computed tomographic angiography: a report of the society of Cardiovascular Computed Tomography Guidelines Committee: Endorsed by the North American Society for Cardiovascular Imaging (NASCI). *J Cardiovasc Comput Tomogr.* 2016; 10: 435-449.
https://doi.org/10.1016/j.jcct.2016.10.002

9. Deitelzweig S, Bergrath E, di Fusco M, et al. Real-world evidence comparing oral anticoagulants in non-valvular atrial fibrillation: a systematic review and network meta-analysis. *Future Cardiol*. 2022; 18(5): 393-405.
https://doi.org/10.2217/fca-2021-0120

10. Słodowska K, Szczepanek E, Dudkiewicz D, et al. Morphology of the Left Atrial Appendage: Introduction of a New Simplified Shape-Based Classification System. *Heart Lung Circ*. 2021; 30(7): 1014-1022.
https://doi.org/10.1016/j.hlc.2020.12.006

11. Kawabata M, Goya M, Maeda S, et al. A Survey of Direct Oral Anticoagulant Cessation in General Surgery and

Outcomes in Patients with Nonvalvular Atrial Fibrillation. *Int Heart J.* 2020; 61(5): 905-912.
https://doi.org/10.1536/ihj.19-625

12. Revishvili AS, Kadirova M, Strebkova ED, et al. Left atrial appendage exclusion using a stapler with thoracoscopic ablation of atrial fibrillation. *Complex Issues of Cardiovascular Diseases.* 2023; 12(1): 58-71 [In Russ].
https://doi.org/10.17802/2306-1278-2023-12-1-58-71

13. Healey JS, Crystal E, Lamy A, et al. Left Atrial Appendage Occlusion Study (LAAOS): results of a randomized controlled pilot study of left atrial appendage occlusion during coronary bypass surgery in patients at risk for stroke. *Am Heart J.* 2005; 150(2): 288-293.
https://doi.org/10.1016/j.ahj.2004.09.054

14. Whitlock R, Healey J, Vincent J, et al. Rationale and design of the Left Atrial Appendage Occlusion Study (LAAOS) III. *Ann Cardiothorac Surg*. 2014; 3(1): 45-54.
https://doi.org/10.3978/j.issn.2225-319x.2013.12.06

15. Osmancik P, Budera P, Zdarska J, et al. Residual echocardiographic and computed tomography findings after thoracoscopic occlusion of the left atrial appendage using the AtriClip PRO device. *Interact Cardiovasc Thorac Surg.* 2018; 26(6): 919-925.
https://doi.org/10.1093/icvts/ivx427

16. Santana JM, Rosell FM, Dave B. Intraoperative echocardiographic contrast opacifies the left atrial appendage and assists in surgical exclusion. *Ann Card Anaesth.* 2022; 25(1): 77-80.
https://doi.org/10.4103/aca.aca_192_20

17. S, Honda K, Yoshimura A, et al. 256-Slice coronary computed tomographic angiography in patients with atrial fibrillation: optimal reconstruction phase and image quality. *Eur Radiol.* 2016; 26: 55-63.
https://doi.org/10.1007/s00330-015-3822-0

18. Shinbane JS. Cardiovascular computed tomographic angiography in patients with atrial fibrillation: challenges of anatomy, physiology, and electrophysiology. *J Cardiovasc Comput Tomogr.* 2008; 2: 181-182.
https://doi.org/10.1016/j.jcct.2008.04.001

19. Kondo T, Kumamaru KK, Fujimoto S, et al. Prospective ECG-gated coronary 320-MDCT angiography with absolute acquisition delay strategy for patients with persistent atrial fibrillation. *AJR Am J Roentgenol.* 2013; 201: 1197-1203.
https://doi.org/10.2214/ajr.12.10140

20. Wen B, Xu L, Liang J, et al. A preliminary study of computed tomography coronary angiography within a single cardiac cycle in patients with atrial fibrillation using 256-row detector computed tomography. *J Comput Assist Tomogr*. 2018; 42: 277-281.
https://doi.org/10.1097/rct.0000000000000683

21. Xu B, Betancor J, Sato K, et al. Computed tomography measurement of the left atrial appendage for optimal sizing of the Watchman device. *J Cardiovasc Comput Tomogr.* 2018; 12: 50-55.
https://doi.org/10.1016/j.jcct.2017.11.012

22. Henry TS, Hammer MM, Little BP, et al. Smoke: how to differentiate flow-related artifacts from pathology on thoracic computed tomographic angiography. *J Thorac Imaging*. 2019; 34: w109-w120.
https://doi.org/10.1097/rti.0000000000000429

23. Bilchick KC, Mealor A, Gonzalez J, et al. Effectiveness of integrating delayed computed tomography angiography imaging for left atrial appendage thrombus exclusion into the care of patients undergoing ablation of atrial fibrillation. *Heart Rhythm*. 2016; 13: 12-19.
https://doi.org/10.1016/j.hrthm.2015.09.002

24. Romero J, Husain SA, Kelesidis I, et al. Detection of left atrial appendage thrombus by cardiac computed tomography in patients with atrial fibrillation: a meta-analysis. *Circ Cardiovasc Imaging*. 2013; 6: 185-194.
https://doi.org/10.1161/circimaging.112.000153

25. Revishvili AS, Strebkova ED, Artyukhina EA, et al. The effectiveness of thoracoscopic treatment of non-paroxysmal atrial fibrillation. *Journal of Arrhythmology.* 2023; 30(3): 23-31 [In Russ].
https://doi.org/10.35336/VA-1160

26. Ohtsuka T, Nonaka T, Hisagi M, et al. Thoracoscopic stapler-and-loop technique for left atrial appendage closure in nonvalvular atrial fibrillation: mid-term outcomes in 201 patients. *Heart Rhythm*. 2018; 15: 1314-1320.
https://doi.org/10.1016/j.hrthm.2018.05.026

27. Bhuta S, Cao C, Pieper JA, et al. Cardiac magnetic resonance imaging for left atrial appendage closure planning. *Pacing Clin Electrophysiol.* 2023; 46(7): 745-751.
https://doi.org/10.1111/pace.14713

28. Karim N, Ho SY, Nicol E, et al. The left atrial appendage in humans: structure, physiology, and pathogenesis. *Europace.* 2020; 22(1): 5-18.
https://doi.org/10.1093/europace/euz212

29. Wang Y, Di Biase L, Horton RP, et al. Left atrial appendage studied by computed tomography to help planning for appendage closure device placement. *J Cardiovasc Electrophysiol.* 2010; 21: 973-982.
https://doi.org/10.1111/j.1540-8167.2010.01814.x

30. Ho SY, Cabrera JA, Sanchez-Quintana D. Left atrial anatomy revisited. *Circ Arrhythm Electrophysiol.* 2012; 5: 220-228.
https://doi.org/10.1161/circep.111.962720

31. Di Biase L. Does the left atrial appendage morphology correlate with the risk of stroke in patients with atrial fibrillation? Results from a multicenter study. *J Am Coll Cardiol.* 2012; 60(6): 531-538.
https://doi.org/10.1016/j.jacc.2012.04.032

32. Cabrera JA, Saremi F, Sanchez-Quintana D. Left atrial appendage: anatomy and imaging landmarks pertinent to percutaneous transcatheter occlusion. *Heart.* 2014; 100: 1636-1550.
https://doi.org/10.1136/heartjnl-2013-304464

33. Beigel R, Wunderlich NC, Ho SY, et al. The left atrial appendage: anatomy, function, and noninvasive evaluation. *JACC Cardiovasc Imaging.* 2014; 7: 1251-1265.

https://doi.org/10.1016/j.jcmg.2014.08.009

34. Di Biase L, Santangeli P, Anselmino M, et al. Does the left atrial appendage morphology correlate with the risk of stroke in patients with atrial fibrillation? Results from a multicenter study. *J Am Coll Cardiol.* 2012; 60: 531-538. https://doi.org/10.1016/j.jacc.2012.04.032

35. Vira T, Pechlivanoglou P, Connelly K, et al. Cardiac computed tomography and magnetic resonance imaging vs. transoesophageal echocardiography for diagnosing left atrial appendage thrombi. *Europace*. 2019; 21: e1-e10. https://doi.org/10.1093/europace/euy142

36. Lupercio F, Carlos Ruiz J, Briceno DF, et al. Left atrial appendage morphology assessment for risk stratification of embolic stroke in patients with atrial fibrillation: a meta-analysis. *Heart Rhythm.* 2016; 13: 1402-1409. https://doi.org/10.1016/j.hrthm.2016.03.042

37. Lindner S, Behnes M, Wenke A, et al. Relation of left atrial appendage closure devices to topographic neighboring structures using standardized imaging by cardiac computed tomography angiography. *Clin Cardiol*. 2019; 42: 264-269. https://doi.org/10.1002/clc.23136

38. Wongcharoen W, Tsao HM, Wu MH, et al. Morphologic characteristics of the left atrial appendage, roof, and septum: implications for the ablation of atrial fibrillation. *J Cardiovasc Electrophysiol*. 2006; 17: 951-956. https://doi.org/10.1111/j.1540-8167.2006.00549.x

39. Liu FZ, Lin WD, Liao HT, et al. Mid-term outcomes of concomitant left atrial appendage closure and catheter ablation for non-valvular atrial fibrillation: a multicenter registry. *Heart Vessels.* 2019; 34: 860-867. https://doi.org/10.1007/s00380-018-1312-4

40. Halkin A, Cohen C, Rosso R, et al. Left atrial appendage and pulmonary artery anatomic relationship by cardiac-gated computed tomography: implications for late pulmonary artery perforation by left atrial appendage closure devices. *Heart Rhythm.* 2016; 13: 2064-2069. https://doi.org/10.1016/j.hrthm.2016.07.015

41. Wang YJ, Liu L, Zhang MC, et al. Imaging of pericardiophrenic bundles using multislice spiral computed tomography for phrenic nerve anatomy. *J Cardiovasc Electrophysiol.* 2016; 27: 961-971. https://doi.org/10.1111/jce.13003

42. Sanchez-Quintana D, Ho SY, Climent V, et al. Anatomic evaluation of the left phrenic nerve relevant to epicardial and endocardial catheter ablation: implications for phrenic nerve injury. *Heart Rhythm.* 2009; 6: 764-768. https://doi.org/10.1016/j.hrthm.2009.02.029

43. Madden JL. Resection of the left auricular appendix; a prophylaxis for recurrent arterial emboli. *J Am Med Assoc.* 1949; 140: 769-772.

44. Beaver TM, Hedna VS, Khanna AY, et al. Thoracoscopic ablation with appendage ligation versus medical therapy for stroke prevention: a proof-of-concept randomized trial. *Innovations (Phila)*. 2016; 11: 99-105. https://doi.org/10.1097/imi.0000000000000226

45. Ohtsuka T, Ninomiya M, Nonaka T, et al. Thoracoscopic stand-alone left atrial appendectomy for thromboembolism prevention in nonvalvular atrial fibrillation. *J Am Coll Cardiol.* 2013; 62: 103-107. https://doi.org/10.1016/j.jacc.2013.01.017

46. Caliskan E, Sahin A, Yilmaz M, et al. Epicardial left atrial appendage AtriClip occlusion reduces the incidence of stroke in patients with atrial fibrillation undergoing cardiac surgery. *Europace*. 2018; 20: e105-e114. https://doi.org/10.1093/europace/eux211

47. Ailawadi G, Gerdisch MW, Harvey RL, et al. Exclusion of the left atrial appendage with a novel device: early results of a multicenter trial. *J Thorac Cardiovasc Surg.* 2011; 142: 1002-1009. https://doi.org/10.1016/j.jtcvs.2011.07.052

48. Dawson AG, Asopa S, Dunning J. Should patients undergoing cardiac surgery with atrial fibrillation have left atrial appendage exclusion? *Interact Cardiovasc Thorac Surg*. 2010; 10: 306-311. https://doi.org/10.1510/icvts.2009.227991

ИНФОРМАЦИЯ ОБ АВТОРАХ:

КАДЫРОВА МАДИНА - [**ORCID**: 0000-0001-8231-6866]
к.м.н., заведующая отделение ультразвуковой диагностики,
Федеральное государственное бюджетное учреждение «Национальный медицинский исследовательский центр хирургии имени А.В. Вишневского» МЗ РФ,
115093 Российская Федерация, г. Москва, ул. Большая Серпуховская, 27;

СТРЕБКОВА ЕЛИЗАВЕТА ДМИТРИЕВНА - [**ORCID:** 0000-0001-5837-7255]
младший научный сотрудник аритмологического отдела,
Федеральное государственное бюджетное учреждение «Национальный медицинский исследовательский центр хирургии имени А.В. Вишневского» МЗ РФ,
115093 Российская Федерация, г. Москва, ул. Большая Серпуховская, 27;

БОНДУРКО КРИСТИНА ЭДУАРДОВНА - [**ORCID:** 0000-0003-3495-6898]
аспирант отдела лучевых методов диагностики и лечения,
Федеральное государственное бюджетное учреждение «Национальный медицинский исследовательский центр хирургии имени А.В. Вишневского» МЗ РФ,
115093 Российская Федерация, г. Москва, ул. Большая Серпуховская, 27;

КАРМАЗАНОВСКИЙ ГРИГОРИЙ ГРИГОРЬЕВИЧ - [**ORCID:** 0000-0002-9357-0998]
д.м.н., профессор, академик РАН, заведующий отделом лучевых методов диагностики и лечения, Федеральное государственное бюджетное учреждение «Национальный медицинский исследовательский центр хирургии имени А.В. Вишневского» МЗ РФ,
115093 Российская Федерация, г. Москва, ул. Большая Серпуховская, 27;
профессор кафедры лучевой диагностики и терапии медико-биологического факультета,
Федеральное государственное автономное образовательное учреждение высшего образования «Российский национальный исследовательский медицинский университет имени Н.И. Пирогова» МЗ РФ,
117997 Российская Федерация, г. Москва, ул. Островитянова, 1;

РЕВИШВИЛИ АМИРАН ШОТАЕВИЧ - [**ORCID:** 0000-0003-1791-9163]
д.м.н., профессор, академики РАН, директор,
Федеральное государственное бюджетное учреждение «Национальный медицинский исследовательский центр хирургии имени А.В. Вишневского» МЗ РФ,
115093 Российская Федерация, г. Москва, ул. Большая Серпуховская, 27;
заведующей кафедрой ангиологии сердечно-сосудистой и эндоваскулярной хирургии и аритмологии, Федеральное государственное бюджетное образовательное учреждение дополнительного профессионального образования «Российская медицинская академия непрерывного профессионального образования» Министерства здравоохранения Российской Федерации,
125993 Российская Федерация, г. Москва, ул. Баррикадная, 2/1 стр. 1.

Конфликт интересов, информация о клинической базе и финансировании
Авторы заявляют об отсутствии конфликта интересов.