https://doi.org/10.25512/DIR.2023.17.4.06

ОСЛОЖНЕНИЯ БОЛЬШИХ РЕЗЕКЦИЙ ПЕЧЕНИ И РЕКОНСТРУКТИВНЫХ ВМЕШАТЕЛЬСТВ НА ПРОКСИМАЛЬНЫХ ЖЕЛЧНЫХ ПРОТОКАХ И ВОЗМОЖНОСТИ ИХ МИНИМАЛЬНО ИНВАЗИВНОГО ЛЕЧЕНИЯ

(КЛИНИЧЕСКОЕ НАБЛЮДЕНИЕ)

*Сараева В.А.[1], Жаворонкова О.И.[1], Трифонов С.А.[1], Чжао А.В.[2,3]

3.1.6 - Онкология, лучевая терапия (медицинские науки)
3.1.9 - Хирургия (медицинские науки)

[1]*Федеральное государственное бюджетное учреждение «Национальный медицинский исследовательский центр хирургии им. А.В. Вишневского» Минздрава России*
[2]*Хирургическая клиника ЕМС*
[3]*Федеральное государственное бюджетное образовательное учреждение дополнительного профессионального образования «Российская медицинская академия непрерывного профессионального образования» МЗ РФ*
Кафедра неотложной и общей хирургии им. профессора Ермолова А.С.

КЛЮЧЕВЫЕ СЛОВА:

- послеоперационные осложнения
- гепатобилиарная хирургия
- резекция печени
- билиодигестивные анастомозы
- минимально инвазивное лечение

АННОТАЦИЯ:

Введение: в настоящей статье рассматриваются результаты хирургического лечения пациентов с различными нозологиями, которым проведены оперативные вмешательства в объеме гемигепатэктомии с реконструктивным компонентом на проксимальных внепеченочных желчных протоках. Проведено детальное исследование послеоперационных осложнений и способов их лечения с оценкой прецизионной роли минимально инвазивных хирургических вмешательств в послеоперационном ведении пациентов, в том числе, на примере клинических случаев.

Цель: оценить объем и структуру послеоперационных осложнений гепатобилиарной хирургии и представить значимость применения различных минимально инвазивных вмешательств в обеспечении эффективности лечения осложнений раннего послеоперационного периода.

Материал и методы: проанализированы результаты лечения и ранние послеоперационные осложнения 192 пациентов онкологического отделения хирургических методов лечения ФГБУ НМИЦ хирургии им. А.В. Вишневского в период 2015-2022 гг. Среди нозологических форм выделены: злокачественные поражения печени и проксимальных желчных протоков 127 (66,15%), доброкачественные опухоли 27 (14,06%), стриктуры внепеченочных желчных протоков 3 (1,56%), паразитарные заболевания (альвеококкоз, эхинококкоз) 35 (18,23%). Выполненные оперативные вмешательства распределены следующим образом: левосторонняя гемигепатэктомия с резекцией внепеченочных желчных протоков и формированием гепатикоеюноанастомоза – 37 (9,02%), правосторонняя гемигепатэктомия с резекцией внепеченочных желчных протоков и формированием гепатикоеюноанастомоза – 34 (8,29%), правосторонняя гемигепатэктомия - 86 (20,98%), левосторонняя гемигепатэктомия – 35 (8,54%).Проведена прицельная оценка способов лечения в послеоперационном периоде с акцентом на роль применения интервенционных миниинвазивных технологий.

Результаты: послеоперационные осложнения выявлены у 120 (62,5%) пациентов, без осложнений пролечено 72 (37,5%) пациента. У большинства пациентов - 73 (60,83%) - наблюдалось сочетание и специфических, и неспецифических осложнений. В структуре специфических осложнений в обеих группах ведущими были билиарные осложнения 85 (44,27%) и пострезекционная печеночная недостаточность - 20 (10,42%). Среди неспецифических осложнений превалировали раневые осложнения (нагноение, серома, гематома) – 26,04% и гидроторакс - 25,2%. Среди всех послеоперационных осложнений в 49,45% случаев они были устранены минимально инвазивными хирургическими вмешательствами, преимущественно - под ультразвуковым контролем (УЗК) – 89,55%.

Заключение: несмотря на активное развитие гепатобилиарной хирургии и значительный накопленный опыт, количество послеоперационных осложнений сохраняется на высоком уровне. Интервенционные вмешательства под различными видами визуализации занимают важную роль в послеоперационной курации пациентов, обеспечивая купирование значительного объема послеоперационных осложнений. Обширные оперативные гепатобилиарные вмешательства должны проводиться в многопрофильных специализированных центрах, оснащенных арсеналом интервенционных технологий и специалистов с соответствующей квалификацией, что позволяет на ранних этапах и с высокой эффективностью проводить комплексное лечение осложнений в послеоперационном периоде.

Для цитирования. *Сараева В.А., Жаворонкова О.И., Трифонов С.А., Чжао А.В.«ОСЛОЖНЕНИЯ БОЛЬШИХ РЕЗЕКЦИЙ ПЕЧЕНИ И РЕКОНСТРУКТИВНЫХ ВМЕШАТЕЛЬСТВ НА ПРОКСИМАЛЬНЫХ ЖЕЛЧНЫХ ПРОТОКАХ И ВОЗМОЖНОСТИ ИХ МИНИМАЛЬНО ИНВАЗИВНОГО ЛЕЧЕНИЯ (КЛИНИЧЕСКОЕ НАБЛЮДЕНИЕ)». Ж. ДИАГНОСТИЧЕСКАЯ И ИНТЕРВЕНЦИОННАЯ РАДИОЛОГИЯ. 2023; 17(4): 54–63.*

Адрес для корреспонденции (Correspondence to): *Сараева Вероника Анатольевна (Saraeva Veronika A.), e-mail: srva.ixv@gmail.com*

COMPLICATIONS OF MAJOR LIVER RESECTIONS AND RECONSTRUCTIVE SURGERY IN PROXIMAL BILIARY DUCTS AND POSSIBILITIES FOR MINIMALLY INVASIVE TREATMENT

(CASE REPORT)

***Saraeva V.A.[1], Zhavoronkova O.I.[1], Trifonov S.A.[1], Chzhao A.V.[2,3]**

[1] *«A.V. Vishnevskiy National Medical Research Center of Surgery» of the Ministry of Healthcare of the Russian Federation*
[2] *Surgery Clinic of European Medical Center*
[3] *«Russian Medical Academy of Continuous Professional Education» of the Ministry of Healthcare of the Russian Federation*

KEY-WORDS:

- postoperative complications
- hepatobiliary surgery
- liver resection
- biliodigestive anastomosis
- minimally invasive treatment.

ABSTRACT:
Introduction: article describes results of surgical treatment of patients after hemihepatectomy with biliary reconstruction. We conducted a detailed analysis of postoperative complications and its minimally invasive treatment as well as provided clinical examples.
Aim: was to evaluate an amount and structure of postoperative complications in hepatobiliary surgery and provide evidence on efficacy of minimally invasive treatment of those complications.
Material and methods: we analyzed results of treatment and early complications in 192 patients in our department from 2015 to 2022 yy. Among those patients were: liver and biliary ducts malignancies – 127 (66,15%), benign tumors – 27 (14,06%), extrahepatic biliary ducts stricture – 3 (1,56%), parasitic invasions (alveolar and cystic echinococcosis) – 35 (18,23%). Structure of major interventions were as follows: left hemihepatectomy with extrahepatic biliary ducts resection and biliary reconstruction – 37 (9,02%), right hemihepatectomy with extrahepatic ducts resection and biliary reconstruction – 34 (8,29%), right hemihepatectomy – 86 (20,98%), left hemihepatectomy – 35 (8,54%). Role of minimally invasive interventions for treatment of postoperative complications was evaluated.
Results: postoperative complications were noted in 120 (62,5%) of patients, no complications noted in 72 (37,5%). Most of patients 73 (60,83%) experienced a combination of specific and non-specific complications. The majority of complications in both groups were biliary complications – 85 (44,27%) and post resection liver insufficiency – 20 (10,42%). Among non-specific complications: wound complications – 26,04%, hydrothorax – 25,2%. In 49,45% of cases complications were managed with minimally invasive interventions (89,55% of those under US navigation).
Conclusion: despite the progress in hepatobiliary surgery and significant accumulated experience, the number of postoperative complications remains high. Minimally invasive interventions under different methods of navigation play a major role in management of those complications. Major surgical interventions in hepatobiliary surgery should be performed in big tertiary centers which are well technologically provided. It results in drop of number of postoperative complications.

Введение

Оперативные вмешательства на печени являются одним из самых сложных направлений в хирургии. Несмотря на достижения современной медицины в разработке новых технологических приемов разделения паренхимы, модификации анестезиологического пособия и послеоперационной интенсивной терапии, а также общего увеличения безопасности плановых оперативных вмешательств, летальность и частота послеоперационных осложнений сохраняются на высоком уровне и достигают, по данным разных авторов, порядка 1-5% и 15-75% соответственно [1-3].

При этом проведение реконструктивного этапа в объеме резекции внепеченочных желчных протоков и формирования гепатикоеюноанастомоза на изолированной по Ру петле тощей кишки увеличивает техническую сложность оперативного пособия, его длительность и, соответственно, расширяет спектр и количество послеоперационных осложнений [4,5]. Анализ литературных данных свидетельствует об актуальности совершенствования систем прогноза, профилактики, раннего выявления и лечения осложнений при операциях на печени и желчных путях [6-8]. При этом, достаточно часто послеоперационные осложнения купируются применением минимально инвазивных хирургических вмешательств, не прибегая к проведению релапаротомии [9].

Цель исследования - анализ количества, структуры и тяжести осложнений после проведения больших резекций печени и реконструктивных вмешательств на желчных протоках, а также оценка количества и структуры осложнений, устраненных минимально инвазивными вмешательствами.

Материал и методы

В исследование включены 192 пациента онкологического отделения хирургических методов лечения ФГБУ НМИЦ хирургии им. А.В. Вишневского в период 2015-2022 гг. Среди них были 94 мужчины (средний возраст 55,18 ± 15,82 года - от 21 до 80 лет) и 98 женщин (средний возраст 53,59 ± 14,95 года - от 27 года до 78 лет).

Статья поступила в редакцию в ноябре 2023 года.

Среди нозологических форм выделены **(табл. 1)**: злокачественные поражения печени и проксимальных желчных протоков 127 (66,15%), доброкачественные опухоли 27 (14,06%), стриктуры внепеченочных желчных протоков 3 (1,56%), паразитарные заболевания (альвеококкоз, эхинококкоз) 35 (18,23%).

Выполненные оперативные вмешательства на печени и желчных протоках распределены следующим образом **(табл. 1)**: левосторонняя гемигепатэктомия с резекцией внепеченочных желчных протоков и формированием гепатикоеюноанастомоза (ЛГГЭ+ГЕА) - 37 (9,02%), правосторонняя гемигепатэктомия с резекцией внепеченочных желчных протоков и формированием гепатикоеюноанастомоза (ПГГЭ + ГЕА) - 34 (8,29%), правосторонняя гемигепатэктомия (ПГГЭ) - 86 (20,98%), левосторонняя гемигепатэктомия (ЛГГЭ) - 35 (8,54%).

Анализ и статистическую обработку цифрового материала проводили с использованием стандартных компьютерных программ. Все полученные данные анализировались на персональном компьютере с помощью программ Microsoft Excel - 2007, SPSS v.10 for Windows. Анализировали количественные и качественные параметры. Для сравнения дихотомических показателей между независимыми выборками и установления достоверных различий между ними использовали метод Хи-квадрат (χ^2), для вычисления которого прибегали к построению таблиц «2×2» и «3×2», Хи-квадрат с поправкой Йейтса на непрерывность, Хи-квадрат МП (максимального правдоподобия), а также точный критерий Фишера для небольших выборок. При невозможности применения критерия Хи-квадрат (все ожидаемые числа >5). Статистически значимыми считались отличия при $p < 0,05$ (95%-й уровень значимости) и при $p < 0,01$ (99%-й уровень значимости).

Результаты

Послеоперационные осложнения выявлены у 120 (62,5%) пациентов, без осложнений пролечено 72 (37,5%) пациента. При этом в группе ПГГЭ и ЛГГЭ послеоперационный период осложнился у 59 из 121 пациента (48,76%), а в группе гемигепатэктомий с реконструктивными вмешательствами на желчных протоках (ПГГЭ + ГЕА и ЛГГЭ + ГЕА) - у 61 из 71 пациентов (85,92%).

В ближайшем послеоперационном периоде умер один пациент, послеоперационная летальность составила 0,52%. Летальный исход произошел у больного 75 лет со злокачественным поражением (ангиомиосаркома), которому выполнена правосторонняя гемигепатэктомия. Причиной смерти послужило массивное интра- и послеоперационное кровотечение, ДВС-синдром с развитием полиорганной недостаточности.

гемигепатэктомия; ПГГЭ + ГЕА - правосторонняя гемигепатэктомия с формированием гепатикоеюноанастомоза на изолированной по Ру петле тонкой кишки; ЛГГЭ + ГЕА - левосторонняя гемигепатэктомия с формированием гепатикоеюноанастомоза на изолированной по Ру петле тонкой кишки.

Только специфические осложнения, связанные непосредственно с областью и особенностями оперативного

Таблица 1. Типы оперативных вмешательств при различных поражениях печени

Диагноз	Общее количество	ПГГЭ ЛГГЭ	ПГГЭ + ГЕА ЛГГЭ + ГЕА
Фокально нодулярная гиперплазия	4 2,08%	4 2,08%	
Болезнь Кароли	4 2,08%	4 2,08%	
Цистаденома	**7 3,65%**	6 3,13%	1 0,52%
Стриктура желчных протоков/ГЕА	3 1,56%		3 1,56%
Аденома	3 1,56%	3 1,56%	
Киста холедоха	3 1,56%		3 1,56%
Гемангиома	3 1,56%	3 1,56%	
Гемангиоэндотелиома	1 0,52%	1 0,52%	
Первично склерозирующий холангит	1 0,52%		1 0,52%
Холангиоцеллярный рак	**31 16,15%**	22 11,46%	9 4,69%
Опухоль Клацкина	**49 25,52%**		49 25,52%
Метастатическое поражение печени	**35 18,23%**	35 18,23%	
Гепатоцеллюлярный рак	9 4,69%	9 4,69%	
Нейроэндокринная опухоль	1 0,52%	1 0,52%	
Рак желчного пузыря	1 0,52%	1 0,52%	
Ангиомиосаркома	1 0,52%	1 0,52%	
Внутрипротоковая папиллярная опухоль	1 0,52%	1 0,52%	
Альвеококкоз	**32 16,67%**	27 14,06%	5 2,6%
Эхинококкоз	3 1,56%	3 1,56%	
ВСЕГО:	**192 (100%)**	**121 (63%)**	**71 (37%)**

Примечание: *ПГГЭ - правосторонняя гемигепатэктомия; ЛГГЭ - левосторонняя гемигепатэктомия; ПГГЭ + ГЕА - правосторонняя гемигепатэктомия с формированием гепатикоеюноанастомоза на изолированной по Ру петле тонкой кишки; ЛГГЭ + ГЕА - левосторонняя гемигепатэктомия с формированием гепатикоеюноанастомоза на изолированной по Ру петле тонкой кишки.*

Таблица 2. Послеоперационные осложнения в зависимости от объема резекций печени

Осложнения	Общее количество осложнений 192 пациента	Осложнений после ПГГЭ и ЛГГЭ 121 пациент	Осложнения после ПГГЭ + ГЕА и ЛГГЭ + ГЕА 71 пациент	Критерий Хи-квадрат (p)
Билиарные	**85 (44,27%)**	**34**	**51**	<0,001
Острая печеночная и полиорганная недостаточность	**26 (13,54%)**	**11**	**15**	<0,001
Геморрагические	9 (4,69%)	3	6	
Легочные	**48 (25%)**	**22**	**26**	0,005
Жидкостные небилиарные скопления	27 (14,06%)	9	18	
Перитонит	4 (2,08%)		4	
Раневые осложнения	**50 (26,04%)**	**21**	**29**	<0,001
Эвентрация	6 (3,13%)	2	4	
Тромботические	5 (2,6%)	1	4	
Кардиологические и сосудистые	3 (1,56%)	2	1	
Панкреатит	4 (2,08%)	1	3	
Кишечный свищ	3 (1,56%)	1	2	
Тонкокишечная непроходимость	1 (0,52%)	1		
ВСЕГО:	271 (100%)	108	163	<0,001

***Примечание**: (те же, см. таблицу 1).*

Таблица 3. Структура послеоперационных осложнений

ПГГЭ и ЛГГЭ		**ПГГЭ и ЛГГЭ + ГЕА**	
Осложнение	**%**	**Осложнение**	**%**
ППН	*7,76*	ППН	*10,94*
Билома	*21,55*	Билома	*7,29*
Желчный свищ	*14,66*	Желчный свищ	*17,19*
Несостоятельность ГЕА	*3,45*	Несостоятельность ГЕА	*11,46*
Желчный перитонит	*0,86*	Желчный перитонит	*1,04*
Кишечный свищ	*0,86*	Абсцесс брюшной полости	*5,73*
Внутрибрюшное кровотечение	*1,72*	Кишечный свищ	*0,52*
Гидроторакс	*18,1*	Внутрибрюшное кровотечение	*1,56*
Серома	*7,76*	Гематома области резекции	*3,13*
Нагноение	*9,48*	Небилиарные жидкостные скопления	*3,65*
Гематома послеоперационной раны	*1,72*	Гидроторакс	*14,58*
Эвентрация	*1,72*	Серома	*1,56*
Кардиологические	*1,72*	Нагноение	*12,5*
Тонкокишечная непроходимость	*0,86*	Гематома послеоперационной раны	*2,08*
Пневмония	*0,86*	Эвентрация	*2,08*
		Пневмония	*1,56*
		Желудочно-кишечное кровотечение	*1,04*
		Тромбоз периферических вен	*1,04*
		Панкреатит	*0,52*
		ОНМК	*0,52*

***Примечания:** (те же, см таблицу 1).*

лечения, выявлены у 16 (13,33%) пациентов, неспецифические - у 31 (25,83%) пациента. У большинства пациентов - 73 (60,83%) - наблюдалось сочетание обоих типов осложнений **(табл. 2)**.

При этом, при правосторонней гемигепатэктомии зарегистрировано наибольшее количество пациентов без осложнений. Неосложненное послеоперационное течение выявлено при проведении гемигепатэктомии по поводу метастатического поражения печени. При анализе нозологических форм наибольшее число послеоперационных осложнений выявлено после проведения гемигепатэктомии с формированием гепатикоеюноанастомоза у пациентов с диагнозом опухоль Клацкина, а также после правосторонней гемигепатэктомии

при злокачественном и паразитарном поражении. В структуре специфических осложнений **(табл. 3)** в обеих группах ведущими были билиарные осложнения 85 (44,27%). Их степень тяжести оценивали согласно классификации Международной исследовательской группы хирургии печени (International Study Group of Liver Surgery, ISGLS, 2011) [4,6,10-13]:

степень A - 36 (39,13%);
степень B - 52 (56,52%);
степень C - 4 (4,35%).

Еще одним тяжелым специфическим послеоперационным осложнением является пострезекционная печеночная недостаточность (ППН), выявленная у 10,42% пациентов: тип A - у 4 (20%) пациентов, тип B - 10 (50%), тип C - 6 (30%), согласно международной классификации ISGLS [14,15].

Среди неспецифических осложнений превалировали раневые осложнения (нагноение, серома, гематома) - 26,04% и гидроторакс - 25,2%.

Согласно классификации Clavien-Dindo [16,17], основанной на способе лечения, осложнения распределены следующим образом:

класс I - 30,26%;
класс II - 6,12%;
класс IIIA - 44,28%;
класс IIIB - 10,7%;
класс IV - 8,12%;
класс V - 0,52%.

Среди всех послеоперационных осложнений в 49,45% случаев они были устранены минимально инвазивными хирургическими вмешательствами. При рассмотрении наиболее тяжелых осложнений, потребовавших проведения релапаротомии - 15 (5,54%), повторные операции проводились по поводу желчного перитонита - 5, эвентрации - 5, внутрибрюшного кровотечения - 4, тонкокишечной непроходимости - 1.

Среди малоинвазивных методов лечения в раннем послеоперационном периоде преимущественно были выполнены хирургические вмешательства под ультразвуковым контролем (УЗК) - 89,55%. Распределены следующим образом: пункция/дренирование плевральной полости - 39,17%, дренирование биломы - 24,17%, дренирование абсцесса брюшной полости - 15%, пункция/дренирование жидкостных скоплений брюшной полости - 11,67%, дренирование асцита - 7,5%, пункция/дренирование гематомы зоны резекции - 2,5%. Под рентгенологическим контролем проведены: чрескожная чреспеченочная холангиостомия (ЧЧХС) и замена транспеченочных дренажей - 5,97%, эндоскопические вмешательства: эндоскопическая ретроградная холангиография (ЭРХГ), эндоскопическая папиллосфинктеротомия (ЭПСТ), назобилиарное дренирование (НБД), стентирование желчных протоков - 3,73%, рентгенэндоваскулярная окклюзия (РЭО) - 0,75%.

Далее в статье на примере клинических случаев представлены варианты развития послеоперационных осложнений при исходно различной патологии и объемах оперативного лечения и их пути малоинвазивного устранения.

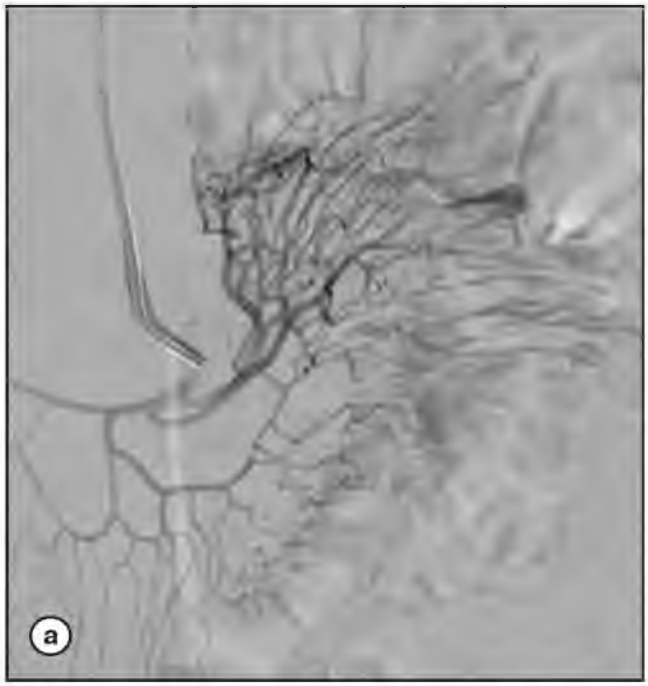

Рис. 1. *Верхняя мезентерикография.*
а - экстравазация контраста в проекции 1-3 тощекишечных артерий;
б - контрольная ангиография после проведения рентгенэндоваскулярной окклюзии: экстравазации контрастного вещества нет, отмечается стояние контраста в ветвях первой тощекишечной артерии.

Клинический пример 1

Пациентка М., 56 лет, с диагнозом: рубцовая стриктура проксимальных желчных протоков (тип «-3» по Гальперину Э.И., тип E5 по Strasberg-Bismuth), полный наружный желчный свищ, хронический рецидивирующий абсцедирующий холангит, состояние после ЧЧХС, наружного дренирования протоков правой, левой доли печени. На 26-е сутки после оперативного вмешательства в объеме левосторонней гемигепатэктомии с формированием гепатикоеюноанастомоза на изолированной по Ру петле кишки у пациентки клиническая картина желудочно-кишечного кровотечения. По данным компьютерной томографии выявлено продолжающееся кровотечение из зоны межкишечного анастомоза в просвет тонкой кишки. Выполнена верхняя мезентерикография, целиакография. При селективной ангиографии 1-3-х тощекишечных артерий отмечается экстравазация контраста в виде неправильного округлого образования **(рис. 1)**. Выполнена суперселективная рентгенэндоваскулярная окклюзия 1-3 тощекишечных артерий цилиндрами 500 мкм и сферами 250-355 мкм. На контрольной ангиографии экстравазации контрастного вещества нет, отмечается стояние контраста в ветвях 1-ой тощекишечной артерии.

Клинический пример 2

Пациентка Л., 37 лет, с диагнозом: колоректальные синхронные билобарные метастазы в печень, состояние после резекции сигмовидной кишки с формированием сигмо-ректального анастомоза. Выполнена расширенная левосторонняя гемигепатэктомия, билиобилиарный анастомоз на транспеченочном дренаже. Послеоперационный период осложнился развитием пострезекционной печеночной недостаточности, несостоятельностью билиобилиоанастомоза, желчеистечением в брюшную полость. На 3-и сутки произведена релапаротомия, ушивание дефекта желчного протока и его редренирование. В дальнейшем на фоне комплексной интенсивной терапии сохранялись признаки печеночной недостаточности, желчеистечение по страховочному дренажу, гипербилирубинемия. В связи с чем, на 16-е сутки выполнено ЧЧХС, наружно-внутреннее дренирование протоков правой доли печени **(рис. 2)**. На фоне чего отмечено значимое снижение желчеистечения по страховочному дренажу (с 300,0 до 30,0-50,0 мл в сутки) с прекращением отделяемого по нему через 20 дней и последующим удалением дренажа.

Клинический пример 3

Пациентка Б., 30 лет, с диагнозом: альвеококкоз левой доли печени P3NЧМ0. Выполнена левосторонняя гемигепатэктомия с резекцией 1 сегмента печени. В послеоперационном периоде отмечено желчеистечение по страховочному дренажу брюшной полости, установленному подпеченочно, в количестве до 600 мл. На 13-е сутки по данным ультразвукового исследования **(рис. 3)** по краю резекции выявлено жидкостное скопление размерами 66×44 мм, в поддиафрагмальном пространстве - скопление жидкости размерами 90×34 мм. Выполнена последовательная лечебно-диагностическая пункция вышеуказанных жидкостных скоплений из двух точек под УЗК, при аспирации получено идентичное серозное содержимое с интенсивной

Рис. 2. *ЧЧХС, наружновнутреннее дренирование протоков правой доли печени.*
а - фистулография по страховочному дренажу, контрастирование желчного дерева и области дефекта правого долевого протока, из которого происходит сброс контраста с формированием полости;
б - контрольная фистулография после чрескожного чреспеченочного наружно-внутреннего дренирования протоков правой доли печени. Дренаж установлен через протоки правой доли печени, кольцо фиксировано в кишечной петле.

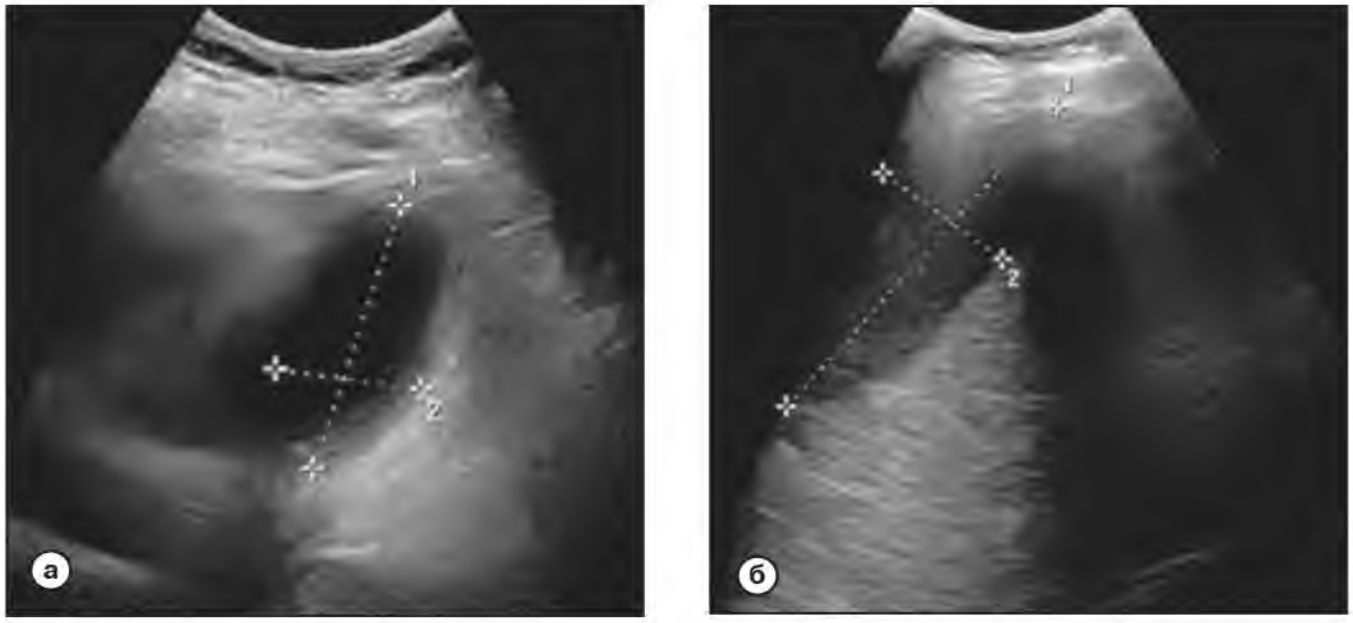

Рис. 3. Ультразвуковое исследование. Жидкостные скопления в околопеченочном пространстве.
а - УЗ-картина жидкостного скопления области резекции 66×44 мм;
б - УЗ-картина поддиафрагмального жидкостного скопления 90×34 мм.



Рис. 4. Фистулограмма.
а - контрастирование линзовидной полости биломы в правом поддиафрагмальном пространстве;
б - контрастирование полости недренированной биломы по контуру резекции печени;
в - состояние после дренирования биломы в зоне резекции под УЗК и установки стента правого долевого протока. Фистулография выполнена по дренажу, установленному в биломе по контуру резекции печени, контрастируется полость биломы.

примесью желчи, после чего произведено дренирование биломы поддиафрагмального пространства, при аспирации получено мутное желчное содержимое.

При контрольной фистулографии **(рис. 4а)** получено контрастирование полости линзовидной формы в правом поддиафрагмальном пространстве размерами 67 × 20 × 23мм. При введении водорастворимого контрастного препарата по страховочному дренажу **(рис. 4б)** отмечается контрастирование свищевого хода шириной 4,5 мм, протяженностью около 5 см, сообщающегося с полостью неправильной формы размерами около 70 × 53 мм с наличием газа поддиафрагмально по срединной линии (проекционно по краю резекции левой доли). Связи с протоковой системой печени не отмечено. В дальнейшем, учитывая отсутствие отделяемого по дренажу в поддиафрагмальном пространстве справа в течение нескольких дней, выполнено его удаление. Затем - дренирование биломы зоны резекции под УЗ-контролем. Дополнительным этапом пациентке выполнена эндоскопическая ретроградная холангиография, атипичная эндоскопическая папиллосфинктеротомия, бужирование

желчного протока и стентирование правого долевого протока (контрольная фистулография, **(рис 4в)**). На фоне чего определяется постепенное снижение сброса желчи по дренажу из полости биломы по контуру резекции печени с 300,0-350,0 до 100,0-150,0 мл в сутки. Далее пациентка выписана в удовлетворительном состоянии с функционирующим дренажом в полости биломы. Дренаж удален через 19 суток на фоне отсутствия отделяемого по нему.

Выводы

Количество послеоперационных осложнений после больших резекций печени, реконструктивных вмешательств на желчных протоках достигает 62,5%. При этом, максимальное количество осложнений - 85,92% определено в группе пациентов, перенесших гемигепатэктомию совместно с резекцией желчных протоков и формированием гепатикоеюноанастомоза на изолированной по Ру петле кишки, тогда как в группе пациентов, перенесших только гемигепатэктомии, количество осложнений составило 48,76%. Полученный результат позволяет убедиться в технической сложности реконструктивного этапа, обуславливающего увеличение объема, в первую очередь, специфических осложнений. Ведущими из них в обеих группах являются билиарные - 44,27%, что оказалось статистически значимо в группе с реконструктивным компонентом ($p < 0,001$). В свою очередь, ведущими неспецифическими осложнениями являются раневые осложнения (нагноение, серома, гематома) - 26,04% и гидроторакс - 25,2%.

При анализе способа устранения послеоперационных осложнений практически в половине случаев (49,45%) они были купированы путем выполнения минимально инвазивных хирургических вмешательств, преимущественно, под ультразвуковым контролем (89,55%). Что позволяет судить об актуальности применения минимально инвазивных хирургических методов лечения в послеоперационном этапе во избежание повторных оперативных вмешательств. Обширные оперативные гепатобилиарные вмешательства должны проводиться в многопрофильных специализированных центрах, где возможно проведение профилактики и лечения возникающих послеоперационных осложнений, используя, в первую очередь, малоинвазивные хирургические методы. ■

Список литературы

1. Шабунин А.В., Парфенов И.П., Бедин В.В. и др. Резекция печени. Специфические осложнения и их профилактика. *Хирургия. Журнал им. Н.И. Пирогова.* 2020; 3: 5-12. https://doi.org/10.17116/hirurgia20200315

2. Ботиралиев А.Ш., Степанова Ю.А., Вишневский В.А., Чжао А.В. Пострезекционные билиарные осложнения. *Вестник экспериментальной и клинической хирургии.* 2021; 14(13): 228-236. https://doi.org/10.18499/2070-478X-2021-14-3-228-236

3. Фёдоров В.Д., Вишневский В.А., Назаренко Н.А. и др. Основные осложнения обширных резекций печени и пути их предупреждения. *Бюллетень сибирской медицины.* 2007; 6(3): 16-21. https://doi.org/10.20538/1682-0363-2007-3-16-21

4. Трифонов С.А. Оптимизация тактики хирургического лечения высоких рубцовых стриктур желчных протоков: дисс. к.м.н. М., 2021; 113.

5. Гальперин Э.И., Чевокин А.Ю., Дюжева Т.Г. Особенности симптоматики и хирургического лечения разного типа рубцовых стриктур желчных протоков. *Анналы хирургической гепатологии.* 2017; 22(3): 19-28. https://doi.org/10.16931/1995-5464.2017319-28

6. Ботиралиев А.Ш. Билиарные осложнения резекций печени (причины, факторы риска, прогноз, профилактика): дисс. к.м.н. М., 2022; 119.

7. Вишневский В.А., Степанова Ю.А., Чжао А.В. и др. Резекции печени: классификация, факторы риска билиарных осложнений и их прогнозирование. *Rehealth journal.* 2020; 2-3(6): 134-147. https://doi.org/10.24411/2181-0443/2020-10097

8. Тупикин К.А. Пострезекционная печеночная недостаточность (факторы риска, профилактика, прогноз): дисс. к.м.н. М., 2016; 104.

9. Андреев А.В., Приходько А.Г., Авакимян В.А. Ультразвуковая диагностика и миниинвазивные методы лечения осложнений раннего послеоперационного периода при заболеваниях печени и желчных протоков. *Анналы хирургической гепатологии.* 2008; 13(3): 20-24.

10. Котельникова Л.П., Гребенкина С.В., Трушников Д.В. Билиарные осложнения после резекции печени. *Экспериментальная и клиническая гастроэнтерология.* 2018; 8: 99-106.

11. Takaaki O., Tsuyoshi S., Yoshiki S., et al. Bile Leakage After Hepatectomy for Liver Tumors. *International Surgery.* 2016; 101: 338-346. https://doi.org/10.9738/INTSURG-D-16-00023.1

12. Martin A.N., Narayanan S., Turrentine F.E., et al. Clinical Factors and Postoperative Impact of Bile Leak After Liver Resection. *J Gastrointest Surg.* 2018; 22(4): 661-667. https://doi.org/10.1007/s11605-017-3650-4

13. Чардаров Н.К., Багмет Н.Н., Скипенко О.Г. Билиарные осложнения после резекций печени. *Хирургия.*

Журнал им. Н.И. Пирогова. 2010; 8: 61-68.

14. Вишневский В.А., Коваленко Ю.А., Андрейцева О.И. и др. Пострезекционная печеночная недостаточность: современные проблемы определения, эпидемиологии, патогенеза, оценки факторов риска, профилактики и лечения. *Украинский журнал хирургии*. 2013; 3: 172-182.

15. Тупикин К.А., Коваленко Ю.А., Вишневский В.А. Новые возможности прогнозирования пострезекционной печеночной недостаточности. *Анналы хирургической гепатологии*. 2016; 21(3): 70-74. https://doi.org/10.16931/1995-5464.2016370-74

16. Clavien P., Sanabria J., Strasberg S. Proposed classification of complication of surgery with examples of utility in cholecystectomy. *Surgery.* 1992; 111: 518-526.

17. Dindo D., Demartines N., Clavien P.A. Classification of surgical complications: a new proposal with evaluation in a cohort of 6336 patients and results of a survey. *Annals of Surgery.* 2004; 240(2): 205-213.

References

1. Shabunin AV, Parfenov IP, Bedin VV, et al. Pirogov *Russian Journal of Surgery.* 2020; 3: 5-12 [In Russ]. https://doi.org/10.17116/hirurgia20200315

2. Botiraliev AS. Stepanova YA, Vishnevsky VA, Zhao AV. Post-Resection Biliar Complications. *Journal of Experimental and Clinical Surgery*. 2021; 14(3): 228-236. https://doi.org/10.18499/2070-478X-2021-14-3-228-236

3. Fyodorov VD, Vishnevsky VA, Nazarenko NA, et al. Main complications after major liver resections and possible waysof prevention. *Bulletin of Siberian Medicine*. 2007; 6(3): 16-21 [In Russ]. https://doi.org/10.20538/1682-0363-2007-3-16-21

4. Trifonov SA. Optimization of tactics for surgical treatment of bile duct high strictures, med ski diss. M., 2021; 113 [In Russ].

5. Galperin EI, Chevokin AYu, Dyuzheva TG. Features of symptomatology and surgical treatment of various types of cicatricial biliary strictures. *Annals of HPB Surgery.* 2017; 22(3): 19-28 [In Russ]. https://doi.org/10.16931/1995-5464.2017319-28

6. Botiraliev ASh. Biliary complications of liver resections (causes, risk factors, prognosis, prevention), med ski diss. M., 2022; 119 [In Russ].

7. Vishnevsky VA, Stepanova YuA, Chzhao AV, er al. Liver resection: classification, biliary complications risk factors and their prediction. *Re-health journal.* 2020; 2-3(6): 134-147 [In Russ]. https://doi.org/10.24411/2181-0443/2020-10097

8. Tupikin KA. Post-resection liver failure (risk factors, prevention, prognosis), med ski diss. M., 2016; 104 [In Russ].

9. Andreev AV, Prihodko AG, Avakimyan VA. Ultrasound diagnostics and minimally invasive methods for treating complications of the early postoperative period in diseases of the liver and bile ducts. *Annals of HPB Surgery.* 2008; 13(3): 20-24 [In Russ].

10. Kotelnikova LP, Grebenkina SV, Trushnikov DV. Bile Leakage After Liver Resection. *Experimental and Clinical Gastroenterology.* 2018; 8: 99-106 [In Russ].

11. Takaaki O, Tsuyoshi S, Yoshiki S, et al. Bile Leakage After Hepatectomy for Liver Tumors. *International Surgery.* 2016; 101: 338-346. https://doi.org/10.9738/INTSURG-D-16-00023.1

12. Martin AN, Narayanan S, Turrentine FE, et al. Clinical Factors and Postoperative Impact of Bile Leak After Liver Resection. *J Gastrointest Surg.* 2018; 22(4): 661-667. https://doi.org/10.1007/s11605-017-3650-4

13. Chardarov NK, Bagmet NN, Skipenko OG. Biliary complications after liver resections. *Pirogov Russian Journal of Surgery.* 2010; 8:61-68 [In Russ].

14. Vishnevsky VA, Kovalenko YuA, Andreytceva OI, et al. Post-resection liver failure: modern problems of definition, epidemiology, pathogenesis, assessment of factors risk, prevention and treatment. *Ukranian journal of surgery.* 2013; 3: 172-182 [In Russ].

15. Tupikin KA, Kovalenko YuA, Vishnevsky VA. New Options in Prediction of Post-Resection Liver Failure. *Annals of HPB Surgery.* 2016; 21(3): 70-74 [In Russ]. https://doi.org/10.16931/1995-5464.2016370-74

16. Clavien P, Sanabria J, Strasberg S. Proposed classification of complication of surgery with examples of utility in cholecystectomy. *Surgery.* 1992; 111: 518-526.

17. Dindo D, Demartines N, Clavien PA. Classification of surgical complications: a new proposal with evaluation in a cohort of 6336 patients and results of a survey. *Annals of Surgery.* 2004; 240(2): 205-213.

ИНФОРМАЦИЯ ОБ АВТОРАХ:

САРАЕВА ВЕРОНИКА АНАТОЛЬЕВНА - [**ORCID:** 0000-0003-4273-171X]
младший научный сотрудник отделения ультразвуковой диагностики
отдела лучевых методов диагностики и лечения,
Федеральное государственное бюджетное учреждение «Национальный медицинский
исследовательский центр хирургии им. А.В. Вишневского» МЗ РФ,
115093 Российская Федерация, г. Москва, ул. Большая Серпуховская, 27;
ЖАВОРОНКОВА ОЛЬГА ИВАНОВНА - [**ORCID:** 0000-0002-8598-8008]
к.м.н., старший научный сотрудник отделения ультразвуковой диагностики
отдела лучевых методов диагностики и лечения,
Федеральное государственное бюджетное учреждение «Национальный медицинский
исследовательский центр хирургии им. А.В. Вишневского» МЗ РФ,
115093 Российская Федерация, г. Москва, ул. Большая Серпуховская, 27;
ТРИФОНОВ СЕРГЕЙ АЛЕКСАНДРОВИЧ - [**ORCID:** 0000-0003-1176-1203]
к.м.н., врач-хирург онкологического отделения хирургических методов лечения,
Федеральное государственное бюджетное учреждение «Национальный медицинский
исследовательский центр хирургии им. А.В. Вишневского» МЗ РФ,
115093 Российская Федерация, г. Москва, ул. Большая Серпуховская, 27;
ЧЖАО АЛЕКСЕЙ ВЛАДИМИРОВИЧ - [**ORCID:** 0000-0002-0204-8337]
д.м.н., профессор, руководитель, Хирургическая клиника ЕМС,
129090 Российская федерация, г. Москва, ул. Щепкина, 35;
профессор кафедры неотложной и общей хирургии им. проф. Ермолова А.С.,
Федеральное государственное бюджетное образовательное учреждение дополнительного
профессионального образования «Российская медицинская академия непрерывного
профессионального образования» МЗ РФ,
125993 Российская Федерация, г. Москва, ул. Баррикадная, 2/1 стр. 1.

Конфликт интересов, информация о клинической базе и финансировании
*Авторы данной статьи подтвердили отсутствие конфликта интересов,
о котором необходимо сообщить. Работа подготовлена и опубликована
за счет финансирования по месту работы авторов.*