https://doi.org/10.25512/DIR.2023.17.4.07

РЕТРОГРАДНАЯ ИНТРАРЕНАЛЬНАЯ ЛАЗЕРНАЯ ЛИТОТРИПСИЯ У ПАЦИЕНТА С ХРОНИЧЕСКОЙ СЕРДЕЧНОЙ НЕДОСТАТОЧНОСТЬЮ И НИЗКОЙ ФРАКЦИЕЙ ВЫБРОСА

(КЛИНИЧЕСКОЕ НАБЛЮДЕНИЕ)

3.1.1 - Рентгенэндоваскулярная хирургия (медицинские науки)
3.1.9 - Хирургия (медицинские науки)
3.1.20 - Кардиология (медицинские науки)
3.1.25 - Лучевая диагностика (медицинские науки)

***Пранович А.А., Кармазановский Г.Г., Кадырова М., Степанова Ю.А., Султанова Н.О., Попова Н.В.**

ФГБУ «Национальный медицинский исследовательский центр хирургии им. А.В. Вишневского» МЗ РФ

КЛЮЧЕВЫЕ СЛОВА:

- коралловидные конкременты
- перкутанная нефролитотрипсия
- гибкая уретероскопия
- острый инфаркт миокарда
- эхокардиография
- коронарография

АННОТАЦИЯ:

Введение: коралловидные конкременты являются сложной для оперативного лечения формой мочекаменной болезни. Наибольшие проблемы возникают при полных коралловидных камнях, когда они, наряду с лоханкой, занимают все группы чашечек, в особенности у коморбидных пациентов. В связи с этим, в последнее время все большее распространение получают миниинвазивные хирургические технологии, которые обладают преимуществами по сравнению с открытым доступом вследствие более быстрого восстановления после операции, меньшей кровопотери и небольшого количества осложнений.

Материал и методы: пациент Н., 49 лет, рост 179 см, вес 89 кг, ИМТ 30 кг/м^2 длительное время страдает мочекаменной болезнью. В 2014 г. без предшествующей клиники стенокардии пациент перенес острый инфаркт миокарда передней, переднеперегородочной, верхушечной локализации. В 2021 г. по результатам контрольного эхокардиография - отрицательная динамика: фракция выброса 31,6%, выявлен гипокинез перегородочного, переднеперегородочного, переднеапикального и апикального сегмента с формированием аневризмы левого желудочка, тромбоз полости левого желудочка.

Учитывая высокий хирургический, геморрагический и анестезиологический риск, прогрессирование сердечной недостаточности консилиумом было принято решение о выполнении ретроградной интраренальной лазерной литотрипсии слева под ультразвуковым и рентгентелевизионным контролем с применением тулиевого волоконного лазера FiberLase U2.

Результаты: представленное клиническое наблюдение с благоприятным результатом лечения заслуживает внимания, так как у пациента имелись две тяжелые патологии - это коралловидный конкремент больших размеров и хроническая сердечная недостаточность с низкой фракцией выброса II функциональный класс по NYHA. Наличие коморбидного фона со стороны сердечно-сосудистой системы значимо повышает риск хирургического вмешательства и ограничивает применение наиболее распространенных хирургических методов лечения для данного вида конкрементов.

Периоперационный период протекал без особенностей. Признаков декомпенсации сердечной недостаточности не было. На 1-е сутки пациент переведен в профильное отделение под наблюдение лечащих врачей. Выписан на 4-е сутки после оперативного вмешательства.

Выводы: представленное клиническое наблюдение указывает на высокую эффективность ретроградной интраренальной лазерной литотрипсии даже у пациентов с коралловидным конкрементом больших размеров. Наличие у пациента коморбидного фона со стороны ССС не ограничивает применение данного метода, а скорее является одними из показаний для этого вида оперативного вмешательства.

Для цитирования. *Пранович А.А., Кармазановский Г.Г., Кадырова М., Степанова Ю.А., Султанова Н.О., Попова Н.В..«РЕТРОГРАДНАЯ ИНТРАРЕНАЛЬНАЯ ЛАЗЕРНАЯ ЛИТОТРИПСИЯ У ПАЦИЕНТА С ХРОНИЧЕСКОЙ СЕРДЕЧНОЙ НЕДОСТАТОЧНОСТЬЮ И НИЗКОЙ ФРАКЦИЕЙ ВЫБРОСА (КЛИНИЧЕСКОЕ НАБЛЮДЕНИЕ)». Ж. ДИАГНОСТИЧЕСКАЯ И ИНТЕРВЕНЦИОННАЯ РАДИОЛОГИЯ. 2023; 17(4): 64–71.*

Адрес для корреспонденции (Correspondence to): *Пранович Александр Анатольевич (Pranovich Alexander A.), e-mail: alex.pr76@mail.ru*

RETROGRADE INTRARENAL LASER LITHOTRIPSY IN PATIENT WITH CHRONIC HEART FAILURE AND LOW EJECTION FRACTION (CASE REPORT)

***Pranovich A.A., Karmazanovsky G.G., Kadyrova M., Stepanova Yu.A., Sultanova N.O., Popova N.V.**

A.V. Vishnevsky National Medical Research Center of Surgery

KEY-WORDS:

- coral stones
- percutaneous nephrolithotripsy
- flexible ureterorenoscopy
- acute myocardial infarction
- echocardiography
- coronary angiography

ABSTRACT:

Introduction: coral stones are a form of urolithiasis that is difficult to treat surgically. Greatest problems arise with complete coral stones, when they, along with the pelvis, occupy all groups of calyces, especially in comorbid patients. In this regard, recently, minimally invasive surgical technologies have become increasingly widespread, which have advantages over open access due to faster recovery after surgery, less blood loss and a small number of complications.

Material and methods: patient N., 49 years old, height 179 cm, weight 89 kg, BMI 30 kg/m^2, has been suffering from urolithiasis for a long time. In 2014, without a previous history of angina, patient suffered an acute myocardial infarction of the anterior, anteroseptal, apical localization. In 2021, according to results of control echocardiography, negative dynamics were observed: ejection fraction 31,6%, hypokinesis of septal, anteroseptal, anterior-apical and apical segments with the formation of a left ventricular aneurysm, thrombosis of the left ventricular cavity was revealed.

Considering high surgical, hemorrhagic and anesthetic risk, progression of heart failure, medical consilium decided to perform retrograde intrarenal laser lithotripsy on the left under ultrasound and X-ray control using a FiberLase U2 thulium fiber laser.

Results: presented case report with a favorable treatment outcome deserves attention, since patient had two severe pathologies - a large staghorn calculus and chronic heart failure with low ejection fraction, NYHA functional class II. Presence of comorbid background from cardiovascular system significantly increases the risk of surgical intervention and limits the use of most common surgical treatment methods for this type of stone.

Perioperative period was uneventful. There were no signs of decompensated heart failure. On the 1st day, patient was transferred to a specialized department under the supervision of attending physicians. He was discharged on the 4th day after surgery.

Conclusion: presented case report indicates the high effectiveness of retrograde intrarenal laser lithotripsy even in patients with large staghorn stones. The presence of comorbid background from cardiovascular system in this patient does not limit the use of this method, but rather is one of indications for this type of surgery.

Введение

Коралловидные конкременты (КК) являются сложной для оперативного лечения формой мочекаменной болезни. Наибольшие проблемы возникают при полных КК, когда они, наряду с лоханкой, занимают все группы чашечек, в особенности у коморбидных пациентов. В минимально инвазивной хирургии нефролитиаза при лечении КК в основном применяется стандартная перкутанная нефролитотрипсия (ПНЛ) в виде монотерапии или в сочетании с дистанционной литотрипсией [1,2].

При стандартной ПНЛ используют достаточно широкие нефроскопы (≥26 Ch) и кожухи (≥28-30 Ch). Преимуществом стандартной ПНЛ является возможность фрагментации камня на крупные осколки, которые удаляют через широкий кожух, что значительно укорачивает время операции и минимизирует наличие резидуальных фрагментов конкремента после операции. Однако, для этой операции характерны различные осложнения, среди которых наиболее серьёзным является кровотечение. При этом процент геморрагических осложнений, требующих переливания крови или проведения суперселективной эмболизации, увеличивается при использовании широких и множественных перкутанных доступов [3-7]. Исследовательская группа Sharaf A. с соавт. пришли к выводу, что необходимо тщательно наблюдать пациентов, получающих антикоагулянтную терапию, как перед ПНЛ, так и после нее, а также перед операцией следует отменить антикоагулянты [8].

В настоящее время выбор метода разрушения и удаления крупных и коралловидных конкрементов стандартизирован и регламентируется национальными клиническими рекомендациями по лечению мочекаменной болезни. Тем не менее, по данным межнациональных исследований, эффективность перкутанного лечения КК, как основного метода хирургии данной группы конкрементов, все ещё далека от идеала и составляет не многим более 75% [9-11].

В соответствии с Клиническими рекомендациями по

Статья поступила в редакцию в августе 2023 года.

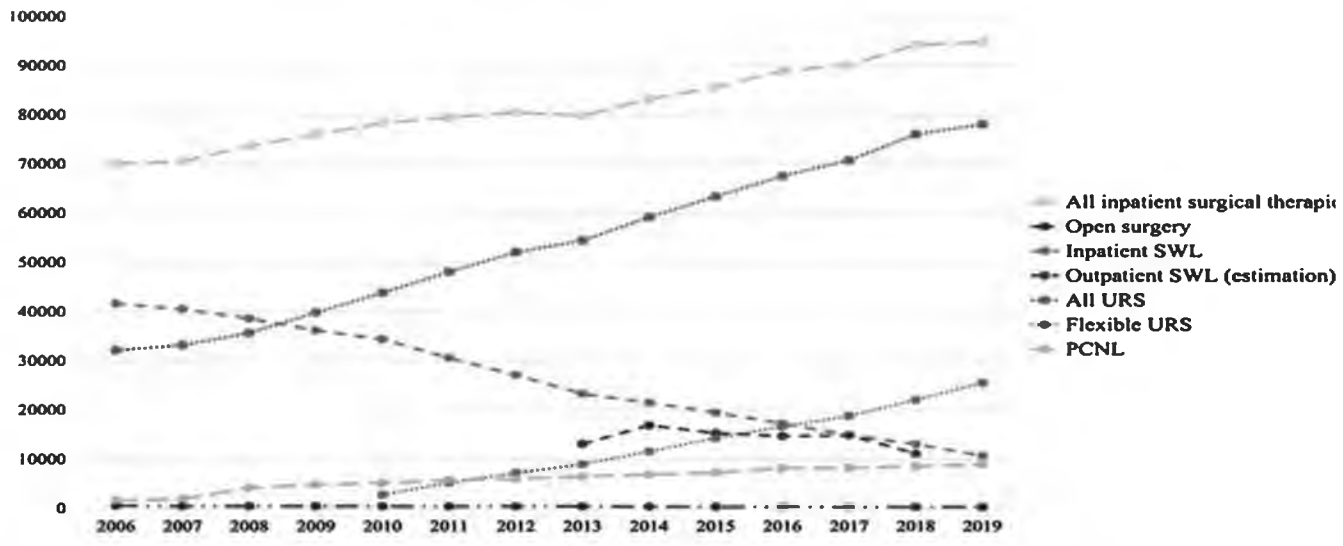

Рис. 1. Динамика выполненных операций при мочекаменной болезни в Германии 2006-2019 гг. (приведено по Herout R. с соавт. [17]).

мочекаменной болезни Европейской ассоциации урологов - гибкая уретероскопия (УРС) может быть методом лечения конкрементов почек первой линии, если выполнение ПНЛ невозможно. Вместе с тем, она может выполняться с успехом в центрах с большим опытом применения данного метода [12]. Ряд исследований свидетельствуют о том, что гибкая УРС может выполняться для лечения конкрементов почки с эффективностью, сопоставимой с ПНЛ, однако, эффективность гибкой УРС достоверно ниже при конкрементах более 3 см [13,14]. Среди преимуществ гибкой УРС необходимо отметить высокий профиль безопасности, минимальный риск геморрагических осложнений, сокращение сроков пребывания пациентов в стационаре и ранняя трудовая и социальная реабилитация пациента, что обуславливает высокую востребованность метода, особенно среди пациентов с нарушением свертываемости крови и пациентов, находящихся на антикоагулянтной терапии [15,16].

В настоящее время метод стремительно приобретает популярность во всем мире. Так, по данным одного из последних анализов статистических данных по лечению мочекаменной болезни, число выполняемых гибких УРС в Германии (кривая зеленого цвета) за последние 9 лет выросло на 917% – с 2785 до 25541 операций в год [17] **(рис. 1)**.

С целью иллюстрации возможностей ретроградной интраренальной хирургии у пациентов с наличием коморбидного фона со стороны сердечно-сосудистой системы приводим собственное клиническое наблюдение.

Клиническое наблюдение

Пациент Н., 49 лет, рост 179 см, вес 89 кг, ИМТ 30 кг/м^2 длительное время страдает мочекаменной болезнью (МКБ). Конкремент левой почки был обнаружен в 2018 году при ультразвуковом исследовании (УЗИ), показанием к которому явилась впервые возникшая почечная колика. Макролит находился в лоханке почки и его размер составлял 0,8×0,6 см.

В 2014 году без предшествующей клиники стенокардии пациент перенес острый инфаркт миокарда (ОИМ) передней, переднеперегородочной, верхушечной локализации.

Эхокардиография (ЭХО-КГ) (2014 г.): фракция выброса (ФВ) - 30-35%, гипокинез переднеперегородочного, переднеапикального, апикального сегмента левого желудочка (ЛЖ).

Коронарография (КАГ) (2014 г.): гемодинамически значимых стенозов нет (максимальная степень стеноза правой межжелудочковой ветви (ПМЖВ) 30%). Инициирована терапия ингибиторами ангиотензиновых рецепторов и неприлизина (АРНИ) (Валсартан/Сакубитрил), ингибиторами ренин-ангиотензин-альдостероновой системы (РААС) (Эплеренон) и б-блокаторами (Небиволол).

В 2021 году по результатам контрольной ЭХО-КГ, выполненной амбулаторно, - отрицательная динамика: ФВ составила 31,6%, выявлен гипокинез перегородочного, переднеперегородочного, переднеапикального и апикального сегмента с формированием аневризмы левого желудочка, тромбоз полости левого желудочка. В связи с выявленными изменениями на ЭХО-КГ была назначена антикоагулянтная терапия.

Причиной настоящей госпитализации (январь 2022 г.) послужило усиление болей в проекции левой почки, которые лишают трудоспособности, постоянная примесь крови в моче, что послужило причиной детального обследования и выполнения мультиспиральной компьютерной томографии (МСКТ).

МСКТ: почки типично расположены, обычной формы.

Размеры правой почки составляют 10,5×5,7 см, левой почки - 11,8×4,8 см. В лоханке левой почки определяется неправильно формы конкремент, размерами 4,5×3,7×2,7см, плотностью до 1500 ед. HU. В нижней группе чашечек левой почки определяется конкремент, размерами 0,9×0,7 см, плотностью до 1700 ед. HU **(рис. 2)**. Контрастирование почек своевременное, равномерное. Паранефральная клетчатка с обеих сторон не изменена.

Рис. 2. *Трехмерная реконструкция (3D) МСКТ-реконструкция, конкременты левой почки указаны (красный овал).*

По сравнению с УЗИ почек, которое было выполнено в 2018 г., отмечается отрицательная динамика в виде увеличения в размерах конкремента левой почки более чем в четыре раза.

В рамках этой же госпитализации пациенту было выполнено комплексное урологическое и кардиологическое обследование. По данным урологического обследования признаки активного пиелонефрита и почечной недостаточности отсутствовали. Обследование со стороны сердечно-сосудистой системы показало гемодинамически стабильное состояние пациента. Однако, обращало на себя внимание снижение сократительной способности ЛЖ.

При ЭХО-КГ: конечный диастолический размер ЛЖ составил 62 мм, конечный систолический размер ЛЖ 51 мм. Конечный диастолический объем левого желудочка составил 193 мл, конечный систолический объем - 126 мл. ФВ - 29-30%. Акинез переднего и переднеперегородочного сегментов ЛЖ во всех отделах. Тромбоза полости ЛЖ не было **(рис. 3)**. При коронарографии: коронарные артерии без ангиографически значимых стенозов **(рис. 4)**.

В результате проведенного теста с 6-минутной ходьбой на расстояние 420 метров, установлен II функциональный класс (ФК) по классификации выраженности хронической сердечной недостаточности Нью-Йоркской кардиологической ассоциации (NYHA).

Принимая во внимание жалобы пациента, анамнез, результаты обследований, был установлен клинический диагноз: мочекаменная болезнь: коралловидный

Рис. 3. *ЭХО-КГ-изображение. Акинез переднего и переднеперегородочного сегментов ЛЖ во всех отделах. Тромбоза полости ЛЖ не выявлено.*

Рис. 4. *Коронарограмма, коронарные артерии без ангиографически значимых стенозов.*

камень левой почки больших размеров (K2), хронический калькулезный пиелонефрит вне обострения.
Сопутствующее заболевание – ИБС, постинфарктный кардиосклероз (ПИКС) (2014), без обструкции коронарных артерий. ХСН с низкой фракцией выброса II ФК по NYHA. Индекс Lee 1 балл. Гипертоническая болезнь III стадии, АГ 2 степени, риск ССО4.

Результаты

Принимая во внимание нарастание клинической симптоматики в виде усиление болей, которые лишают трудоспособности пациента, постоянную примесь крови в моче, отрицательную динамику, отмеченную за анализируемый период, в виде увеличения размеров камня по МСКТ более чем в четыре раза, было принято решение о необходимости хирургического лечения.
Учитывая высокий хирургический, геморрагический и анестезиологический риск, прогрессирование сердечной недостаточности консилиумом было принято решение о выполнении ретроградной интраренальной лазерной литотрипсии слева под ультразвуковым и рентгентелевизионным контролем с применением тулиевого волоконного лазера FiberLase U2.
Под эндотрахеальным наркозом, после обработки операционного поля, гибкий уретероскоп свободно проведен в мочевой пузырь: уретра проходима на всем протяжении, слизистая оболочка мочевого пузыря не изменена, устья мочеточников расположены типично, щелевидной формы. В левый мочеточник под рентгенконтролем установлена струна-проводник, по струне-проводнику установлен мочеточниковый кожух 12/14. По мочеточниковому кожуху в почку введен гибкий уретероскоп. В лоханке определяется конкремент неправильной формы, темного цвета, который заполняет практически всю полостную систему почки. С техническими трудностями из-за размеров камня и большого количества фрагментов, выполнена лазерная литотрипсия и экстракция крупных фрагментов конкремента **(рис. 5)**.
Мелкие фрагменты в виде песка отмыты из полостной системы почки через просвет мочеточникового кожуха. При ревизии в чашечно-лоханочной системе резидуальные конкременты не обнаружены. Уретерореноскоп извлечен. По струне-проводнику под рентгенологическим контролем установлен внутренний стент 7F длиной 26 см, завитки сформированы в лоханке и мочевом пузыре. Установлен уретральный катетер типа Foley 18 Ch. Время операции составило 3 часа 40 мин.
Периоперационный период протекал без особенностей. Признаков декомпенсации сердечной недостаточности не было. На 1-е сутки пациент переведен в профильное отделение под наблюдение лечащих врачей. Выписан на 4-е сутки после оперативного вмешательства.

Рис. 5. *Ретроградная интраренальная лазерная литотрипсия.*
а - гибкий эндоскоп расположен в лоханке напротив фрагмента конкремента в нижней группе чашечек;
б - ретроградное контрастирование, гибкий эндоскоп расположен в шейке нижней группы чашечек напротив фрагмента конкремента.

Обсуждение

Представленное клиническое наблюдение с благоприятным результатом лечения заслуживает внимания, так как у пациента имелись две тяжелые патологии - это коралловидный конкремент больших размеров и ХСН с низкой фракцией выброса II ФК по NYHA. Наличие коморбидного фона со стороны сердечно-сосудистой системы (ССС) значимо повышает риск хирургического вмешательства и ограничивает применение наиболее распространенных хирургических методов лечения для данного вида конкрементов.

В связи с этим, в последнее время все большее распространение получают минимально инвазивные хирургические технологии, которые обладают преимуществами по сравнению с открытым доступом вследствие более быстрого восстановления после операции, меньшей кровопотери и небольшого числа осложнений.

Результаты лечения пациента в представленном клиническом наблюдении соответствуют данным исследований, проведенных в различных странах и в разные промежутки времени [18-20].

Противопоказания для отмены двойной (антикоагулянтной и антиагрегантной) терапии делают применение показанной в данном случае национальными клиническими рекомендациями операции в виде ПНЛ очень опасной, что связано с большим риском геморрагических осложнений. Так, по данным литературы, кровопотеря при таких операциях зависит от времени операции и количества доступов к почке. Частота геморрагических осложнений, соответствующих III степени по классификации Clavien-Dindo, достигает 16,9% [21]. Анестезиологический риск в данном случае заключается в наличии у пациента ХСН с низкой фракцией выброса II ФК по NYHA, а положение пациента на животе и длительность операции от 1,5 до 3 часов) может быть дополнительным фактором риска.

Выводы

Представленное клиническое наблюдение указывает на высокую эффективность ретроградной интраренальной лазерной литотрипсии даже у пациентов с коралловидным конкрементом больших размеров (К2). Наличие у пациента коморбидного фона со стороны ССС не ограничивает применение данного метода, а скорее является одним из показаний для этого вида оперативного вмешательства.

Оптимизация методов трансуретральной литотрипсии и литоэкстракции, совершенствование трансуретрального эндоскопического оборудования и инструментария, обеспечение постоянного трансуретрального доступа с использованием мочеточниковых кожухов, широкое внедрение лазерных источников энергии дают возможности изменить подходы к лечению данной категории пациентов в сторону снижения инвазивности вмешательства. ■

Список литературы

1. El-Nahas A.R., Eraky I., Shokeir A.A., et al. Percutaneous nephrolithotomy for treating staghorn stones: 10 years of experience of a tertiary-care centre. *Arab J Urol*. 2012; 10(3): 324-329. https://doi.org/10.1016/j.aju.2012.03.002

2. Белоусов И.И., Коган М.И., Трусов П.В. Сравнительный анализ эффективности и безопасности перкутанной хирургии крупных и коралловидных почечных камней при использовании эндоскопов различного диаметра. *Экспериментальная и клиническая урология*. 2019; 3: 84-90. https://doi.org/10.29188/2222-8543-2019-11-3-84-91

3. Kukreja R., Desai M., Patel S., et al. Factors affecting blood loss during percutaneous nephrolithotomy: prospective study. *J Endourol.* 2004; 18(8): 715-722. https://doi.org/10.1089/end.2004.18.715

4. Гулиев Б.Г. Осложнения чрескожной нефролитотрипсии. *Эндоскопическая хирургия*. 2008; 14(1): 48-53.

5. Ruhayel Y., Tepeler A., Dabestani S., et al. Tract Sizes in Miniaturized Percutaneous Nephrolithotomy: A Systematic Review from the European Association of Urology Urolithiasis Guidelines Panel. *Eur Urol.* 2017; 72(2): 220-235. https://doi.org/10.1016/j.eururo.2017.01.046

6. Меринов Д.С., Артемов А.В., Епишов В.А., и др. Мультиперкутанная нефролитотомия в лечении коралловидного нефролитиаза. *Урология*. 2018; 4: 96-101. https://doi.org/10.18565/urology.2018.4.96-101

7. Ganpule A.P., Naveen Kumar Reddy M., Sudharsan S.B., et al. Multitract percutaneous nephrolithotomy in staghorn calculus. *Asian J Urol.* 2020; 7(2): 94-101. https://doi.org/10.1016/j.ajur.2019.10.001

8. Sharaf A., Amer T., Somani B.K., Aboumarzouk O.M. Ureteroscopy in Patients with Bleeding Diatheses, Anticoagulated, and on Anti-Platelet Agents: A Systematic Review and Meta-Analysis of the Literature. *J Endourol.* 2017; 31(12): 1217-1225. https://doi.org/10.1089/end.2017.0253

9. Kim C.H., Chung D.Y., Rha K.H., et al. Effectiveness of Percutaneous Nephrolithotomy, Retrograde Intrarenal Surgery, and Extracorporeal Shock Wave Lithotripsy for Treatment of Renal Stones: A Systematic Review and Meta-Analysis. *Medicina (Kaunas)*. 2020; 57(1): 26. https://doi.org/10.3390/medicina57010026

10. Liu Y., Zhu W., Zeng G. Percutaneous nephrolithotomy with suction: is this the future? *Curr Opin Urol.* 2021; 31(2): 95-101. https://doi.org/10.1097/MOU.0000000000000854

11. Cheng Y., Xu R. Effectiveness and safety of retrograde intrarenal surgery (RIRS) vs. percutaneous nephrolithotomy (PCNL) in the treatment of isolated kidney stones. *Am J Transl Res.* 2022; 14(3): 1849-1858.

12. Aboumarzouk O.M., Monga M., Kata S.G., et al. Flexible ureteroscopy and laser lithotripsy for stones >2 cm: a systematic review and meta-analysis. *J Endourol.* 2012; 26(10): 1257-1263.
https://doi.org/10.1089/end.2012.0217

13. Ge H., Zheng X., Na Y., et al. Bilateral Same-Session Ureteroscopy for Treatment of Ureteral Calculi: A Systematic Review and Meta-Analysis. *J Endourol.* 2016; 30(11): 1169-1179.
https://doi.org/10.1089/end.2016.0472

14. Karim S.S., Hanna L., Geraghty R., Somani B.K. Role of pelvicalyceal anatomy in the outcomes of retrograde intrarenal surgery (RIRS) for lower pole stones: outcomes with a systematic review of literature. *Urolithiasis.* 2020; 48(3): 263-270.
https://doi.org/10.1007/s00240-019-01150-0

15. Kuo R.L., Aslan P., Fitzgerald K.B., Preminger G.M. Use of ureteroscopy and holmium: YAG laser in patients with bleeding diatheses. *Urology.* 1998; 52(4): 609-613.
https://doi.org/10.1016/s0090-4295(98)00276-3

16. Aboumarzouk O.M., Somani B.K., Monga M. Flexible ureteroscopy and holmium: YAG laser lithotripsy for stone disease in patients with bleeding diathesis: a systematic review of the literature. *Int Braz J Urol.* 2012; 38(3): 298-305; discussion 306.
https://doi.org/10.1590/s1677-55382012000300002

17. Herout R., Baunacke M., Groeben C., et al. Contemporary treatment trends for upper urinary tract stones in a total population analysis in Germany from 2006 to 2019: will shock wave lithotripsy become extinct? *World J Urol.* 2022; 40(1): 185-191.
https://doi.org/10.1007/s00345-021-03818-y

18. Zanetti S.P., Boeri L., Catellani M., et al. Retrograde intrarenal surgery (RIRS), regular and small sized percutaneous nephrolithotomy (PCNL) in daily practice: European Association of Urology Section of Urolithiasis (EULIS) Survey. *Arch Ital Urol Androl.* 2016; 88(3): 212-216.
https://doi.org/10.4081/aiua.2016.3.212

19. Lahme S. Miniaturisation of PCNL. *Urolithiasis.* 2018; 46(1): 99-106.
https://doi.org/10.1007/s00240-017-1029-3

20. Garzi A., Prestipino M., Calabrт E., et al. Minimally Invasive Treatment of Urolithiasis in Children: Evaluation of the Use of Flexible Ureterorenoscopy and Laser Lithotripsy. *Transl Med UniSa.* 2020; 22: 46-49.

21. Шкодкин С.В., Идашкин Ю.Б., Дмитриев В.Н. и др. Геморрагические осложнения чрескожных вмешательств по поводу нефролитиаза. *Урология.* 2017; 5: 80-85.
https://doi.org/10.18565/urology.2017.5.80-85

References

1. El-Nahas AR, Eraky I, Shokeir AA, et al. Percutaneous nephrolithotomy for treating staghorn stones: 10 years of experience of a tertiary-care centre. *Arab J Urol.* 2012; 10(3): 324-329.
https://doi.org/10.1016/j.aju.2012.03.002

2. Belousov II, Kogan MI, Trusov PV Comparative analysis of the effectiveness and safety of percutaneous surgery for large and staghorn kidney stones using endoscopes of various diameters. *Experimental and clinical urology.* 2019; 3: 84-90 [In Russ].
https://doi.org/10.29188/2222-8543-2019-11-3-84-91

3. Kukreja R, Desai M, Patel S, et al. Factors affecting blood loss during percutaneous nephrolithotomy: prospective study. *J Endourol.* 2004; 18(8): 715-722.
https://doi.org/10.1089/end.2004.18.715

4. Guliev B. Complications of percutaneous nephrolithotripsy. *Endoscopic surgery.* 2008; 14(1): 48-53 [In Russ].

5. Ruhayel Y, Tepeler A, Dabestani S, et al. Tract Sizes in Miniaturized Percutaneous Nephrolithotomy: A Systematic Review from the European Association of Urology Urolithiasis Guidelines Panel. *Eur Urol.* 2017; 72(2): 220-235.
https://doi.org/10.1016/j.eururo.2017.01.046

6. Merinov DS, Artemov AV, Epishov VA, et al. Multipercutaneous nephrolithotomy in the treatment of coral nephrolithiasis. *Urology.* 2018; 4: 96-101 [In Russ].
https://doi.org/10.18565/urology.2018.4.96-101

7. Ganpule AP, Naveen Kumar Reddy M, Sudharsan SB, et al. Multitract percutaneous nephrolithotomy in staghorn calculus. *Asian J Urol.* 2020; 7(2): 94-101.
https://doi.org/10.1016/j.ajur.2019.10.001

8. Sharaf A, Amer T, Somani BK, Aboumarzouk OM. Ureteroscopy in Patients with Bleeding Diatheses, Anticoagulated, and on Anti-Platelet Agents: A Systematic Review and Meta-Analysis of the Literature. *J Endourol.* 2017; 31(12): 1217-1225.
https://doi.org/10.1089/end.2017.0253

9. Kim CH, Chung DY, Rha KH, et al. Effectiveness of Percutaneous Nephrolithotomy, Retrograde Intrarenal Surgery, and Extracorporeal Shock Wave Lithotripsy for Treatment of Renal Stones: A Systematic Review and Meta-Analysis. *Medicina (Kaunas).* 2020; 57(1): 26.
https://doi.org/10.3390/medicina57010026

10. Liu Y, Zhu W, Zeng G. Percutaneous nephrolithotomy with suction: is this the future? *Curr Opin Urol.* 2021; 31(2): 95-101.
https://doi.org/10.1097/MOU.0000000000000854

11. Cheng Y, Xu R. Effectiveness and safety of retrograde intrarenal surgery (RIRS) vs. percutaneous nephrolithotomy (PCNL) in the treatment of isolated kidney stones. *Am J Transl Res.* 2022; 14(3): 1849-1858.

12. Aboumarzouk OM, Monga M, Kata SG, et al. Flexi-

ble ureteroscopy and laser lithotripsy for stones >2 cm: a systematic review and meta-analysis. *J Endourol.* 2012; 26(10): 1257-1263.
https://doi.org/10.1089/end.2012.0217

13. Ge H, Zheng X, Na Y, et al. Bilateral Same-Session Ureteroscopy for Treatment of Ureteral Calculi: A Systematic Review and Meta-Analysis. *J Endourol.* 2016; 30(11): 1169-1179.
https://doi.org/10.1089/end.2016.0472

14. Karim SS, Hanna L, Geraghty R, Somani BK. Role of pelvicalyceal anatomy in the outcomes of retrograde intrarenal surgery (RIRS) for lower pole stones: outcomes with a systematic review of literature. *Urolithiasis*. 2020; 48(3): 263-270.
https://doi.org/10.1007/s00240-019-01150-0

15. Kuo RL, Aslan P, Fitzgerald KB., Preminger G.M. Use of ureteroscopy and holmium: YAG laser in patients with bleeding diatheses. *Urology.* 1998; 52(4): 609-613.
https://doi.org/10.1016/s0090-4295(98)00276-3

16. Aboumarzouk OM, Somani BK, Monga M. Flexible ureteroscopy and holmium: YAG laser lithotripsy for stone disease in patients with bleeding diathesis: a systematic review of the literature. *Int Braz J Urol.* 2012; 38(3): 298-305; discussion 306.
https://doi.org/10.1590/s1677-55382012000300002

17. Herout R, Baunacke M, Groeben C, et al. Contemporary treatment trends for upper urinary tract stones in a total population analysis in Germany from 2006 to 2019: will shock wave lithotripsy become extinct? *World J Urol.* 2022; 40(1): 185-191.
https://doi.org/10.1007/s00345-021-03818-y

18. Zanetti SP, Boeri L, Catellani M, et al. Retrograde intrarenal surgery (RIRS), regular and small sized percutaneous nephrolithotomy (PCNL) in daily practice: European Association of Urology Section of Urolithiasis (EULIS) Survey. *Arch Ital Urol Androl.* 2016; 88(3): 212-216.
https://doi.org/10.4081/aiua.2016.3.212

19. Lahme S. Miniaturisation of PCNL. *Urolithiasis.* 2018; 46(1): 99-106.
https://doi.org/10.1007/s00240-017-1029-3

20. Garzi A, Prestipino M, Calabrт E, et al. Minimally Invasive Treatment of Urolithiasis in Children: Evaluation of the Use of Flexible Ureterorenoscopy and Laser Lithotripsy. *Transl Med UniSa.* 2020; 22: 46-49.

21. Shkodkin SV, Idashkin YB, Dmitriev VN, et al. Hemorrhagic complications of percutaneous interventions for nephrolithiasis. *Urologiia.* 2017; 5: 80-85.
https://doi.org/10.18565/urology.2017.5.80-85

ИНФОРМАЦИЯ ОБ АВТОРАХ:

ПРАНОВИЧ АЛЕКСАНДР АНАТОЛЬЕВИЧ - [**ORCID:** 0000-0002-6034-9269]
к.м.н., старший научный сотрудник отделения краткосрочной хирургической помощи, ФГБУ «Национальный медицинский исследовательский центр хирургии им. А.В. Вишневского» МЗ РФ,
117997 Российская Федерация, г. Москва, ул. Большая Серпуховская, 27;

КАРМАЗАНОВСКИЙ ГРИГОРИЙ ГРИГОРЬЕВИЧ - [**ORCID:** 0000-0002-9357-0998]
д.м.н., профессор, академик РАН, заведующий отделением рентгенологии и магнитно-резонансных исследований, ФГБУ «Национальный медицинский исследовательский центр хирургии им. А.В. Вишневского» МЗ РФ,
117997 Российская Федерация, г. Москва, ул. Большая Серпуховская, 27;

КАДЫРОВА МАДИНА - [**ORCID:** 0000-0001-8231-6866]
к.м.н., заведующая отделение ультразвуковой диагностики, ФГБУ «Национальный медицинский исследовательский центр хирургии им. А.В. Вишневского» МЗ РФ,
117997 Российская Федерация, г. Москва, ул. Большая Серпуховская, 27;

СУЛТАНОВА НАИДА ОСМАНОВНА - [**ORCID:** 0000-0002-2016-8789]
к.м.н., заведующая отделением краткосрочной хирургической помощи, ФГБУ «Национальный медицинский исследовательский центр хирургии им. А.В. Вишневского» МЗ РФ,
117997 Российская Федерация, г. Москва, ул. Большая Серпуховская, 27;

СТЕПАНОВА ЮЛИЯ АЛЕКСАНДРОВНА - [**ORCID:** 0000-0002-2348-4963]
д.м.н., профессор, ученый секретарь, ФГБУ «Национальный медицинский исследовательский центр хирургии им. А.В. Вишневского» МЗ РФ,
117997 Российская Федерация, г. Москва, ул. Большая Серпуховская, 27;

ПОПОВА НАТАЛЬЯ ВАДИМОВНА - [**ORCID:** 0000-0003-3720-7665]
младший научный сотрудник отделения кардиохирургии, ФГБУ «Национальный медицинский исследовательский центр хирургии им. А.В. Вишневского» МЗ РФ,
117997 Российская Федерация, г. Москва, ул. Большая Серпуховская, 27.

Конфликт интересов, информация о клинической базе и финансировании
Авторы декларируют отсутствие явных и потенциальных конфликтов интересов, связанных с публикацией настоящей статьи.