

# МОРФОЛОГИЧЕСКИ ОБУСЛОВЛЕННАЯ ШКАЛА СТАДИЙ БОЛЕЗНИ АЛЬЦГЕЙМЕРА – THE TOMOGRAPHY DEMENTIA RATING SCALE (TDR)

**И.В. Максимович** – д.м.н., руководитель клиники

*Клиника сердечно-сосудистых заболеваний  
Святителя Иоанна Митрополита Тобольского, г. Москва, Россия  
119619, Россия, Москва, 6-я ул. Лазенки, 2, стр. 15*

**Цель.** Для определения стадий болезни Альцгеймера (БА) мы предлагаем морфологически обусловленную шкалу – The Tomography Dementia Rating scale (TDR), основанную на степени выраженности атрофических изменений височных долей головного мозга, выявленных у больных при проведении КТ и МРТ.

**Материалы и методы.** Обследовано 140 пациентов в возрасте от 28 до 79 лет. Исследуемая группа – 81 пациент в возрасте от 34 до 79 лет, страдали различными стадиями БА. Контрольная группа 59 человек в возрасте от 28 до 78 лет, имели различные виды поражений головного мозга, сопровождающиеся проявлениями деменции и когнитивными расстройствами, но не болели болезнью Альцгеймера.

**Результаты.** Данные КТ и МРТ дали возможность составить шкалу TDR scale, позволяющую определить выраженность атрофических изменений височных долей на каждой стадии развития БА:

- Доклиническая стадия БА – TDR-0: атрофия височных долей с уменьшением массы ткани на 4–8%, что соответствует при тестировании по MMSE – 26–28 баллам.
- Ранняя стадия БА легкая деменция – TDR-1: атрофия височных долей с уменьшением массы ткани на 9–18%, что соответствует CDR-1, и соответствует при тестировании по MMSE 20–25 баллам.
- Средняя стадия БА ? умеренная деменция – TDR-2: атрофия височных долей с уменьшением массы ткани на 19–32%, что соответствует CDR-2 и соответствует при тестировании по MMSE 12–19 баллам.
- Поздняя стадия БА – тяжелая деменция – TDR-3: атрофия височных долей с уменьшением массы ткани на 33–62%, что соответствует CDR-3, и соответствует при тестировании по MMSE 7–11 баллам.

**Выводы.** TDR scale дополняет CDR scale и дает возможность правильно и объективно устанавливать стадию БА, а также легко дифференцировать имеющиеся поражения с нейродегенеративными изменениями, развивающимися при других заболеваниях.

**Ключевые слова:** болезнь Альцгеймера, стадии БА, деменция, TDR, CDR, гипокампус, атрофия височных долей головного мозга.

## MORPHOLOGICALLY DETERMINED SCALE OF ALZHEIMER'S DISEASE STAGES: «THE TOMOGRAPHY DEMENTIA RATING SCALE» (TDR)

**Maksimovich I.V.** – MD, PhD, professor, head of clinic

*Clinic of Cardiovascular Diseases named after Most Holy John Tobolsky  
119619, Build. 2, Block 15, 6th Lazenki Str., Moscow, Russia*

**Aim.** For determination of Alzheimer's disease (AD) stages, we offer a morphologically determined scale – The Tomography Dementia Rating scale (TDR) based on the severity of atrophic changes in the temporal lobes of the brain revealed during CT and MRI.

**Materials and methods.** The research involved 140 patients aged 28–79. The Test Group included 81 patients aged 34–79 with AD various stages. The Control Group included 59 patients aged 28–78 with various types of brain lesions accompanied by manifestations of dementia and cognitive impairment, but not suffering from AD.

**Results.** CT and MRI data allowed to compose the TDR scale determining the severity of atrophic changes in the temporal lobes at each AD stage:

- Pre-clinical AD stage TDR-0: temporal lobes atrophy with 4-8% tissue mass decrease (26-28 MMSE points).
- Early AD stage - mild dementia TDR-1: temporal lobes atrophy with 9-18% tissue mass decrease (corresponds to CDR-1; 20–25 MMSE points).
- Middle AD stage - mild dementia TDR-2: temporal lobes atrophy with 19–32% tissue mass decrease (corresponds to CDR-2; 12–19 MMSE points).

- Late AD stage – severe dementia TDR-3: temporal lobes atrophy with 33–62% tissue mass decrease (corresponds to CDR-3; 7–11 MMSE points).

**Conclusion.** The TDR scale complements the CDR scale and allows to properly and objectively determine AD stages, as well as to easily differentiate existing lesions from neurodegenerative changes characteristic for other diseases.

**Key-words:** *Alzheimer's disease, AD stages, dementia, TDR, CDR, hippocampus, atrophy of the temporal lobes of the brain.*

## Введение

С каждым годом болезнь Альцгеймера (БА) получает все более широкое распространение среди населения стран с различным уровнем экономического развития. По данным Alzheimer's Association, в Соединенных Штатах Америки в 2007 г. было зарегистрировано 5,1 миллиона больных [1]. К 2011 г. количество заболевших увеличилось до 5,4 миллиона человек [2], предполагается, что к 2050 г. количество больных возрастет до 13,5 миллиона человек [3]. В 2010 г. по всему миру больные составили 35,6 миллиона человек, каждые 4 секунды на нашей планете появляется новый больной, страдающий БА [4], предполагается, что к 2050 г. эта цифра увеличится до 115,4 миллиона человек [5]. Таким образом, БА становится глобальной проблемой человечества, поражающей самые различные слои населения.

Некоторыми из важных вопросов в решении этой проблемы является полноценная визуализация процессов и изменений, протекающих в головном мозге при развитии заболевания, ранняя установка диагноза, а также своевременное объективное выявление тяжести деменции и соответственно стадии БА в каждом конкретном случае [6].

Особую сложность представляет диагностика ранней стадии БА, сопровождающейся только мягкой деменцией и Mild Cognitive Impairment (MCI) [7–9]. Еще большую сложность представляет диагностика доклинической стадии БА, когда признаки заболевания еще не развились или слабо выражены, проявлений деменции нет, и только существует высокая вероятность ее развития [10–12]. Обычно эти больные имеют достаточно молодой возраст, скудные жалобы, сами они не обращаются в лечебные учреждения, в связи с чем не подвергаются учету. По данным AAIC-2011, в случае выявления данной группы населения количество потенциальных больных и заболевших БА может увеличиться в разы [13]. Учитывая такое положение с распространением заболевания, конгресс и президент США в мае 2012 г. утвердили национальный план борьбы с БА (National Plan to Address Alzheimer's Disease) [14].

Сложившаяся ситуация привела к тому, что появи-

лась необходимость в разработке достаточно простого объективного недорогостоящего метода определения стадии этого заболевания, который можно было бы выполнять в широкой клинической практике при обследовании больших групп населения.

На протяжении длительного времени в мировой клинической практике, для определения тяжести деменции и стадий БА широко используется The Clinical Dementia Rating scale (CDR), предложенная Morris J. в 1993 г. [15]. Метод основан на клинико-психологической оценке состояния больного, полученной при визуальном контакте врача и пациента с последующей, часто достаточно субъективной, оценкой имеющихся нарушений.

Большим шагом в диагностике БА стало внедрение томографических методов исследования, таких как КТ и МРТ, позволяющих визуализировать головной мозг и выявлять изменения, развивающиеся в его ткани [7–9], однако, конкретных данных по изменениям, протекающим в церебральной ткани на каждой стадии заболевания, до последнего времени представлено не было [16–19].

При развитии БА в большей степени страдает ткань височных долей головного мозга и ткань гиппокампуса. При проведении томографических исследований височные доли легко выделять по костным ориентирам, что значительно облегчает методику исследования [17–19]. В последние годы длительное время наблюдалась тенденция к разработке комплексных томографических методик, основанных на сочетании МРТ и ПЭТ, целью которых было стремление выделять ткань гиппокампуса из ткани височных долей головного мозга [8, 9, 20]. Эти методики становились достаточно сложными, трудоемкими и имели большие погрешности. Впоследствии было доказано, что точность измерений увеличивается, а методика упрощается в случае расчета атрофических изменений не в гиппокампусе, а в ткани всей височной доли [10, 17, 19], что в более поздний период было подтверждено и другими авторами [21]. На поздних стадиях БА одновременно с височными страдают лобно-теменные отделы головного мозга. В связи с чем были предложены методы расчета

атрофии всей церебральной ткани [22]. Однако инволютивные изменения лобно-теменных отделов наблюдаются при многих других поражениях головного мозга, и интерпретировать эти изменения при БА достаточно сложно [10, 18, 19].

Дальнейшее усовершенствование методик ПЭТ и внедрение биомаркеров позволило визуализировать наличие бета-амилоида в ткани головного мозга, что дало возможность направить исследования на определение количества содержания этого белка. Однако в настоящее время эти исследования находятся в стадии разработки, общепринятой методики пока еще нет, при этом установлено, что высокое содержание бета-амилоида не всегда указывает на развитие деменции и БА и часто встречается у практически здоровых людей [23–27].

### **Материалы и методы**

Проводя это исследование, для определения стадий деменции при БА, в отличие от методики Morris J. The Clinical Dementia Rating scale (CDR) [15], мы предложили новую рейтинговую шкалу, основанную на определении объективных морфологических данных при прижизненной визуализации степени атрофических изменений, развивающихся в височных долях головного мозга. Поскольку прижизненные морфологические изменения головного мозга можно получить, применяя лучевые методы диагностики, мы использовали КТ и МРТ. Эту шкалу мы назвали The Tomography Dementia Rating scale (TDR).

Обследовано 140 пациентов, в возрасте от 28 до 79 лет (средний возраст 67,5 лет).

Исследуемая группа – 81 пациент в возрасте от 34 до 79 лет (средний возраст 67 лет), мужчины – 28 (34,57%) человек, женщины – 53 (65,43%) человек.

Различными стадиями БА страдали 72 больных, которые в соответствии с классификаций Morris J. подразделялись:

- CDR – 1-я группа (24 (29,63%) человек) с мягкой деменцией, умеренными когнитивными нарушениями, которым ранее был установлен диагноз БА, анамнез заболевания не превышал 2 лет;
- CDR – 2-я группа (31 (38,27%) человек) с умеренной деменцией, достаточно стойкими когнитивными нарушениями, которым ранее был установлен диагноз БА, анамнез заболевания составлял от 2 до 6 лет;
- CDR – 3-я группа (17 (21,00%) человек) с достаточно тяжелой деменцией, грубыми когнитивными нарушениями, которым ранее был установлен

диагноз БА, анамнез заболевания составлял от 7 до 12 лет;

- Отдельную группу 9 (11,11%) человек, составили лица с высоким риском развития БА или доклинической стадией заболевания (о необходимости выделения доклинической стадии многократно указывалось в выводах AAIC-2011). Все эти пациенты были прямыми родственниками больных, при этом они имели нарастающие расстройства памяти, но не имели выраженных проявлений деменции и особых когнитивных нарушений.

Контрольная группа 59 человек в возрасте от 28 до 78 лет (средний возраст 68 лет), мужчины – 36 (61,0%) человек, женщины – 23 (39,0%) человек. Пациенты этой группы либо имели различные виды поражений головного мозга, сопровождающиеся проявлениями деменции и когнитивными расстройствами, но не болели болезнью Альцгеймера либо, имея инволютивные изменения головного мозга, не предъявляли особых жалоб, считали себя здоровыми, и имеющиеся церебральные расстройства рассматривались у них как возрастные, соответствующие норме.

Данные пациенты подразделялись на следующие группы:

- Группа с начальной стадией хронической цереброваскулярной недостаточности атеросклеротического генеза, не сопровождающейся признаками стойкой деменции и когнитивных расстройств. Обычно эти пациенты, независимо от возраста, предъявляли отдельные жалобы, свидетельствующие о нарушениях церебральной гемодинамики – 17 (28,81%) человек;
- Группа с достаточно выраженной хронической цереброваскулярной недостаточностью атеросклеротического генеза без грубых окклюзионных поражений сосудов головного мозга. У них отмечалась начинающаяся мягкая деменция и начальные когнитивные расстройства – 12 (20,33%) человек;
- Группа с множественными атеросклеротическими поражениями головного мозга, выраженной васкулярной деменцией, и когнитивными расстройствами, в анамнезе которых наблюдались рецидивирующие мелкоочаговые инсульты – 6 (10,17%) человек;
- Группа с атеросклеротическим (сосудистым) паркинсонизмом и проявлениями деменции – 14 (23,73%) человек;
- Группа с болезнью Бинсвангера и проявлениями деменции – 6 (10,17%) человек;
- Группа с болезнью Паркинсона и проявлениями деменции – 4 (6,78%) человека;

Обследование пациентов включало:

1. Оценка когнитивных функций – Mini-Mental State Examination (MMSE) [28].
2. Клиническое определение тяжести деменции – The Clinical Dementia Rating scale (CDR) [15].
3. Лабораторная диагностика – коагулологические, биохимические и общеклинические исследования крови.
4. Томографическая диагностика – КТ и МРТ с последующим расчетом степени атрофии височных долей головного мозга.

Томографические исследования проведены на аппаратах «Somatom» (Siemens), «HiSpeed» (GE), «Tomoscan» (Philips), «Apetro Eterna» (Hitachi) по разработанной методике [10, 16–19].

Суть методики заключается в следующем: граница первого скана проходила по орбито-миотальной

линии. В зависимости от типа томографа сканы выполняли толщиной 1 или 2 мм с соответствующим интервалом 1 или 2 мм. По костным ориентирам определяли границы среднечерепных ямок с обеих сторон. Используя компьютерную программу Advance Tomo Area Analysis (ATAA), производили последовательное измерение площади среднечерепных ямок и размеров вещества головного мозга правой и левой височной доли на каждом скане. Далее вычитали площади нижнего рога бокового желудочка и площади борозд, после чего полученные данные сопоставляли с площадью соответствующей черепной ямки на том же уровне. Автоматически полученные величины пересчитывали на толщину каждого скана и каждого интервала между сканами и определяли

Таблица 1.

Данные КТ и МРТ у больных исследуемой и контрольной группы

Количество пациентов n=140	Исследуемая группа (болезнь Альцгеймера): n=81	Контрольная группа (другие поражения головного мозга): n=59	p (chisquare)
<b>Атрофические изменения височных долей головного мозга</b>			
Локальные инволютивные изменения коры головного мозга в темпоральной области	81	0	< 0,005
Редукция височных долей головного мозга на 4–8% - TDR-0	9	0	0,022
Редукция височных долей головного мозга на 9–18% - TDR-1	24	0	< 0,005
Редукция височных долей головного мозга на 19–32% - TDR-2	31	0	< 0,005
Редукция височных долей головного мозга на 33–62% - TDR-3	17	0	< 0,005
<b>Общечеребральные изменения</b>			
Множественные отложения солей кальция в интракраниальных сосудах	0	55	< 0,005
Единичные постшемические макрокисты (5–10 мм)	0	7	0,015
Единичные постшемические микрокисты (3–5 мм)	0	25	< 0,005
Множественные постшемические микрокисты (3–5 мм)	0	9	0,0051
Явления leucoaraiosis	0	18	< 0,005
Расширение силвиевых борозд	81	41	< 0,005
Уменьшение височных долей головного мозга на 0–5% у больных старше 60 лет	0	26	< 0,005
Общие инволютивные изменения коры головного мозга	31	35	0,031
Явления не окклюзионной гидроцефалии	50	35	0,803 (no)

**Примечание:** Различия между группами были определены на основе анализа соответствующих таблиц сопряженности 2x2 с помощью критерия хи-квадрат Пирсона. Соответствующие значения P приведены в последнем столбце таблицы. Значение P = 0,05.

объем и массу церебральной ткани в исследуемой области. Соотношение этих величин позволяет сравнивать состояние ткани головного мозга как в норме, так и с учетом поправки на общую долю внутричерепных объемов, рассматривать их при развивающихся атрофических процессах. В результате определяли как нормальный объем ткани для своей возрастной группы, так и процентное уменьшение объема височных долей головного мозга и гиппокампуса. По соотношению полученных величин определяли выраженность объемных атрофических изменений. В связи с тем что обследованные больные относились к разным возрастным группам, в исследовании учитывали возрастные изменения ткани головного мозга. [10, 16–19].

## Результаты

### Исследуемая группа пациентов

При проведении КТ и МРТ у всех больных с БА выявлены, объективные характерные морфологические особенности головного мозга, которые можно разделить на 2 группы:

- атрофические изменения височных долей, которые при различных стадиях заболевания приводят к уменьшению массы ткани на 4–62% (табл. 1);
- общечеребральные изменения (табл. 1);

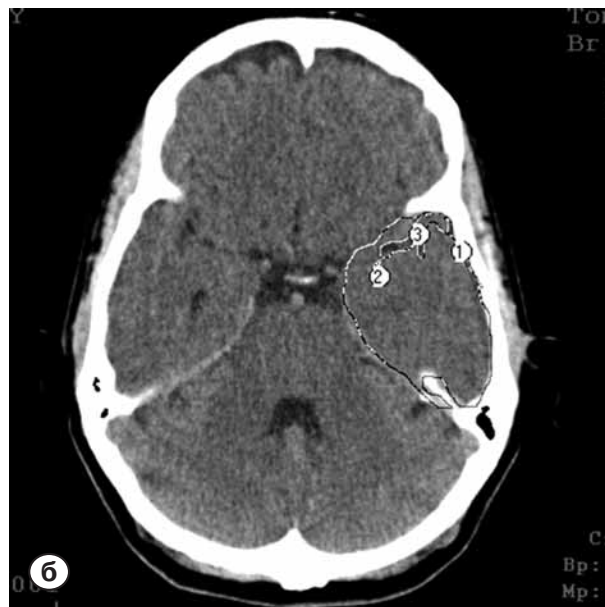
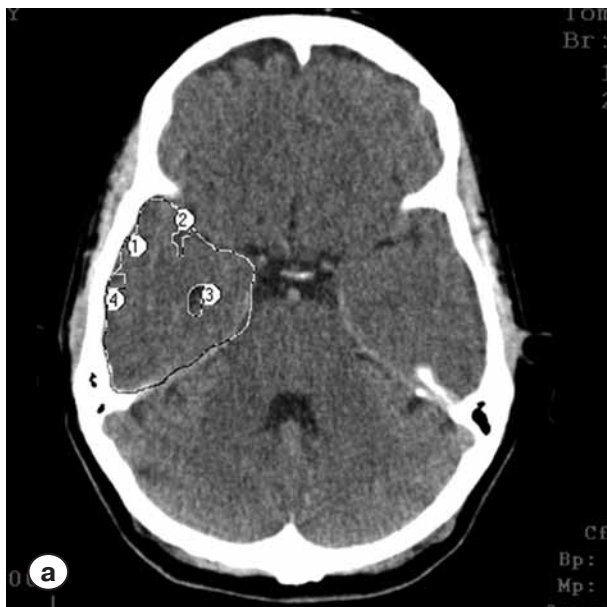
Полученные данные дали возможность составить шкалу TDR «The Tomography Dementia Rating scale»,

позволяющую выделить выраженность атрофических изменений височных долей на каждой стадии развития БА:

- Доклиническая стадия БА – TDR-0: атрофия височных долей с уменьшением массы ткани на 4-8% (рис. 1), что соответствует при тестировании по MMSE – 26–28 баллам (табл. 1).
- Ранняя стадия БА – легкая деменция – TDR-1: атрофия височных долей с уменьшением массы ткани на 9–18%, что соответствует CDR-1 (рис. 2), и соответствует при тестировании по MMSE – 20–25 баллам (табл. 1).
- Средняя стадия БА – умеренная деменция – TDR-2: атрофия височных долей с уменьшением массы ткани на 19–32%, что соответствует CDR-2 (рис. 3) и соответствует при тестировании по MMSE – 12–19 баллам (табл. 1).
- Поздняя стадия БА – тяжелая деменция – TDR-3: атрофия височных долей с уменьшением массы ткани на 33-62%, что соответствует CDR-3 (рис. 4), и соответствует при тестировании по MMSE – 7–11 баллам (табл. 1).

### Контрольная группа пациентов

При проведении КТ и МРТ у больных контрольной группы были выявлены определенные морфологические изменения в головном мозге, которые можно отнести к общечеребральным изменениям, однако специфических атрофических изменений в ткани височных долей головного мозга, характерных для БА не было выявлено ни в одном случае (табл. 1).



**Рис. 1.** Томограмма пациентки С. – 37 лет (уменьшение массы ткани правой височной доли – 8%, левой височной доли – 7%).

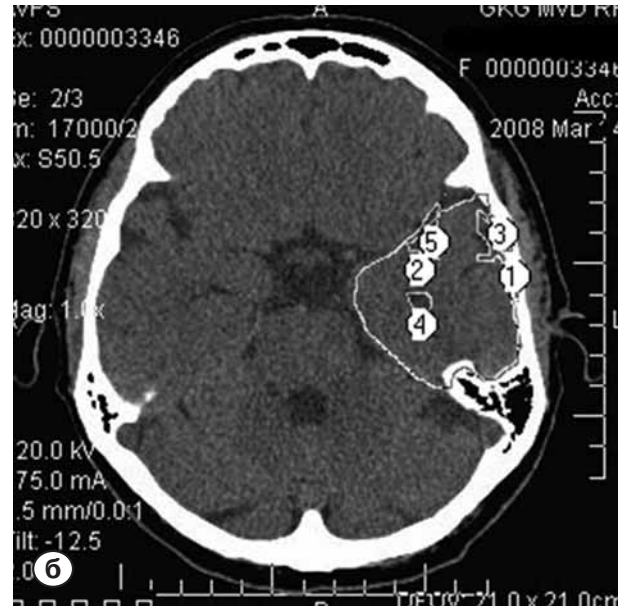
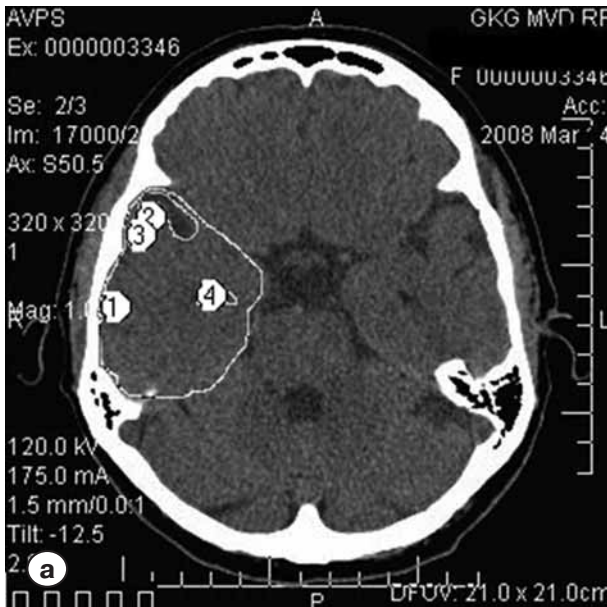
а – доклиническая стадия заболевания. Группа TDR-0;

б – атрофия височных долей от 4 до 8%, MMSE– 26–28 баллов.

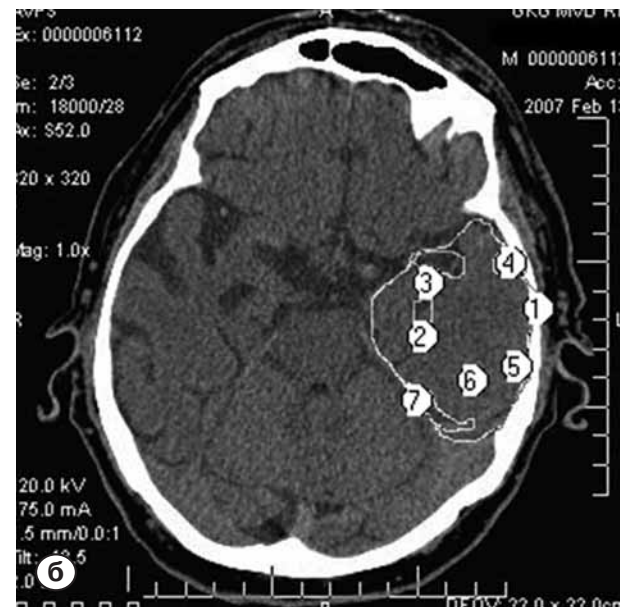
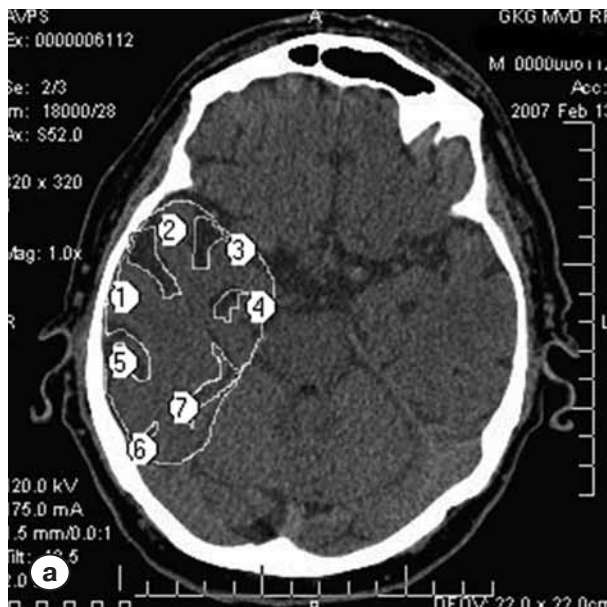
**Обсуждение**

Полученные данные показывают, что у обследованных больных исследуемой и контрольной группы имеются четкие отличия развившихся морфологических и структурных нарушений в головном мозге [17, 19]. У лиц с доклинической стадией и высоким риском

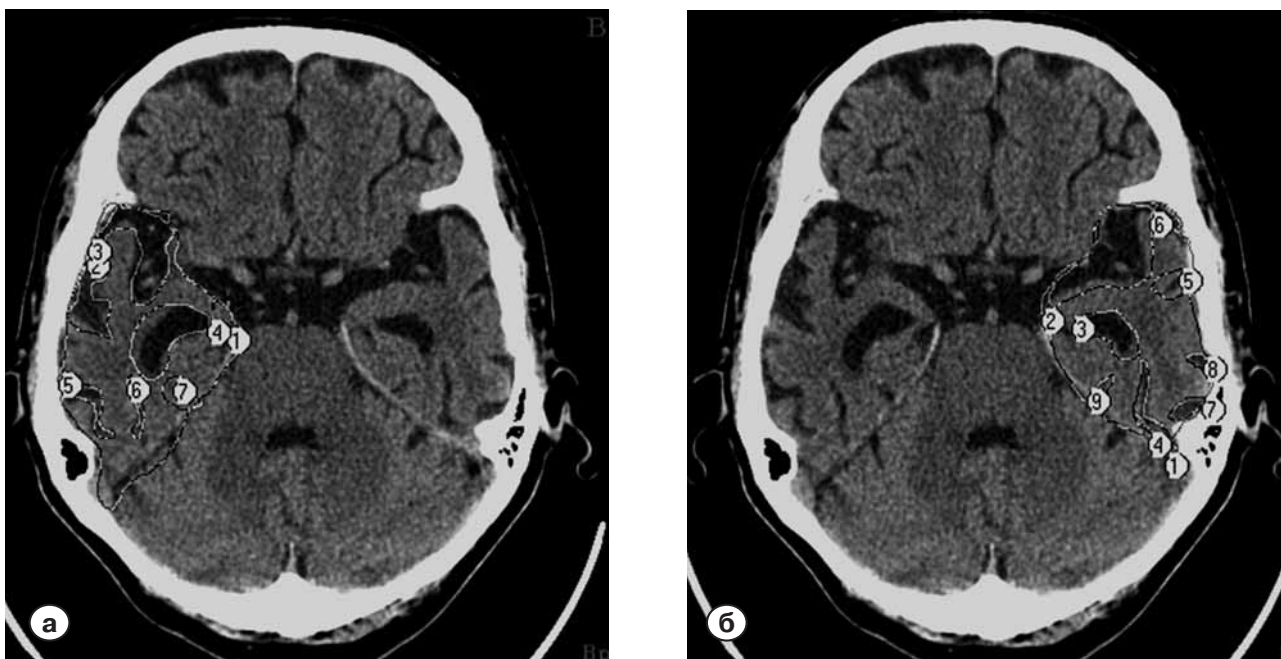
развития БА, а также, у больных с различными стадиями заболевания в височных и лобно-теменных отделах головного мозга развиваются специфические структурные изменения атрофического характера. Эти изменения характеризуются уменьшением массы ткани височных долей и гиппокампуса на 4–62% [17–19, 29]. На более ранних стадиях это



**Рис. 2.** Томограмма больной К. – 48 лет (уменьшение массы ткани правой височной доли – 13%, левой височной доли – 15%).  
 а – ранняя клиническая стадия заболевания. Группа TDR-1;  
 б – атрофия височных долей от 9 до 18%, MMSE–20–25 баллов.



**Рис. 3.** Томограмма больного П. – 72 лет (уменьшение массы ткани правой височной доли – 27%, левой височной доли – 20%).  
 а – средняя клиническая стадия заболевания. Группа TDR-2;  
 б – атрофия височных долей от 19 до 32%, MMSE–12–19 баллов.



**Рис. 4.** Томограмма больной П. – 75 лет (уменьшение массы ткани правой височной доли – 42%, левой височной доли – 38%).  
 а – поздняя клиническая стадия заболевания. Группа TDR-3;  
 б – атрофия височных долей от 33 до 62%, MMSE–7–11 баллов.

проявляется краевой атрофией (рис. 1, 2), а на более поздних атрофия приводит к образованию полостей в ткани височных долей (рис. 3, 4) [17, 29, 30]. Степень выраженности этих изменений возрастает с прогрессированием заболевания и находится в прямой зависимости от стадии развития БА, тяжести деменции и когнитивных расстройств [10, 17, 19, 21, 29, 30]. Каждой конкретной стадии заболевания соответствует определенное, достаточно четкое в определенных пределах уменьшение массы ткани височных долей головного мозга, степень которого выражается в процентах и показывает на развившиеся атрофические изменения. Подобные атрофические изменения, локализующиеся в височных долях головного мозга, не встречаются у пациентов контрольной группы, имеющих другие поражения головного мозга, сопровождающиеся деменцией и когнитивными расстройствами, что значительно облегчает дифференциальную диагностику БА с другими заболеваниями, сопровождающимися нейродегенеративными изменениями.

В отличие от сложных, комплексных методов [8, 9, 20], прижизненное выявление и дифференцирование этих атрофических изменений по данным КТ и МРТ позволило разработать шкалу стадий БА, названную The Tomography Dementia Rating scale (TDR scale). Данная шкала дает возможность строго объективно установить стадию заболевания, что не

противоречит и выгодно дополняет The Clinical Dementia Rating scale [15]. Использование TDR scale позволяет правильно выявлять доклинические, а также дифференцировать и устанавливать клинические стадии БА, что значительно облегчает диагностику заболевания.

### Выводы

При развитии БА в ткани височных долей головного мозга развиваются специфические атрофические изменения, выраженность которых характерна для каждой стадии заболевания. При проведении КТ и МРТ исследований, эти изменения достаточно четко выявляются и указывают на процентное уменьшение массы ткани височных долей на каждой стадии БА. Систематизация этих изменений позволила создать морфологически обусловленную шкалу (The Tomography Dementia Rating scale (TDR scale) стадий БА, использование которой позволяет объективно устанавливать стадию заболевания.

TDR scale проста в использовании, ее применение возможно в любом лечебном учреждении, что дает возможность правильно и объективно устанавливать стадию БА и легко дифференцировать имеющиеся поражения с нейродегенеративными изменениями, развивающимися при других заболеваниях. ■

### Список литературы

1. Alzheimer's Disease Facts and Figures, 2007. A Statistical Abstract of US Data on Alzheimer's Disease published by the Alzheimer's Association [http://www.alz.org/national/documents/Report\\_2007FactsAndFigures.pdf](http://www.alz.org/national/documents/Report_2007FactsAndFigures.pdf).
2. Alzheimer's Disease Facts and Figures 2009 Alzheimer's Association. [http://www.alz.org/national/documents/report\\_alzfactsfigures2009.pdf](http://www.alz.org/national/documents/report_alzfactsfigures2009.pdf).
3. Alzheimer's Disease Facts and Figures 2010 Alzheimer's Association. [http://www.alz.org/documents\\_custom/report\\_alzfactsfigures2010.pdf](http://www.alz.org/documents_custom/report_alzfactsfigures2010.pdf)
4. 2011 Alzheimer's Disease Facts and Figures. [http://www.alz.org/downloads/facts\\_figures\\_2011.pdf](http://www.alz.org/downloads/facts_figures_2011.pdf)
5. Generation Alzheimer's: The Defining Disease of the Baby Boomers [http://act.alz.org/site/DocServer/ALZ\\_BoomersReport.pdf/docID=521](http://act.alz.org/site/DocServer/ALZ_BoomersReport.pdf/docID=521).
6. Jun G., Naj F.C., Beecham G.W., et al. Meta-analysis confirms CR1, CLU, and PICALM as Alzheimer disease risk loci and reveals interactions with APOE genotypes. *Arch. Neurol.* 2010; 67 (12):1473-1484.
7. Saykin A.J., Wishart H.A. Mild cognitive impairment: conceptual issues and structural and functional brain correlates. *Seminars in Clinical Neuropsychiatry.* 2003; 8 (1): 12–30.
8. Saykin A.J., Wishart H.A., Rabin L.A., et al. Older adults with cognitive complaints show brain atrophy similar to that of amnesic MCI. *Neurology.* 2006; 12 No. 67 (2): 834–842.
9. Shen L., Fipri H.A., Saykin A.J., West J.D. Parametric surface modeling and registration for comparison of manual and automated segmentation of the hippocampus. *Hippocampus.* 2009; 19 (6): 588–595.
10. Максимович И.В. Возможности современной компьютерной томографии в диагностике болезни Альцгеймера. *Неврологический вестник.* 2009; 1: 5–10.
11. Mayeux R., Reitz C., Brickman A.M., Haan M.N., Manly J.J. et al. "Operationalizing diagnostic criteria for Alzheimer's disease and other age-related cognitive impairment. Part 1. *Alzheimer's & Dementia.* 2011; 7 (1): 15–34.
12. Seashadri S., Beaser A., Au R., Volf P.A., Evans D.A. et al. "Operationalizing diagnostic criteria for Alzheimer's disease and other age-related cognitive impairment. Part 2," *Alzheimer's & Dementia.* 2011; 7 (1): 35–52.
13. 2012 Alzheimer's Disease Facts and Figures. [http://www.alz.org/downloads/facts\\_figures\\_2012.pdf](http://www.alz.org/downloads/facts_figures_2012.pdf)
14. National Plan to Address Alzheimer's Disease <http://www.whitehouse.gov/blog/2012/05/17/national-plan-address-alzheimers-disease>
15. Morris J.C. The clinical dementia rating (CDR): current version and scoring rule. *Neurology.* 1993; 43 (11): 2412-2414.
16. Максимович И.В., Готман Л.Н. Способ комплексной лучевой диагностики доклинических и клинических стадий болезни Альцгеймера. Патент РФ, 2006, №. 2315559.
17. Максимович И.В., Готман Л.Н., Масюк С.М. Способ определения размера височных долей головного мозга при болезни Альцгеймера. Патент Р.Ф. 2006, № 2306102.
18. Максимович И.В. Лучевая диагностика болезни Альцгеймера. *Диагностическая и интервенционная радиологи.* 2008; 2 (4): 27–38.
19. Maksimovich I.V. Dyscirculatory Angiopathy of Alzheimer's Type. *Journal of Behavioral and Brain Science.* 2011; 1 (2): 57–68.
20. Dickerson B.C. Functional magnetic resonance imaging of cholinergic modulation in mild cognitive impairment. *Current Opinion in Psychiatry.* 2006; 19: 299–306.
21. Chiang G.C., Insel Ph.S, Tosun D., Schuff N., Truran-Sacrey D., Raptentsetsang S., Jack C.R., Weiner M.W. Identifying cognitively healthy elderly individuals with subsequent memory decline by using automated MR temporoparietal volumes. *Radiolog.* 2011; 259 (3): 844–51.
22. Schuff N., Insel Ph., Chiang G., Truran D, Gamst A., Jack C., Aisen P., Petersen R., Shaw L., Trojanowski J., Weiner M. Acceleration of brain atrophy rates with advancing cognitive deterioration from normal aging to MCI to Alzheimer's disease. *J. Alzheimer's & Dementia.* 2011; 7 (4): S223.
23. Trojanowski J.Q., Vandeerstichele H., Korecka M., et al. Update on the biomarker core of the Alzheimer's Disease Neuroimaging Initiative subjects. *Alzheimer's & Dementi.* 2010; 6 (3): 230–238.
24. Meyer P.T., Hellwig S., Amtage F., et al. Dual-biomarker imaging of regional cerebral amyloid load and neuronal activity in dementia with PET and 11C-labeled Pittsburgh compound B. *J. Nucl. Med.* 2011; 52 (3): 393–400.
25. Perrin R.J., Craig-Schapiro R., Morris J.C., et al. Identification and validation of novel cerebrospinal fluid biomarkers for staging early Alzheimer's disease. *Public Library of Science On.* 2011; 12 (6): e16032.
26. Jack C., Vemuri P, Viste H., et al. Ordering of Alzheimer's disease biomarkers. *Alzheimer's & Dementia.* 2011; 7 (4): S4–S5.
27. Mayeux R., Reitz C., Brickman A.M., Haan M.N.,



- Manly J.J. et al. Operationalizing diagnostic criteria for Alzheimer's disease and other age-related cognitive impairment. Part 1. *Alzheimers & Dementia*. 2011; 7 (1): 15-34.
28. Folstein M.F., Folstein S.E., McHugh P.R. Minimal state. A practical method for grading the cognitive state of patients for the clinician. *J. Psychiatr. Res.* 1975; 12 (3): 189-98.
29. Maksimovich I.V. Dyscirculatory Angiopathy of the Brain of Alzheimer's Type. *Eurointerventional*. 2011; 7: M 253.
30. Maksimovich I.V. Endovascular Application of Low-Energy Laser in the Treatment of Dyscirculatory Angiopathy of Alzheimer's Type. *Journal of Behavioral and Brain Science*. 2012; 2 (1): 67-81.

## References

1. Alzheimer's Disease Facts and Figures, 2007. A Statistical Abstract of US Data on Alzheimer's Disease published by the Alzheimer's Association [http://www.alz.org/national/documents/Report\\_2007FactsAndFigures.pdf](http://www.alz.org/national/documents/Report_2007FactsAndFigures.pdf).
2. Alzheimer's Disease Facts and Figures 2009 Alzheimer's Association. [http://www.alz.org/national/documents/report\\_alzfactsfigures2009.pdf](http://www.alz.org/national/documents/report_alzfactsfigures2009.pdf).
3. Alzheimer's Disease Facts and Figures 2010 Alzheimer's Association. [http://www.alz.org/documents\\_custom/report\\_alzfactsfigures2010.pdf](http://www.alz.org/documents_custom/report_alzfactsfigures2010.pdf).
4. 2011 Alzheimer's Disease Facts and Figures. [http://www.alz.org/downloads/facts\\_figures\\_2011.pdf](http://www.alz.org/downloads/facts_figures_2011.pdf).
5. Generation Alzheimer's: The Defining Disease of the Baby Boomers [http://act.alz.org/site/DocServer/ALZ\\_BoomersReport.pdf/docID=521](http://act.alz.org/site/DocServer/ALZ_BoomersReport.pdf/docID=521).
6. Jun G., Naj F.C., Beecham G.W., et al. Meta-analysis confirms CR1, CLU, and PICALM as Alzheimer disease risk loci and reveals interactions with APOE genotypes. *Arch. Neurol.* 2010; 67 (12):1473-1484.
7. Saykin A.J., Wishart H.A. Mild cognitive impairment: conceptual issues and structural and functional brain correlates. *Seminars in Clinical. Neuropsychiatry*. 2003; 8 (1): 12-30.
8. Saykin A.J., Wishart H.A., Rabin L.A., et al. Older adults with cognitive complaints show brain atrophy similar to that of amnesic MCI. *Neurology*. 2006; 12 No. 67 (2): 834-842.
9. Shen L., Fipri H.A., Saykin A.J., West J.D. Parametric surface modeling and registration for comparison of manual and automated segmentation of the hippocampus. *Hippocampus*. 2009; 19 (6): 588-595.
10. Maksimovich I.V. Vozmoznosti covremennoy kompiuternoy tomografii v diagnostike bolezni Alzheimer. [Possibilities of computed tomography in diagnostics of Alzheimer's diseases.] *Neurologicheskii vestnik*. 2009; 1: 5-10 [In Russ].
11. Mayeux R., Reitz C., Brickman A.M., Haan M.N., Manly J.J. et al. "Operationalizing diagnostic criteria for Alzheimer's disease and other age-related cognitive impairment. Part 1. *Alzheimers & Dementia*. 2011; 7 (1): 15-34.
12. Seashadri S., Beaser A., Au R., Volf P.A., Evans D.A. et al. Operationalizing diagnostic criteria for Alzheimer's disease and other age-related cognitive impairment. Part 2. *Alzheimers & Dementia*. 2011; 7 (1): 35-52.
13. 2012 Alzheimer's Disease Facts and Figures. [http://www.alz.org/downloads/facts\\_figures\\_2012.pdf](http://www.alz.org/downloads/facts_figures_2012.pdf).
14. National Plan to Address Alzheimer's Disease <http://www.whitehouse.gov/blog/2012/05/17/national-plan-address-alzheimers-disease>.
15. Morris J.C. The clinical dementia rating (CDR): current version and scoring rule. *Neurology*. 1993; 43 (11): 2412-2414.
16. Maksimovich I.V. Gotman L.N. Sposob kompleksnoy luchevoy diagnostiki doklinicheskikh i klinicheskikh stadiy bolezni Alzheimer. [Method of complex beam-diagnostics of subclinical and clinical stages of Alzheimer's disease.] Russian patent, №. 2315559 [In Russ].
17. Maksimovich I.V., Gotman L.N., Masiuk S.M. Sposob opredelenia razmera visochnich doley golovno-mozga pri bolezni Alzheimer. [Measuring the size of the temporal lobes in patients with Alzheimer's disease] Russian patent № 2306102 [In Russ].
18. Maksimovich I.V. Luchevoia diagnostika bolezni Alzheimer. [Beam-diagnostics of Alzheimer's disease.] *Diagnosticheskaya i intervencionnaya radiologiya [Diagnostic and interventional radiology]*. 2008; 2 (4): 27-38 [In Russ].
19. Maksimovich I.V. Dyscirculatory Angiopathy of Alzheimer's Type. *Journal of Behavioral and Brain Science*. 2011; 1 (2): 57-68.